
Subject: Prohairclinic: Vorbild Teilrasiertechnik 1800 Transplantate

Posted by [Prohairclinic](#) on Fri, 06 Nov 2020 14:32:06 GMT

[View Forum Message](#) <> [Reply to Message](#)

Dies ist ein Beispiel für eine partielle Rasur transplantation.

Bitte beachten Sie, dass diese Methode NUR unter bestimmten Umständen verwendet wird.

Etwa 90% unserer Patienten benötigen eine vollständige Rasur, um eine qualitativ hochwertige Transplantation durchführen zu können.

Diese Bilder, sowohl links als auch rechts, wurden zur gleichen Zeit, Tag 14 nach seiner Behandlung, aufgenommen.

Wie Sie sehen können, kann er seine langen Haare verwenden, um seine Transplantationsfläche zu 100% zu verbergen.

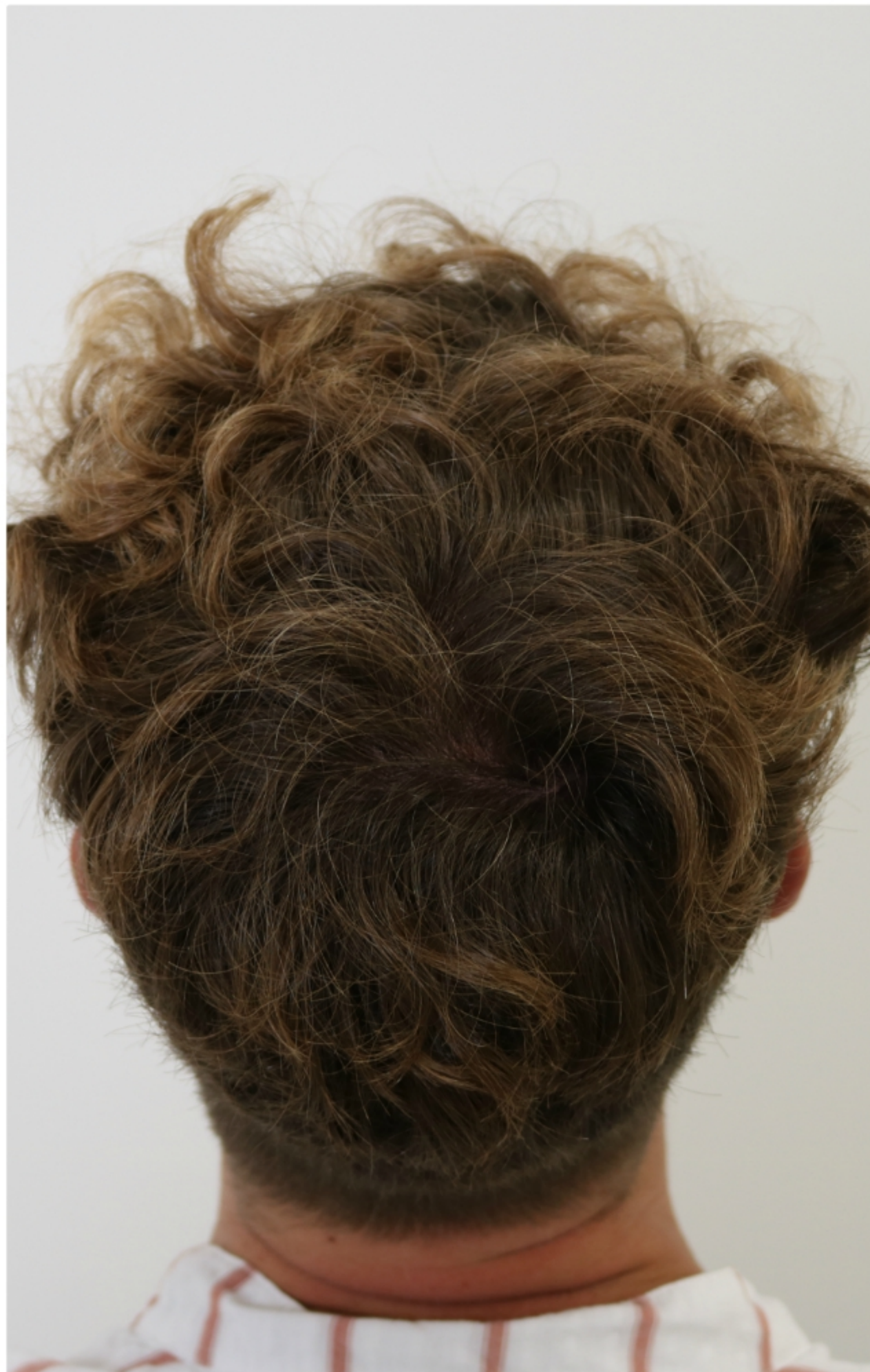
Auf diesen Bildern sehen Sie den gleichen Spenderbereich.

Linkes Bild : aufgenommen kurz vor seiner Behandlung

Rechte Bilder : aufgenommen 14 Tage nach seiner Behandlung und er hatte seine Freundin, die eine Top-Stylistin ist, machen eine rasierte aufwärts Frisur, so dass es sehr gut aussehen.

File Attachments

1) [partial shave donor area after 14 days.jpg](#), downloaded 1128 times



2) [Partial shave with longer hair example 14 days after treatment.jpg](#), downloaded 1223 times

