
Subject: DR. LUPANZULA - MEDIKEMOS-KLINIK | 3017 UFS, FUE, VORDERSEITE, SCHLÄFEN UND NIEDRIGE MITTELSKALPE
Posted by [Giuseppe-Medikemos Clinic](#) on Fri, 17 Nov 2023 14:48:07 GMT
[View Forum Message](#) <> [Reply to Message](#)

Hallo allerseits!

Es ist mir eine Freude, Ihnen einen neuen Fall eines 38-jährigen Patienten vorzustellen, der von Dr. Lupanzula behandelt wurde.

Ziel des Patienten war es, ein natürliches Aussehen sowie eine ausreichende Dichte und Abdeckung des Stirnbereichs und der Schläfen zu erreichen. Der Arzt intervenierte auch im Grenzbereich zwischen Vorder- und Mittelkopf, da dieser einer fortschreitenden Ausdünnung unterliegt.

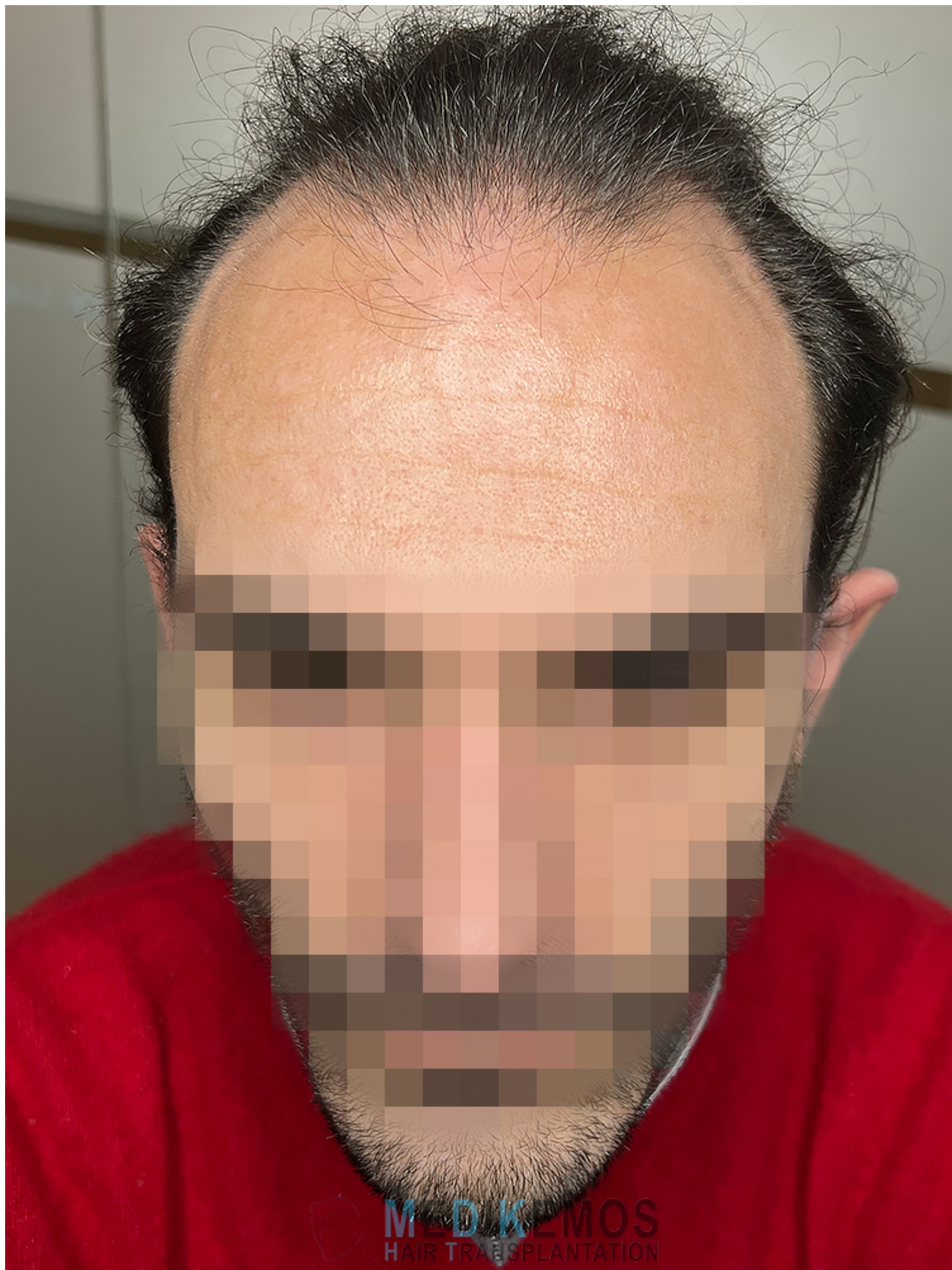
Dr. Lupanzula gelang es, über Fue 3017 Follikeleinheiten zu extrahieren, davon 351 einzelne, 908 doppelte, 1369 dreifache, 379 vierfache und 10 Einheiten mit 5.
H/G = 2,60

Die ersten veröffentlichten Fotos beziehen sich auf die Phasen vor und unmittelbar nach der Operation.

Vor der Operation

File Attachments

1) [PD_PRE1.jpg](#), downloaded 791 times

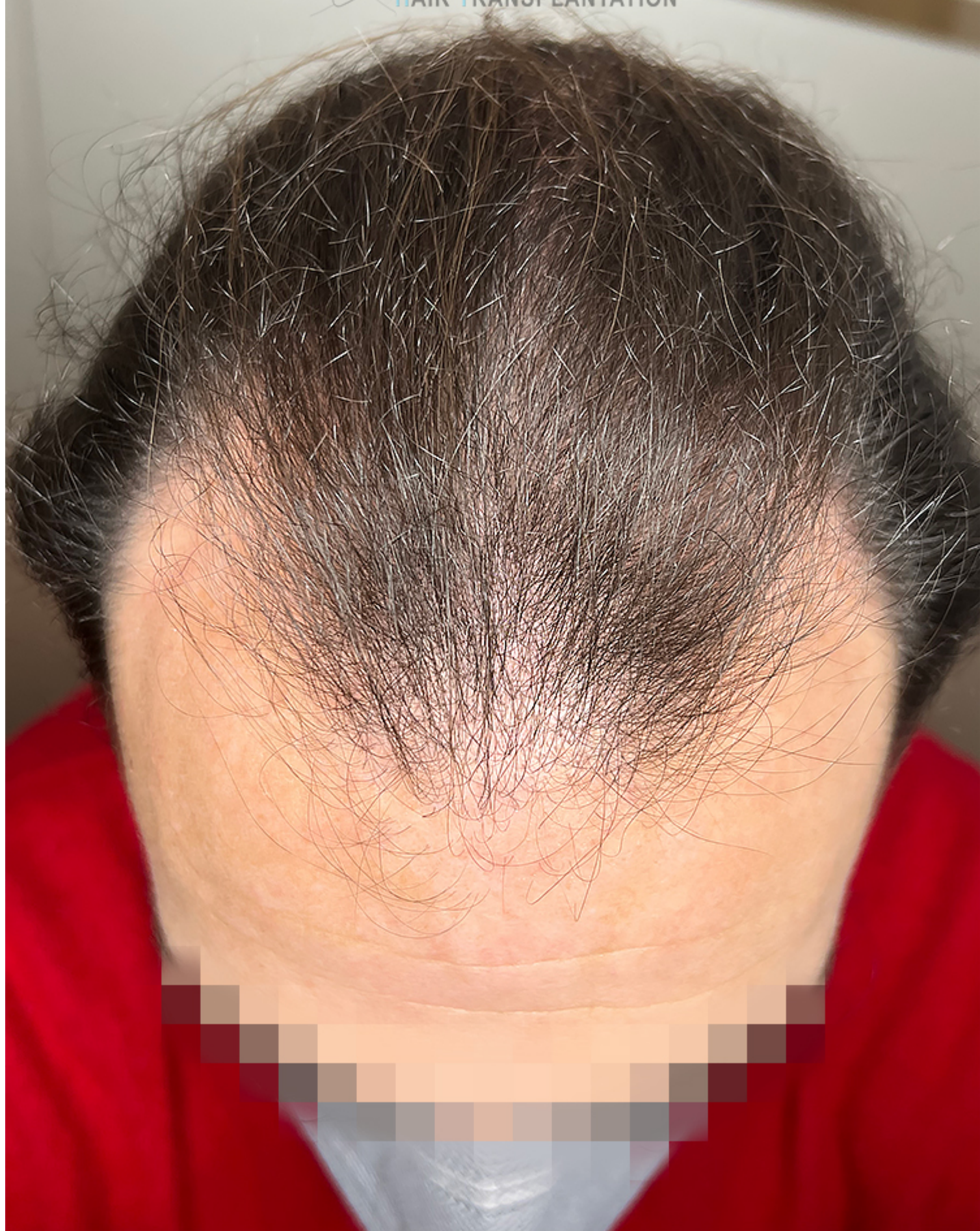

MEDIKEMOS
HAIR TRANSPLANTATION

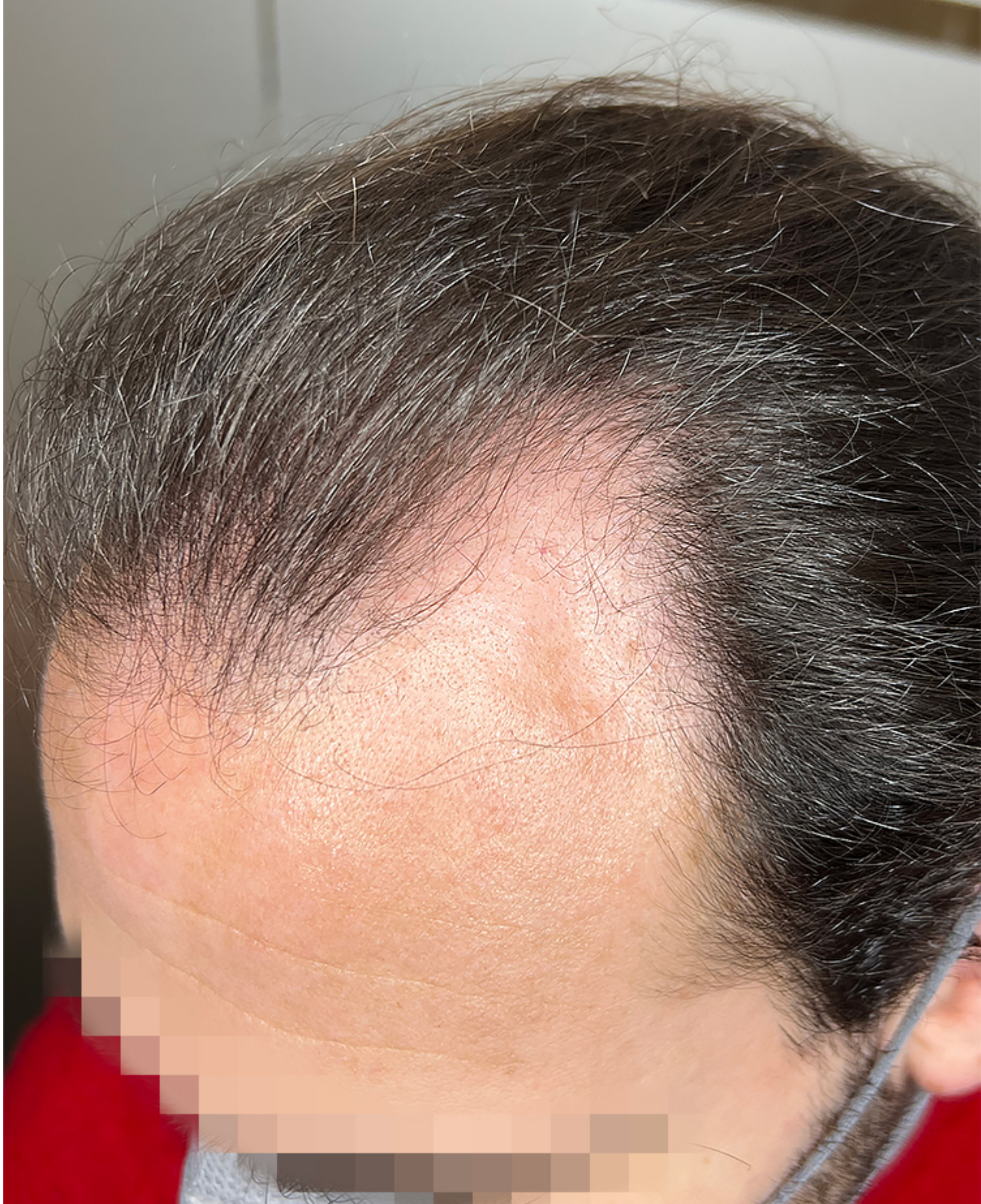2) [PD_PRE3.jpg](#), downloaded 772 times



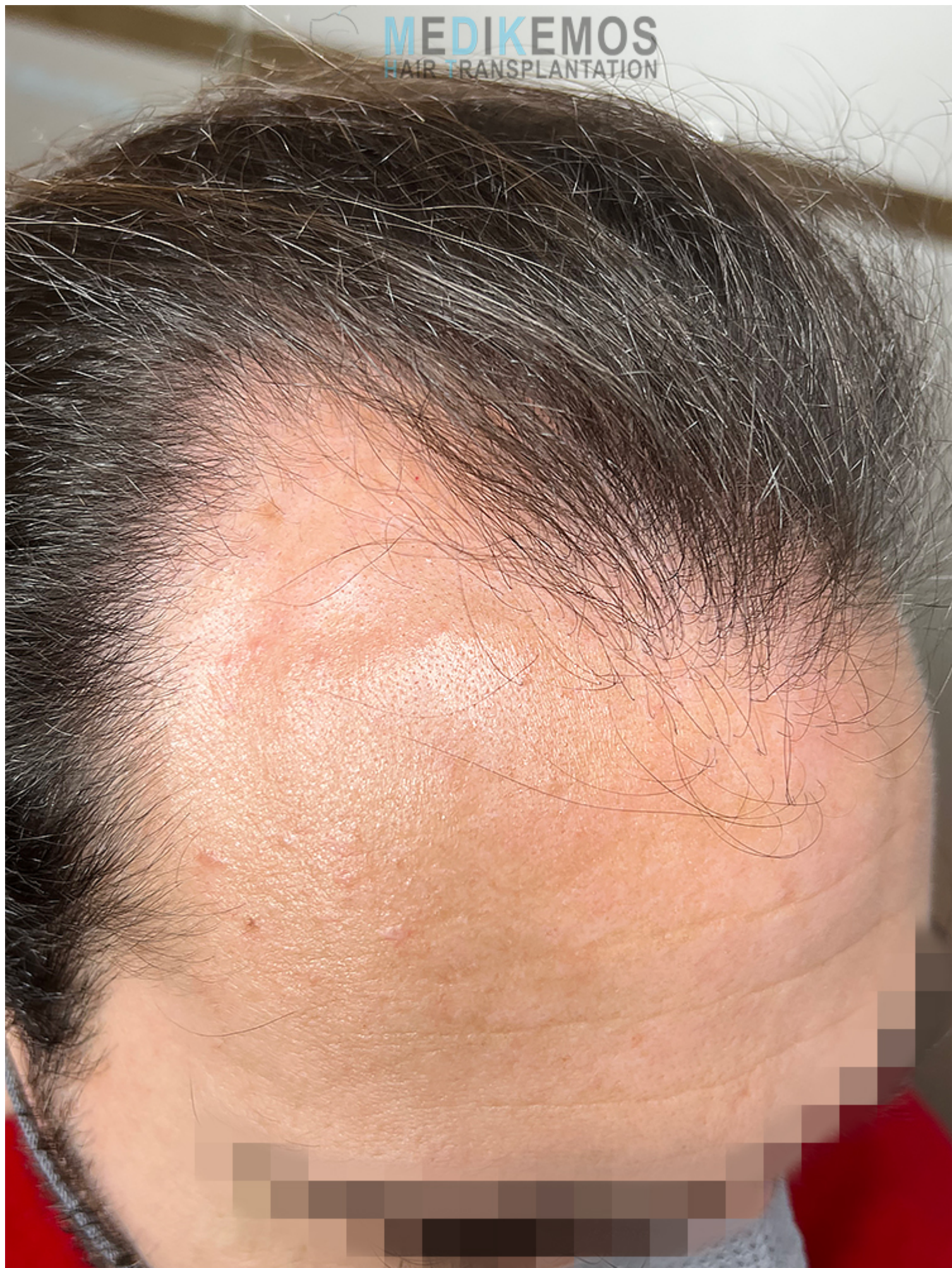MEDIKEMOS
HAIR TRANSPLANTATION



3) [PD_PRE4.jpg](#), downloaded 822 times



4) [PD_PRE6.jpg](#), downloaded 799 times



5) [PD_PRE8.jpg](#), downloaded 737 times

MEDIKEMOS
HAIR TRANSPLANTATION

