
Subject: 1000 Grafts bei Dr. Keser (September 2017)
Posted by [kojak85](#) on Tue, 17 Oct 2017 08:50:14 GMT
[View Forum Message](#) <> [Reply to Message](#)

Hallo liebe Forumsmitglieder!

Am 25. und 26. September hatte ich eine Haartransplantation bei Dr. Keser in Ankara durchführen lassen, nachdem ich vor etwa 10 Jahren schonmal bei ihm eine hatte (bei Interesse einfach meine alten Einträge anschauen). Es wurden insgesamt 500 Grafts in beide Geheimratsecken gesetzt und 500 im Scheitelbereich.

Die Krusten waren nach etwa 5 Tagen weg und der Heilungsprozess verlief sehr schnell. Shedding hat nach ca. 10 Tagen begonnen und mittlerweile sind so gut wie alle Grafts abgefallen.

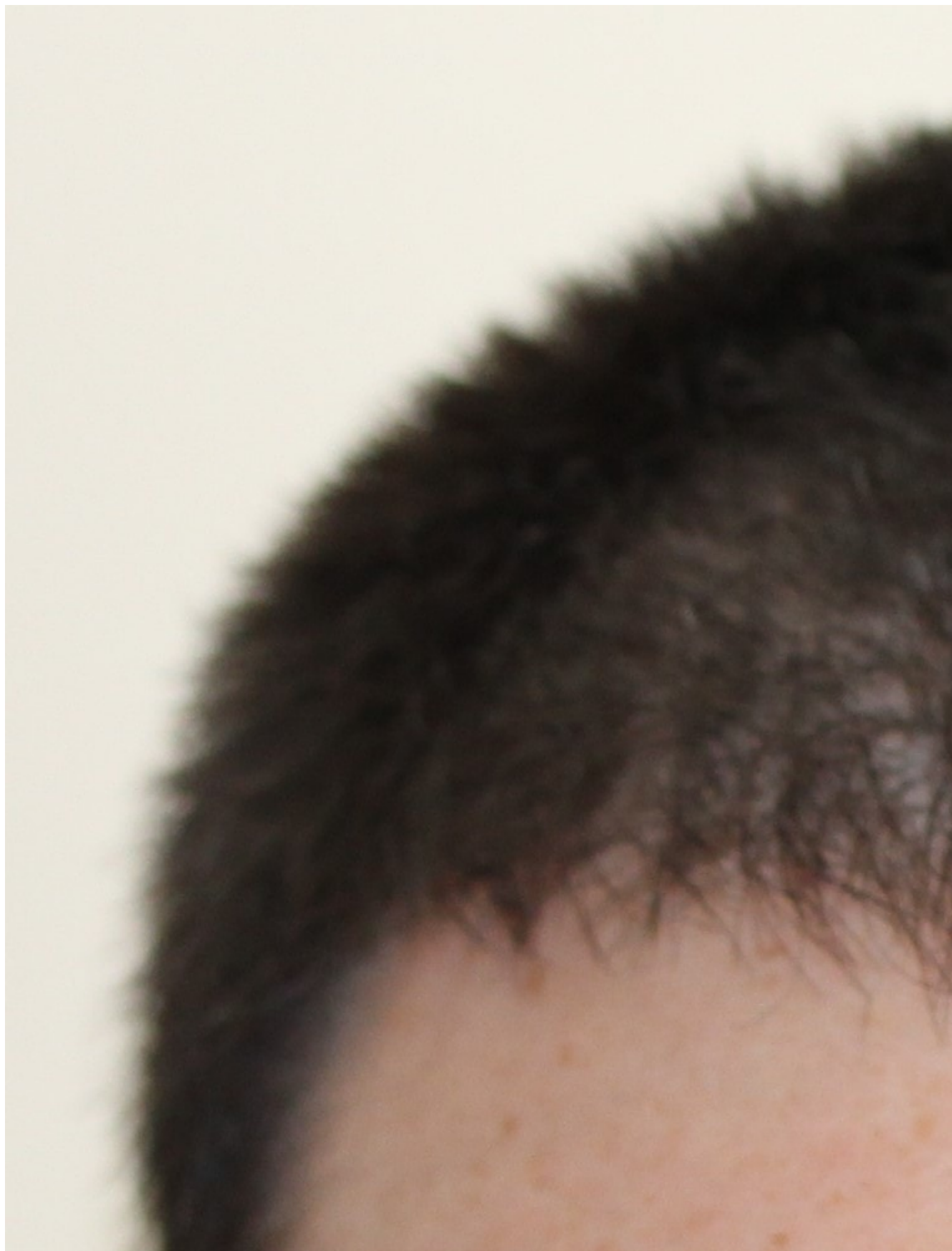Insgesamt bin ich sehr zufrieden mit der Behandlung durch das Team samt Dolmetscher.

Subject: Aw: 1000 Grafts bei Dr. Keser (September 2017)
Posted by [kojak85](#) on Tue, 17 Oct 2017 09:39:39 GMT
[View Forum Message](#) <> [Reply to Message](#)

Bilder Vor OP

File Attachments

1) [IMG_0811-min.jpg](#), downloaded 1078 times



2) [IMG_0812-min.jpg](#), downloaded 842 times



3) [IMG_0813__1508232689_156.67.137.179.jpg](#), downloaded 718 times



4) [IMG_0814__1508232751_156.67.137.179.jpg](#), downloaded 651 times



5) [IMG_0816__1508232630_156.67.137.179.jpg](#), downloaded 725 times



Subject: Aw: 1000 Grafts bei Dr. Keser (September 2017)

Posted by [kojak85](#) on Tue, 17 Oct 2017 09:43:03 GMT

[View Forum Message](#) <> [Reply to Message](#)

Donor Bereich vor OP

File Attachments

1) [IMG_0817__1508232363_156.67.137.179.jpg](#), downloaded 716 times



2) [IMG_0820__1508232577_156.67.137.179.jpg](#), downloaded 543 times



Subject: Aw: 1000 Grafts bei Dr. Keser (September 2017)

Posted by [kojak85](#) on Tue, 17 Oct 2017 09:58:33 GMT

[View Forum Message](#) <> [Reply to Message](#)

Post OP Bilder


File Attachments

1) [IMG_0823__1508233497_156.67.137.179.jpg](#), downloaded 798 times

2) [IMG_0825__1508233583_156.67.137.179.jpg](#), downloaded 548 times



3) [IMG_0827__1508233846_156.67.137.179 \(1\).jpg](#), downloaded 484 times



4) [IMG_0829__1508234047_156.67.137.179.jpg](#), downloaded 510 times



5) [IMG_0831__1508234157_156.67.137.179.jpg](#), downloaded 519 times



Subject: Aw: 1000 Grafts bei Dr. Keser (September 2017)

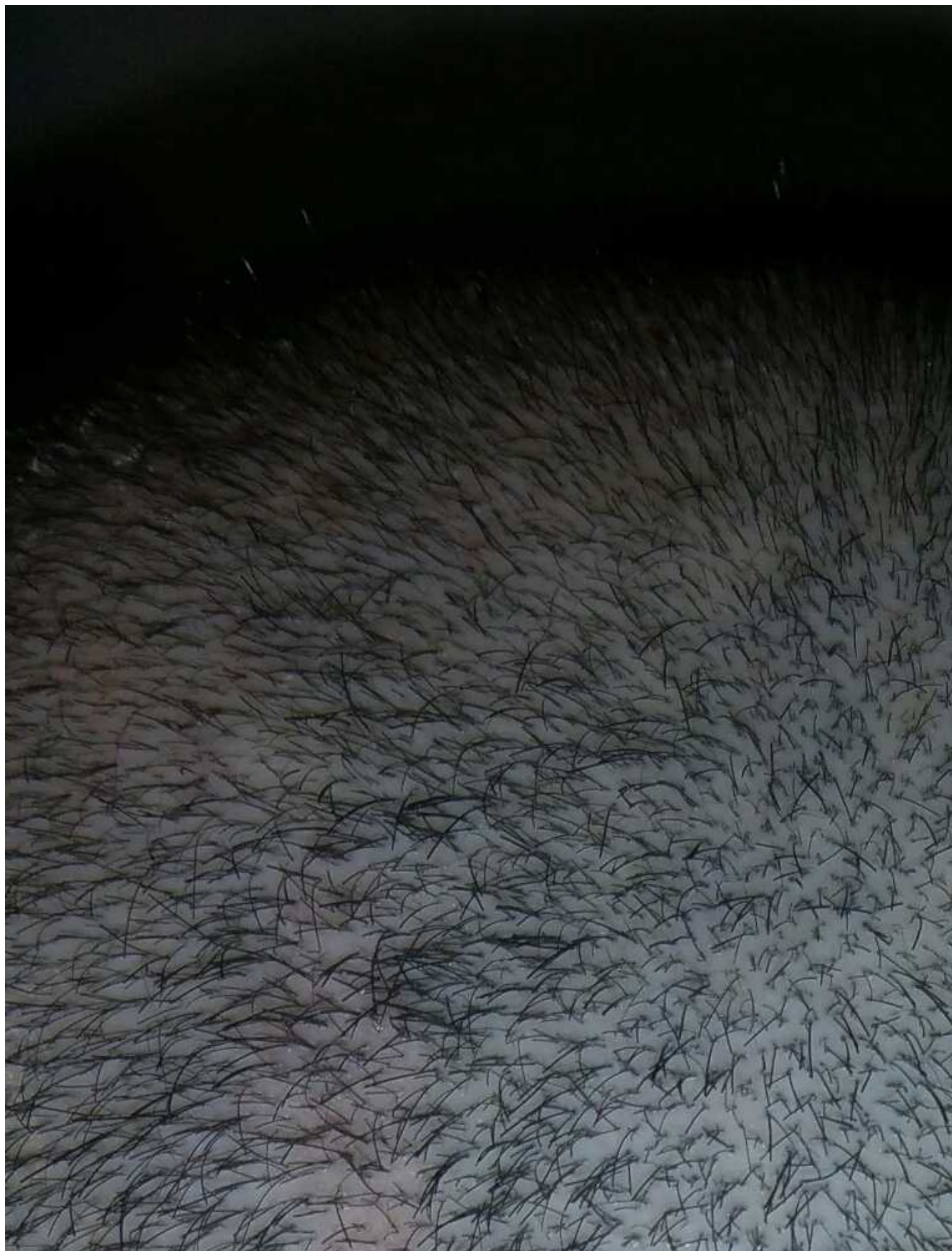Posted by [kojak85](#) on Tue, 17 Oct 2017 10:57:43 GMT

[View Forum Message](#) <> [Reply to Message](#)


10 Tage Post OP

File Attachments

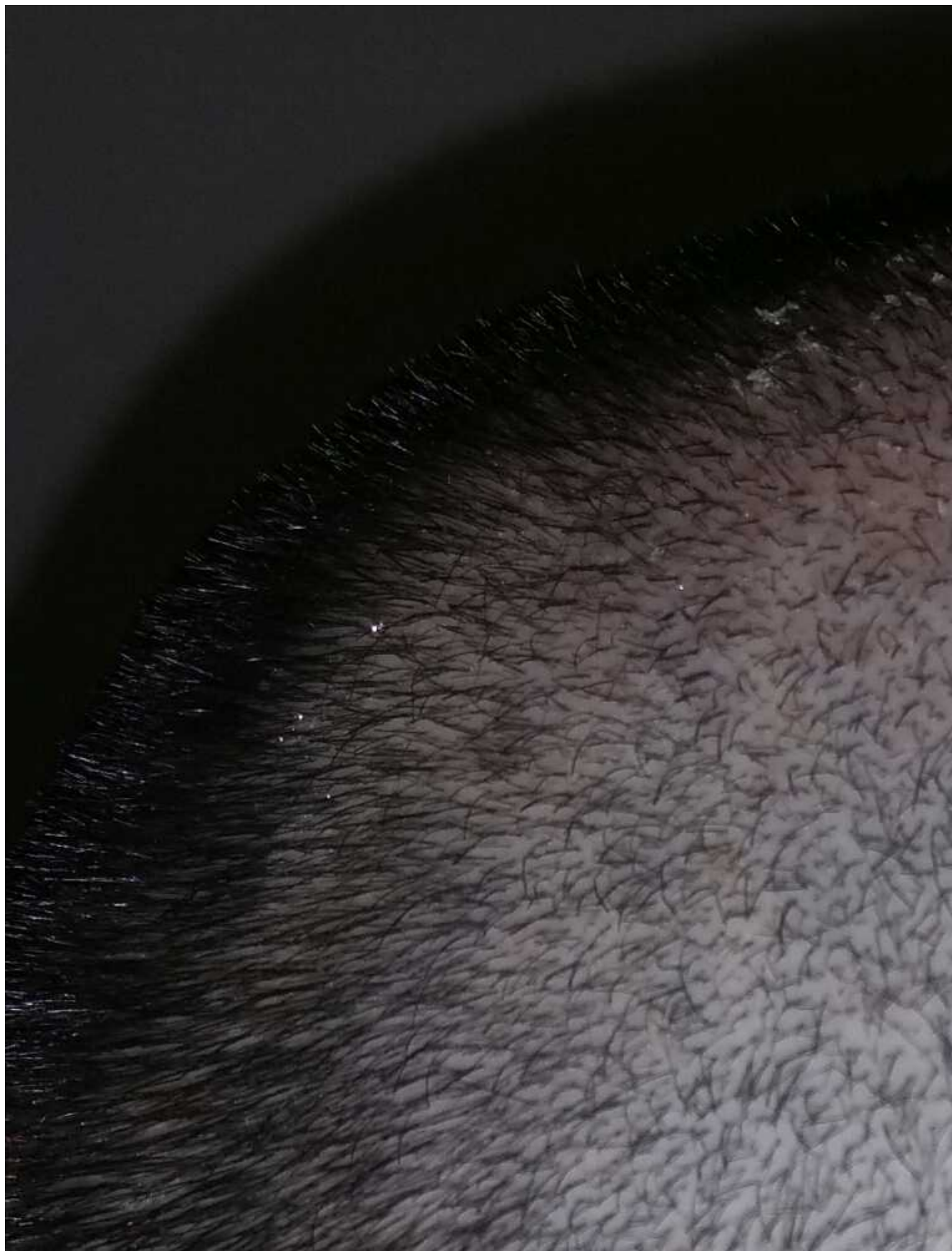1) [20171004_095030-1__1508236292_156.67.137.179.jpg](#),
downloaded 620 times




2) [20171004_095032-1__1508236397_156.67.137.179.jpg](#),
downloaded 487 times




3) [20171004_095038-1__1508236536_156.67.137.179.jpg](#),
downloaded 479 times



4) [20171004_133403__1508236696_156.67.137.179.jpg](#), downloaded 469 times



5) [20171004_133430__1508236823_156.67.137.179.jpg](#), downloaded 453 times



Subject: Aw: 1000 Grafts bei Dr. Keser (September 2017)


Posted by [kojak85](#) on Tue, 17 Oct 2017 11:02:14 GMT

[View Forum Message](#) <> [Reply to Message](#)


10 Tage Post OP

File Attachments

1) [20171004_101635 \(1\)___1508236627_156.67.137.179.jpg](#),
downloaded 553 times



2) [20171005_194648__1508236919_156.67.137.179.jpg](#), downloaded
482 times



3) [20171006_003109__1508236958_156.67.137.179.jpg](#), downloaded
491 times



Subject: Aw: 1000 Grafts bei Dr. Keser (September 2017)

Posted by [Kerimas](#) on Tue, 17 Oct 2017 17:27:25 GMT

[View Forum Message](#) <> [Reply to Message](#)

Hallo kojak,

das jemand Jahre nach seiner HT hier einen Thread eröffnet und die fortschreitende AGA auch noch mit relativ guten Bildern aufzeigt, ist leider zu selten der Fall und für mich bist du ein Paradebeispiel dafür Neulingen damit nahe bringen zu können, wie wichtig eine weitsichtige Planung (vor allem in noch ganz jungen Jahren) ist.

Ich möchte dich hier nicht auseinandernehmen, dennoch objektiv meine Meinung zu deinem Fall und auch Dr. Keser wiedergeben.

Ich habe beim Überfliegen deiner ersten HT und der damaligen Einschätzung wie viele Grafts die User für dein Vorhaben für nötig halten erkennen können. Und das war, dass dein Oberkopf schon damals, wenn auch nur minimal am Ausdünnen war, was damals auch schon der User Moses in einem Beitrag erwähnt hat. Für mich zeichnete sich schon da ab, dass du in Richtung NW5 gehst. Leider hast du den Beitrag von ihm, deiner Antwort nach, wohl mehr ignorieren als ernst nehmen wollen. Ich habe leider nichts über dein Alter erfahren können. Vielleicht teilst du uns das bitte nochmal im nächsten Beitrag mit.

Wegen dieses abzusehenden Worst Case Szenarios war es meiner Meinung nach auch nicht klug eine solch aggressive Haarlinie zu wählen, ergo zusätzlich Unmengen wertvoller Grafts zu verschwenden.

Ein riesen Plus ist aber (das ist leider nicht bei jedem so), dass du einen relativ üppigen Donor mit jeder Menge Mutigrafts hast. Es ist also davon auszugehen dass du auch bei weiteren HTs (sofern dein Donor in den kommenden Jahren nicht noch weiter ausdünnst) ausreichend Spenderpotenzial vorhanden ist. So gesehen, hast du wohl nochmal Glück gehabt .

Das Kind ist aber nun in den Brunnen gefallen und ich wünsche dir trotzdem ein zufriedenstellendes Ergebnis mit hoffentlich keinerlei weiterer HTs, was ich aber ehrlich gesagt für unwahrscheinlich halte.

Zu Keser kann ich mich nur wie so oft wiederholen und sehe bei ihm nach wie vor das gezielte Auswählen seines Klientels, die gute Donor-, und Haareigenschaften (viele Multigrafts, die gezielt entnommen werden) mitbringen und niedrige NW-Fälle (meist bis maximal NW3). Da der Donor in der Regel im Laufe der Jahre ausdünnst, bleibt meist nur sich auf die Jüngeren zwischen 20-30 Jahren zu konzentrieren. Da die meisten in dem Alter eine jugendliche Haarlinie wünschen, ist auch damit erklärt, warum Keser auch diese entsprechend aggressiv setzt. Mit Weitsichtigkeit hat das dann aber leider wenig zu tun.

Es kam auch schon öfter die Frage auf warum Keser vergleichsweise zu anderen Haarchirurgen mit weniger Grafts auskommt. Oftmals wurde dies damit begründet, weil er manuell entnimmt, respektive die scheinbar von ihm erfundene Stanztechnik anwendet, weil die Entnahme

Nein, dem ist nicht so und die zuvor von mir erwähnten Punkte spielen da gewiss eine größere Rolle und seine daraus resultierend guten Ergebnisse geben ihm Anlass dazu den

meiner Meinung nach überzogenen Graftpreis von 3,50€ stabil zu halten.

Ich will hier keine Hetze gegen Keser starten und gebe lediglich meine eigene Meinung wieder, die ich hoffentlich für jeden durch genannte Fakten nachvollziehbar habe näher bringen können.

Ich hoffe du berichtest weiter bis zum Schluss, denn das ist für mich ein Beitrag, der eigentlich vor allem für junge Männer, die von AGA betroffen sind und sich hier neu im Forum einfinden, angepinnt werden sollte. Wenn man dann noch den Status vor deiner ersten HT, der OP selbst und des Verlaufs hier zusammenfügen könnte, umso besser.

Subject: Aw: 1000 Grafts bei Dr. Keser (September 2017)

Posted by [kojak85](#) on Tue, 17 Oct 2017 22:37:48 GMT

[View Forum Message](#) <> [Reply to Message](#)

Hallo Kerimas,

ich kann deinen Einwand gut nachvollziehen. Ich bin jedoch der Meinung das ich meine AGA mit Minox gut in den Griff bekommen habe. Wenn ich mir das Foto vor der OP anschau, bevor mir die haare abrasiert wurden, sieht es schon etwas licht aus. Man muss aber auch bedenken, dass diese Fotos bei sehr grellem Licht geschossen wurden und bei so gut wie jedem die Kopfhaut dann durchscheinen würde.

Ich bin 32 Jahre alt und hatte die erste OP in 2009. Ich fühle mich nicht angegriffen weil dein Argument sicherlich sinn macht, jedoch hab ich subjektiv nicht das Empfinden, dass mein Haarausfall sehr stark vorangeschritten ist in dieser Zeit. Die Geheimratsecken habe ich auffüllen lassen weil ich schon sehr lange mit dem Gedanken spielte dort nachzuverdichten. Was den Scheitel anbetrifft kann ich mich noch gut erinnern wie Dr. Keser schon 2009 sagte(Der Dolmetscher hat es mir übersetzt;)) dass ich eigentlich auch dort Grafts benötige, leider habe ich keine Fotos die das beweisen.

Zum vergleich ein Foto mit sehr kurzen Haaren wie ich sie einige Monate lang nach der ersten OP trug, also vor ca. 8,5 Jahren. Vergleiche doch mal die Dichte dieses Fotos mit der Dichte auf dem Foto kurz vor der OP mit kurzengeschnittenen Haaren. Ich sehe da ehrlich gesagt keinen unterschied.

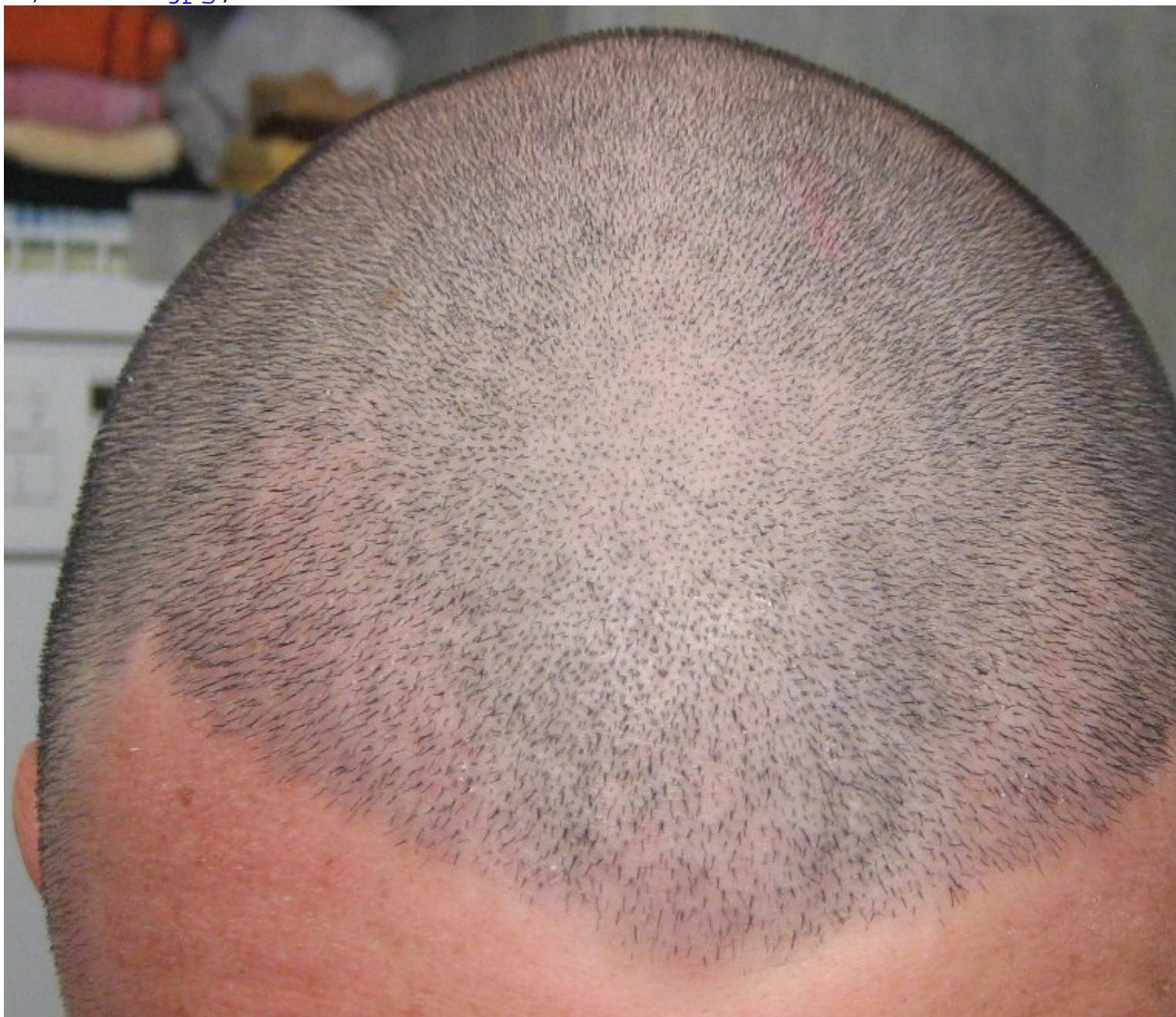l.g

File Attachments

1) [IMG_0816__1508232630_156.67.137.179.jpg](#), downloaded 741 times



2) [front.jpg](#), downloaded 625 times




Subject: Update 5 Monate
Posted by [kojak85](#) on Mon, 26 Feb 2018 20:43:37 GMT
[View Forum Message](#) <> [Reply to Message](#)


Hallo hier ein 5 monats update. lg

File Attachments

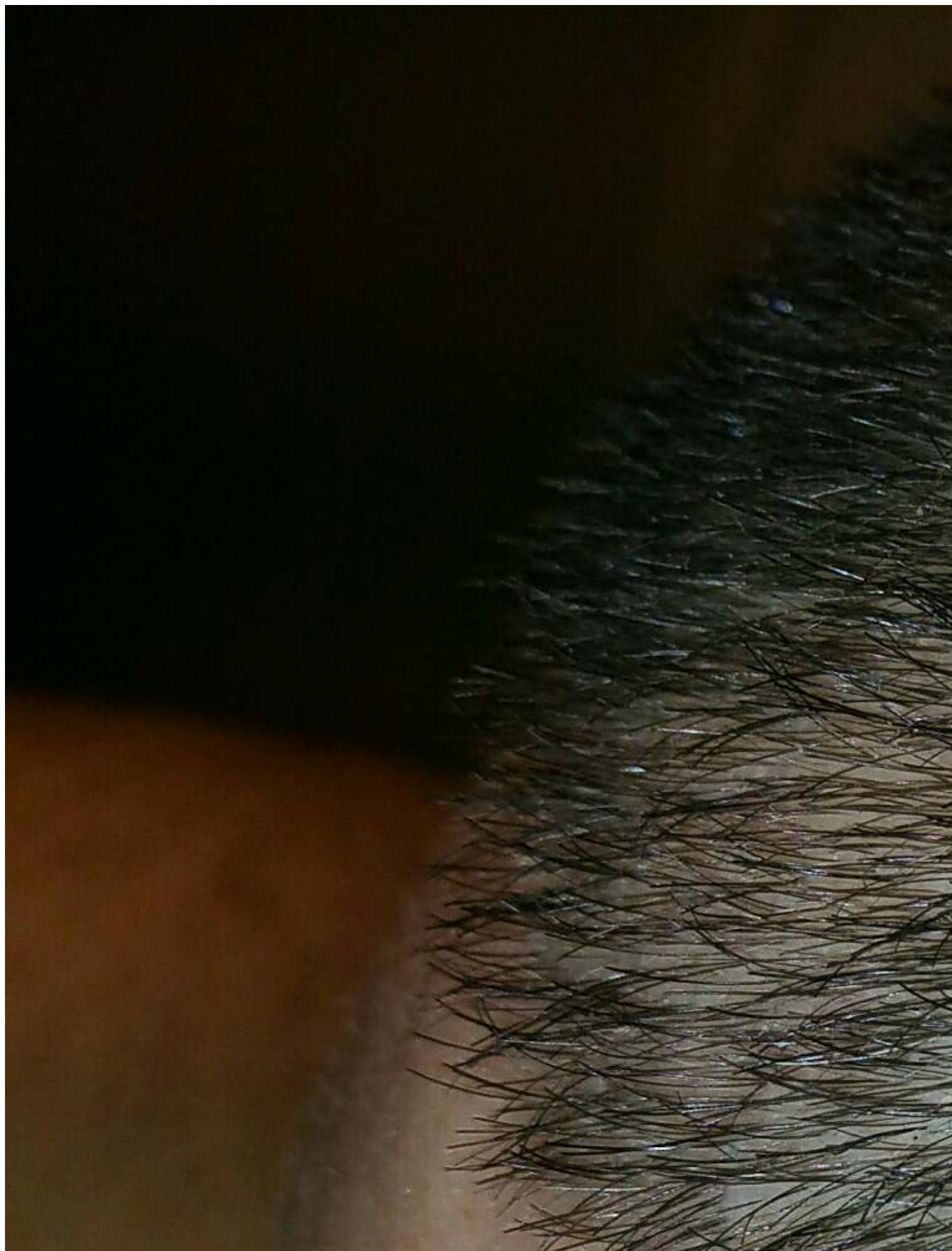
1) [_IMG_000000_000000.jpg](#), downloaded 656 times



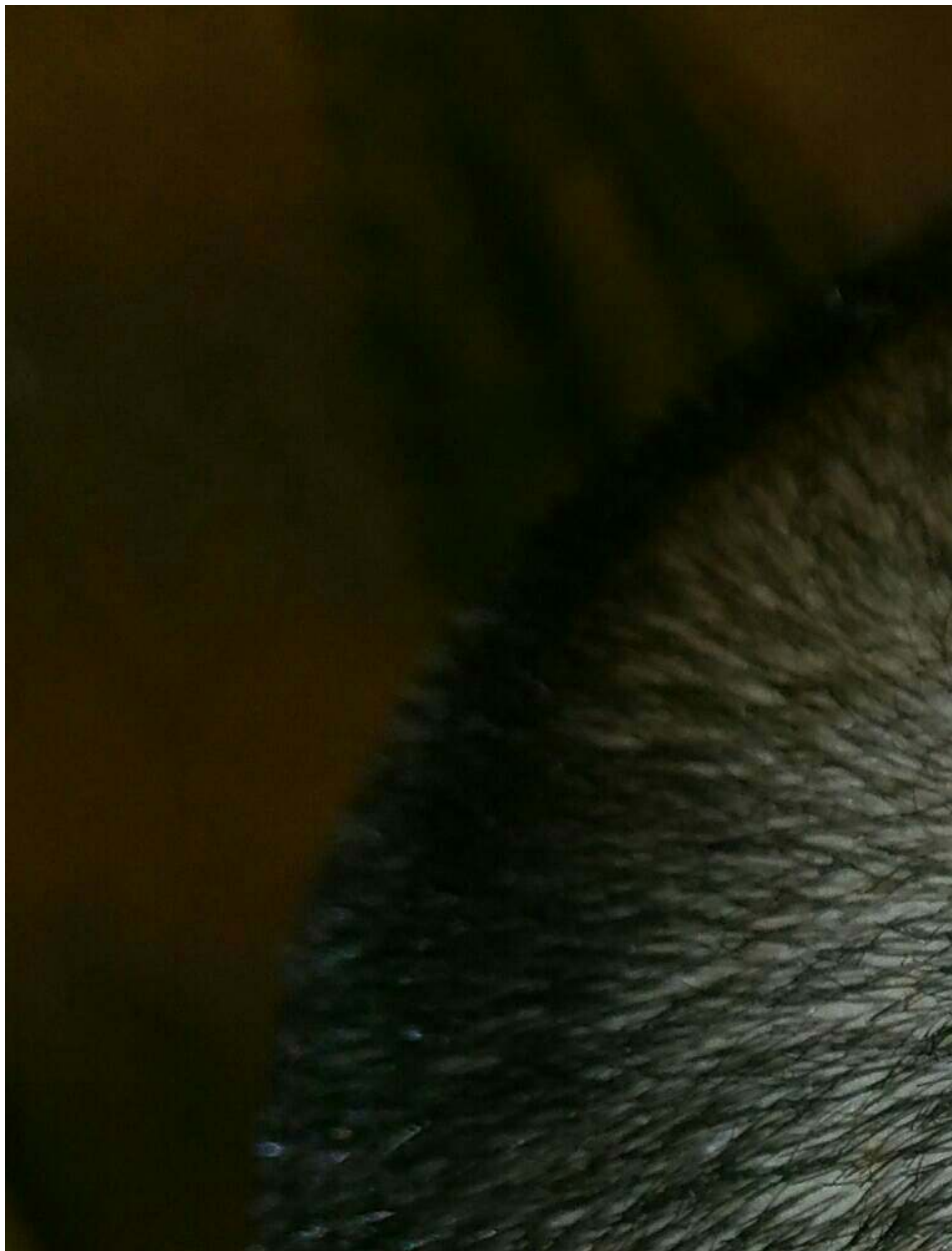
2) [IMG_20180226_212645760.jpg](#), downloaded 477 times



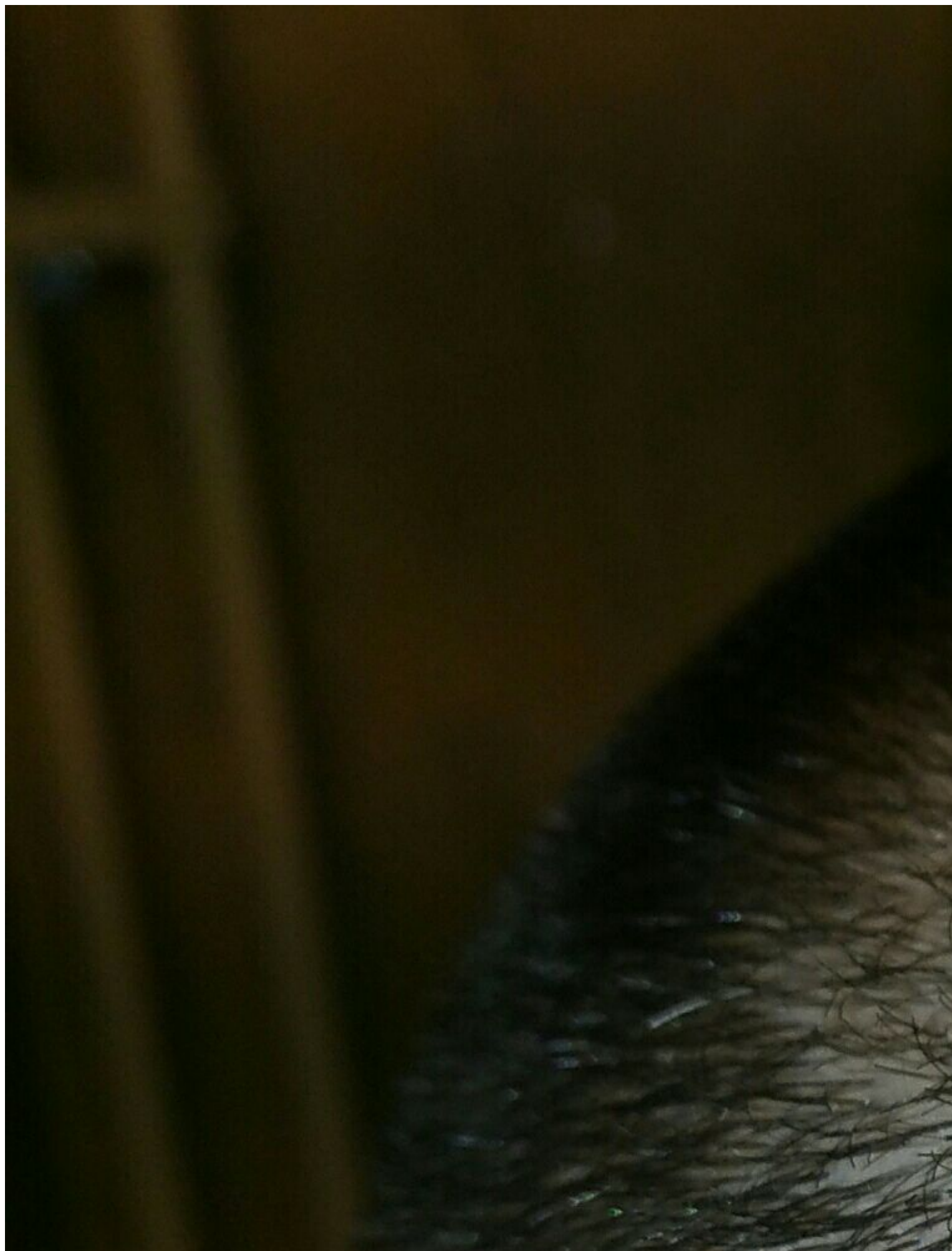
3) [IMG_20180226_212604545.jpg](#), downloaded 467 times



4) [IMG_20180226_212514416.jpg](#), downloaded 463 times



5) [IMG_20180226_212351436.jpg](#), downloaded 543 times



Subject: Aw: Update 5 Monate
Posted by [kojak85](#) on Tue, 27 Feb 2018 08:21:23 GMT
[View Forum Message](#) <> [Reply to Message](#)

ein weiteres bild

File Attachments

1) [001\[3867\].jpg](#), downloaded 667 times

