
Subject: Langhaar-HT 2788 Grafts FUT Dr. Devroye HTS Clinic

Posted by [HTS Clinic](#) on Mon, 04 Jun 2018 12:26:54 GMT

[View Forum Message](#) <> [Reply to Message](#)

Nach dem Dr. Devroye die FUT-Behandlungen seiner brasilianischen Kollegen, Dr. Marcello Pitchon, Dr. Ricardo Lemoset und Dr. Clerisvaldo Almeida Souza gesehen hatte, entschied er sich ebenfalls, Langhaar-FUT-Behandlungen durchzuführen.

Sie besteht aus der Transplantation follikulärer Einheiten, deren Haar 4 bis 5 cm lang ist.

Diese Variante ist mit einer besonderen Technik verbunden, es ist sofort das Endergebnis zu sehen. Natürlich fallen auch hier die Grafts zunächst wieder aus bevor sie endgültig nachwachsen. Der Hauptvorteil dieser Technik ist aber die Möglichkeit, das Ergebnis sofort zu sehen und somit die Haarverteilung besser kontrollieren zu können. Für den Arzt ist es nämlich immer schwierig, die Grafts optimal zu verteilen. Die Transplantate enthalten mal mehr mal weniger Haare und wie sie verteilt werden, unterscheidet sich abhängig von Faktoren wie Farbe, Durchmesser und Haardicke.

Die Transplantation von langen Haaren erfolgt im Wesentlichen mit der FUT-Technik. FUE-Versuche mit langen Haaren werden in der Regel mit Punchs durchgeführt, die einen Schlitz haben.

Was Dr. Devroye an den Beispielen aus Brasilien beeindruckte war die außergewöhnliche Heilung.

Die postoperativen Bilder wurden am Tag nach der Operation des 72-jährigen Patienten aufgenommen und sehen eher wie nach einer Woche Post OP aus.

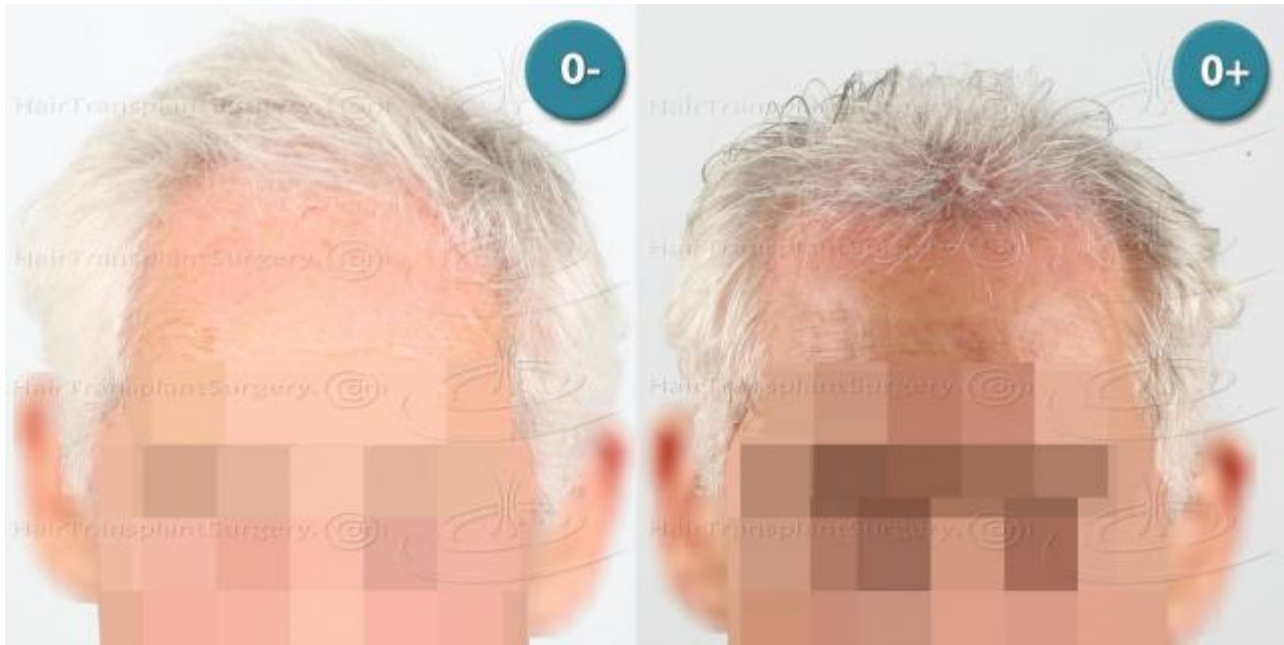
Die Grafts im einzelnen:

2788 Grafts, 5166 Haare

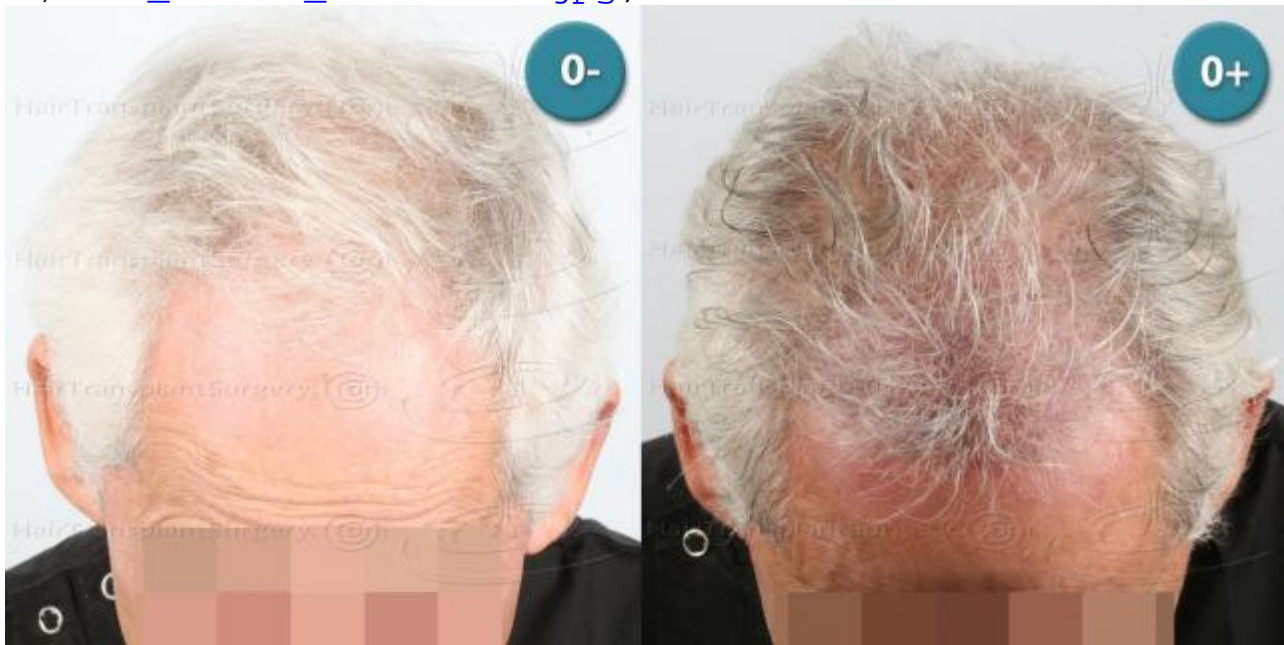1 Haar: 835 - 2 Haare: 1577 - 3 Haare: 327 - 4 Haare: 49

File Attachments

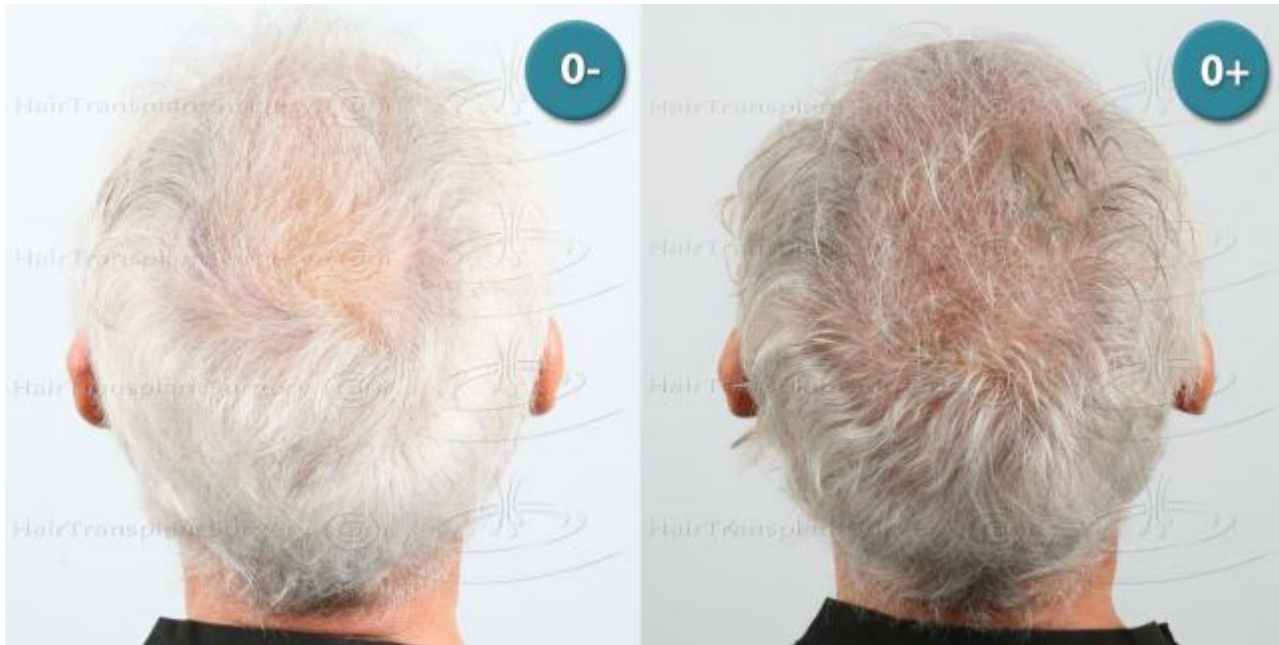1) [115_031458_020000002.jpg](#), downloaded 788 times



2) [115_031458_020000001.jpg](#), downloaded 859 times



3) [115_031458_020000000.jpg](#), downloaded 865 times



Subject: Aw: Langhaar-HT 2788 Grafts FUT Dr. Devroye HTS Clinic
Posted by [Glatzfratz](#) on Mon, 04 Jun 2018 12:43:32 GMT

[View Forum Message](#) <> [Reply to Message](#)

Interessante Technik. Auch wenn man meinen könnte mit fast 80 sollte man das Thema so langsam ruhen lassen können.

Ein Hinweis: bei einem Vorher/Nachher-Vergleich sollten alle Parameter (bis auf die HT) möglichst konstant gehalten werden. Hier wurde an Helligkeit, Sättigung, Kontrast usw. reguliert. Das könnte bei dem ein oder anderen falsche Erwartungshaltungen wecken... just my two cents

Subject: Aw: Langhaar-HT 2788 Grafts FUT Dr. Devroye HTS Clinic
Posted by [Gasthörer](#) on Mon, 04 Jun 2018 21:45:47 GMT

[View Forum Message](#) <> [Reply to Message](#)

Auch mit 72 sin deinem Haare nicht egal :)

Das sind ja keine "Nachherbilder" sondern nur Post-OP.

Subject: Aw: Langhaar-HT 2788 Grafts FUT Dr. Devroye HTS Clinic
Posted by [Glatzfratz](#) on Tue, 05 Jun 2018 00:54:40 GMT

[View Forum Message](#) <> [Reply to Message](#)

sorry äpfel mit birnen vergleichen verunsichert letztlich den patienten bei seiner entscheidung

und bringt uns nicht weiter

Subject: Aw: Langhaar-HT 2788 Grafts FUT Dr. Devroye HTS Clinic

Posted by [HTS Clinic](#) on Tue, 05 Jun 2018 06:31:21 GMT

[View Forum Message](#) <> [Reply to Message](#)

Hallo Glatzfratz,

ich gebe dir Recht, dass die unterschiedliche Belichtung in der Montage nicht ideal aussieht. Es war allerdings keine Absicht, damit ein besseres Ergebnis vorzugaukeln, zumal es sich ja um Post OP-Bilder handelt und nicht um ein Endergebnis. In diesem Fall ging es auch ausschließlich darum, die Vorteile einer Langhaar-FUT aufzuzeigen.
