
Subject: Prohaiclinic | 25.06.2018 | 2.100 Grafts via FUE

Posted by [Kyniker](#) on Mon, 25 Jun 2018 17:25:54 GMT

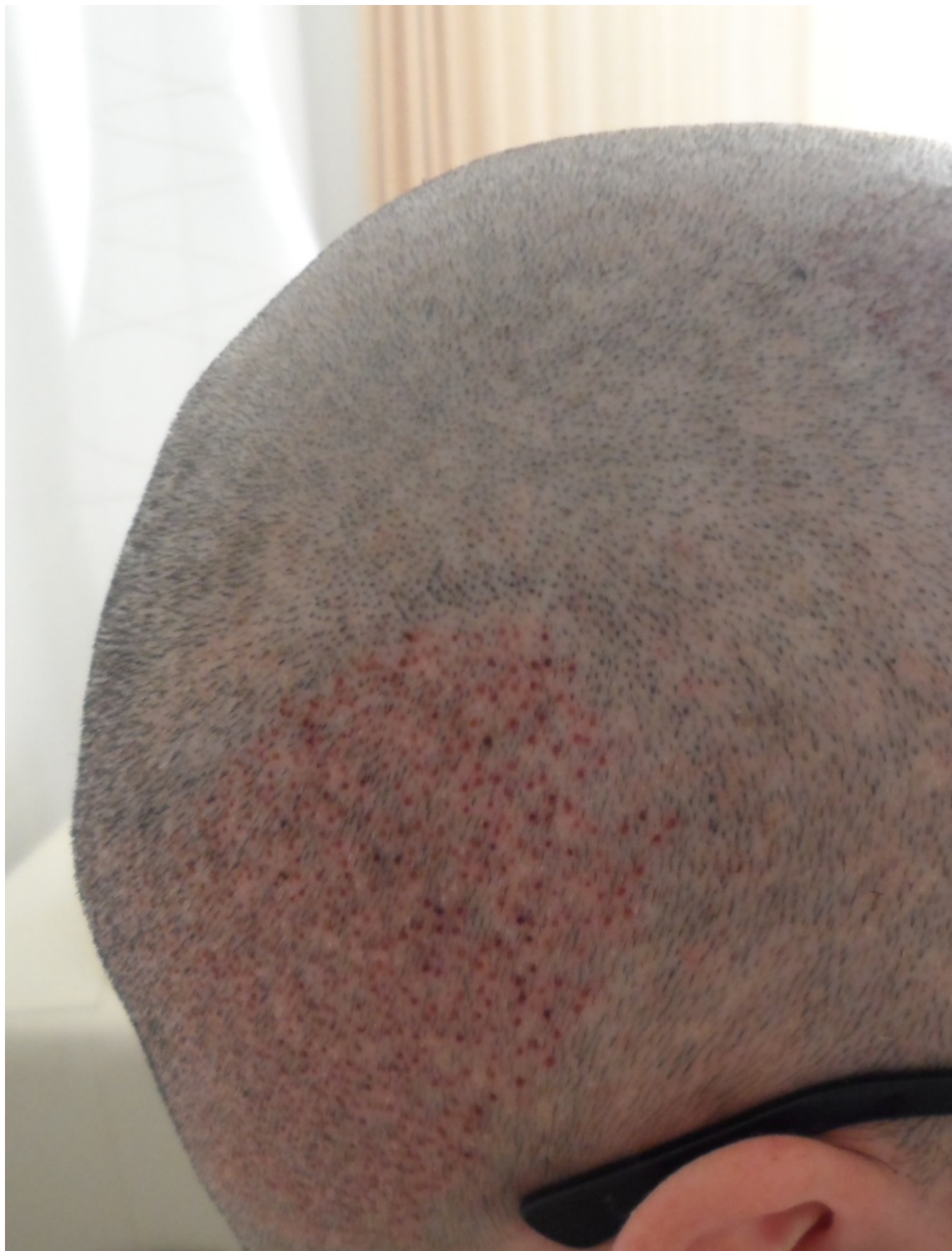[View Forum Message](#) <> [Reply to Message](#)

Hallo Mitstreiter,

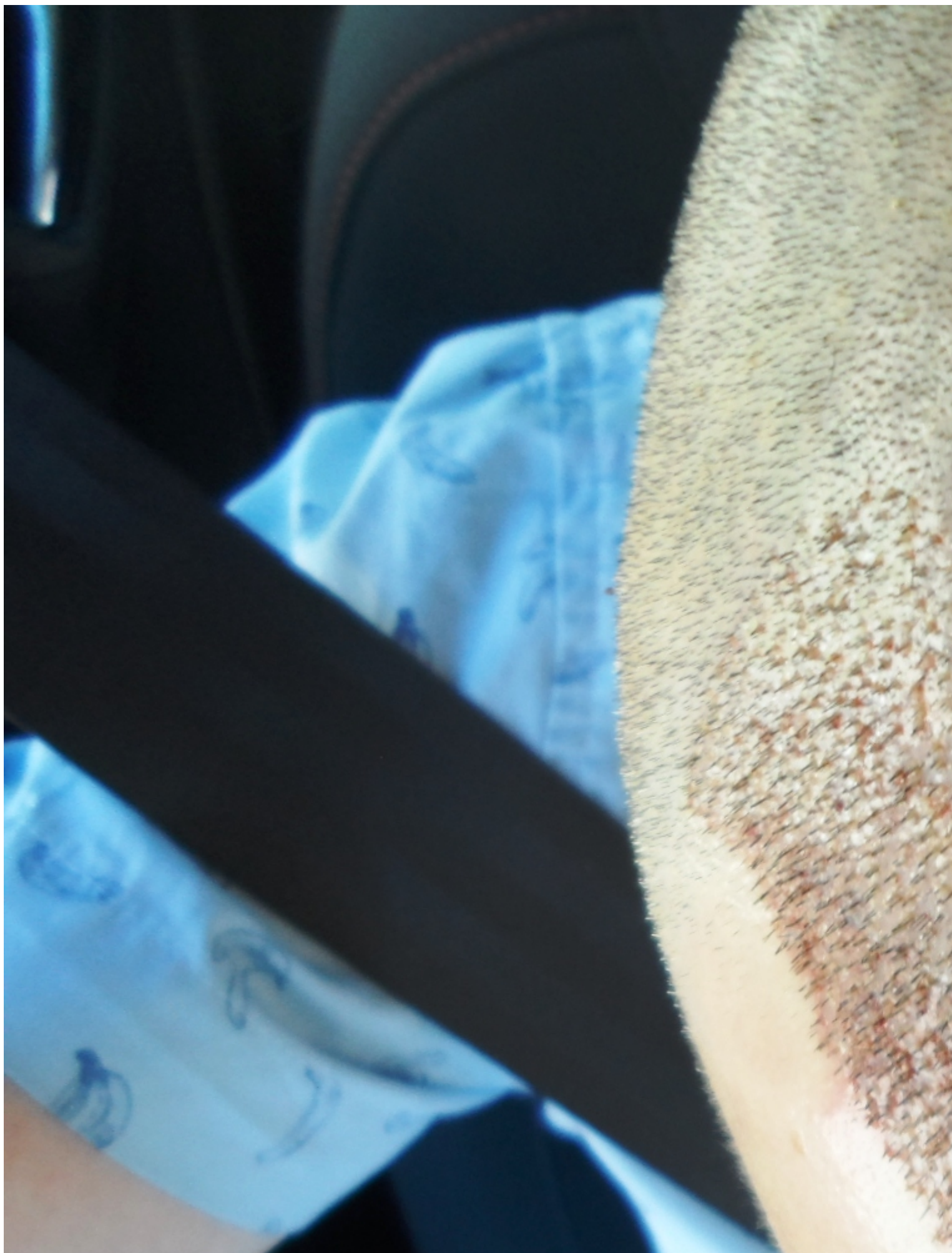heute war es endlich soweit und ich verzichte auf umfangreiche Beschreibungen des Ablaufs, denn dazu gibt es hier ja einige Threads, die ich exakt so bestätigen kann. Subjektiv empfand ich die Spritzen richtig schmerzhaft, da macht Zahnarzt mehr Spaß. Bart ist auf jeden Fall eine coole Type und Sabine, die die Transplantation vornimmt, abseits ihrer Professionalität auch eine charmante und hübsche Frau. Das wollte ich doch auch mal erwähnen. :) Vereinbart waren vorab 2.000 Grafts, die 100 Grafts extra wurden NICHT berechnet. Danke dafür. So hier mal die frischen Post OP Bilder. Bilder vor der OP gibts in meinem Vorstellungsthread. In der Haarlinie wurde die übliche 40er Dichte gesetzt.

File Attachments

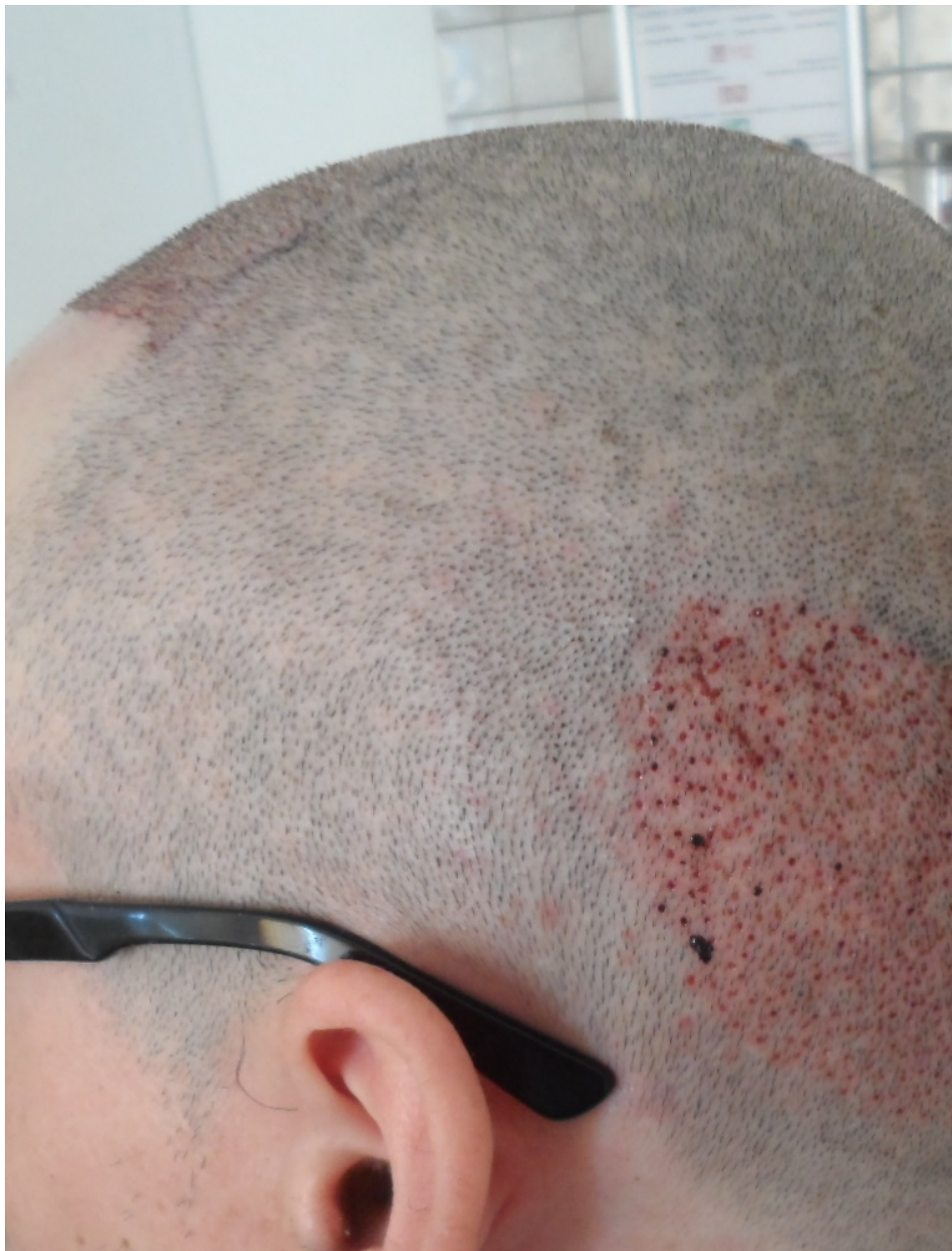1) [nachOP_rechts.JPG](#), downloaded 1313 times



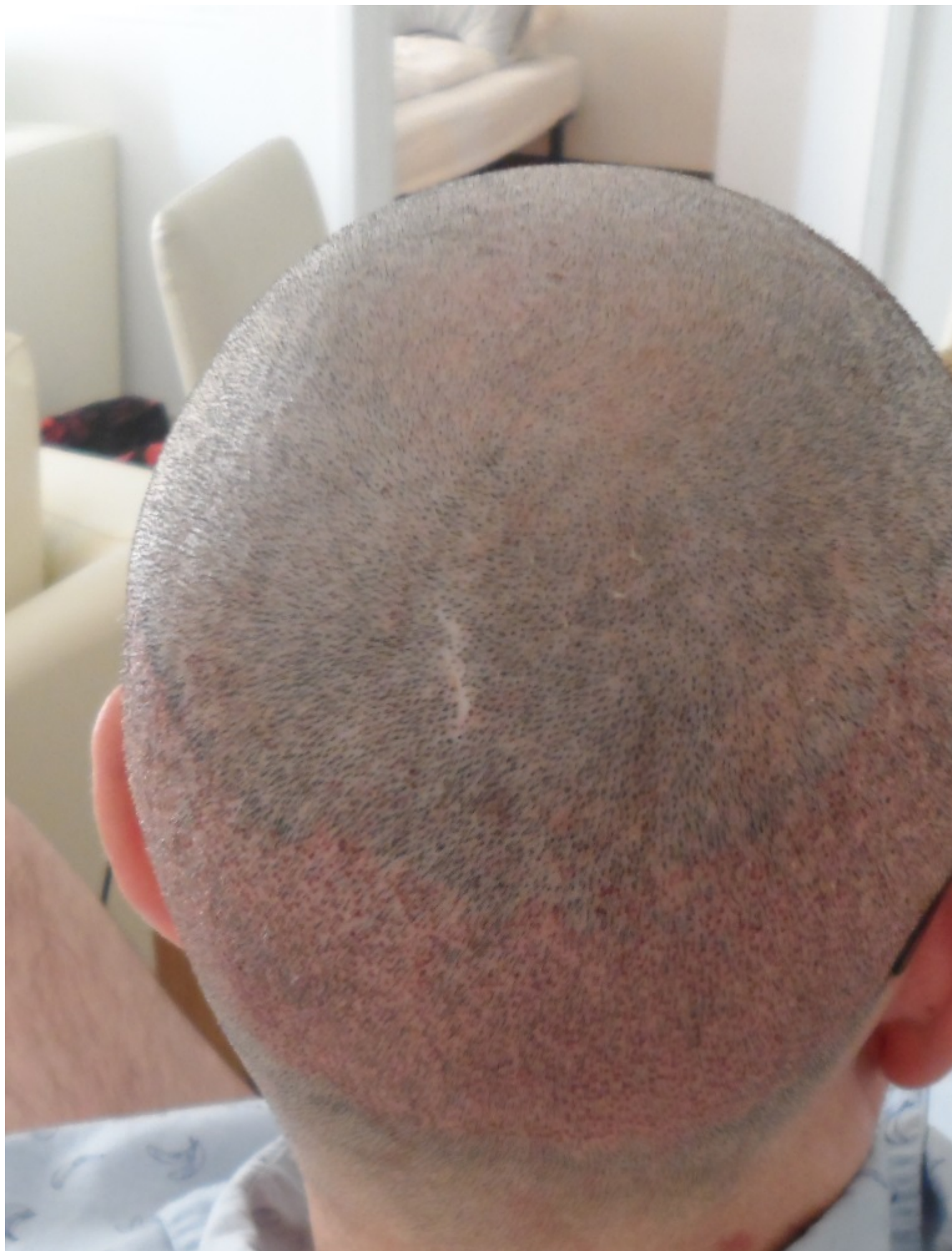2) [NachOP_oben.JPG](#), downloaded 1264 times



3) [nachOP_links.JPG](#), downloaded 770 times



4) [nachOP_hinten.JPG](#), downloaded 859 times



Subject: Aw: Prohaiclinic | 25.06.2018 | 2.100 Grafts via FUE

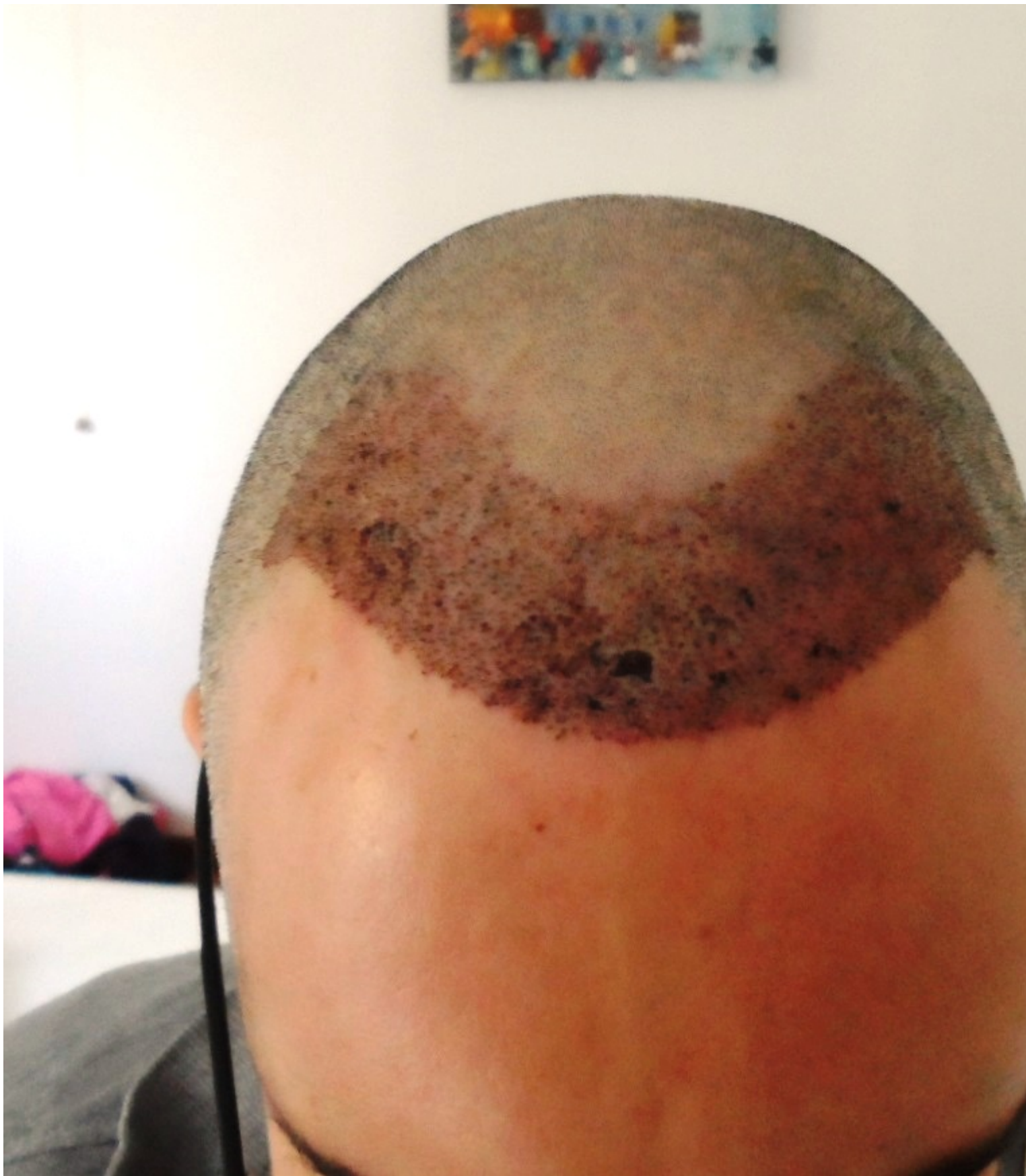Posted by [Kyniker](#) on Tue, 26 Jun 2018 10:36:23 GMT

[View Forum Message](#) <> [Reply to Message](#)

Als gestern Abend die Betäubung nachließ, fühlte ich neben drückenden Kopfschmerzen auch die vielen Schnitte, was mit leichtem Schüttelfrost und heißem Kopf begleitet wurde. Ich konnte nicht einmal mehr sprechen, weil jede Mundbewegung übelst schmerzte. Nett! Mit einer 600er Ibu und einer Ladung Paracetamol klangen die Schmerzen in Richtung ertragbar ab. Zum Glück schlafe ich per se am Kopfteil erhöht und auf der Seite, so dass ich meine gewohnte Schlafposition einnehmen konnte. Gegenwärtig habe ich keine Schmerzmittel mehr genommen und bis auf die übliche Spannung habe ich auch keine Schmerzen. Derweil könnte ich mich bei Star Trek: Discovery als Klingonen-Statist bewerben, dazu bräuchte es nicht einmal eine Prothese.

File Attachments

1) [Tag1_oben.JPG](#), downloaded 902 times



2) [Tag1_hinten.JPG](#), downloaded 680 times



Subject: Aw: Prohaiclinic | 25.06.2018 | 2.100 Grafts via FUE

Posted by [Kyniker](#) on Wed, 27 Jun 2018 04:18:55 GMT

[View Forum Message](#) <> [Reply to Message](#)

Heute gibt es kein Bilderupdate, da die Schwellungen mein Sehvermögen derartig beeinträchtigen, dass ich mir mit links das Lid aufhalten muss, damit ich mit rechts diese Zeilen tippen kann. Schmerzen habe ich keine, allerdings ereilte mich heute Nacht ein heftiges Jucken im Empfängerbereich, welchem ich nicht begegnen konnte.

Subject: Aw: Prohaiclinic | 25.06.2018 | 2.100 Grafts via FUE

Posted by [Kyniker](#) on Thu, 28 Jun 2018 06:27:45 GMT

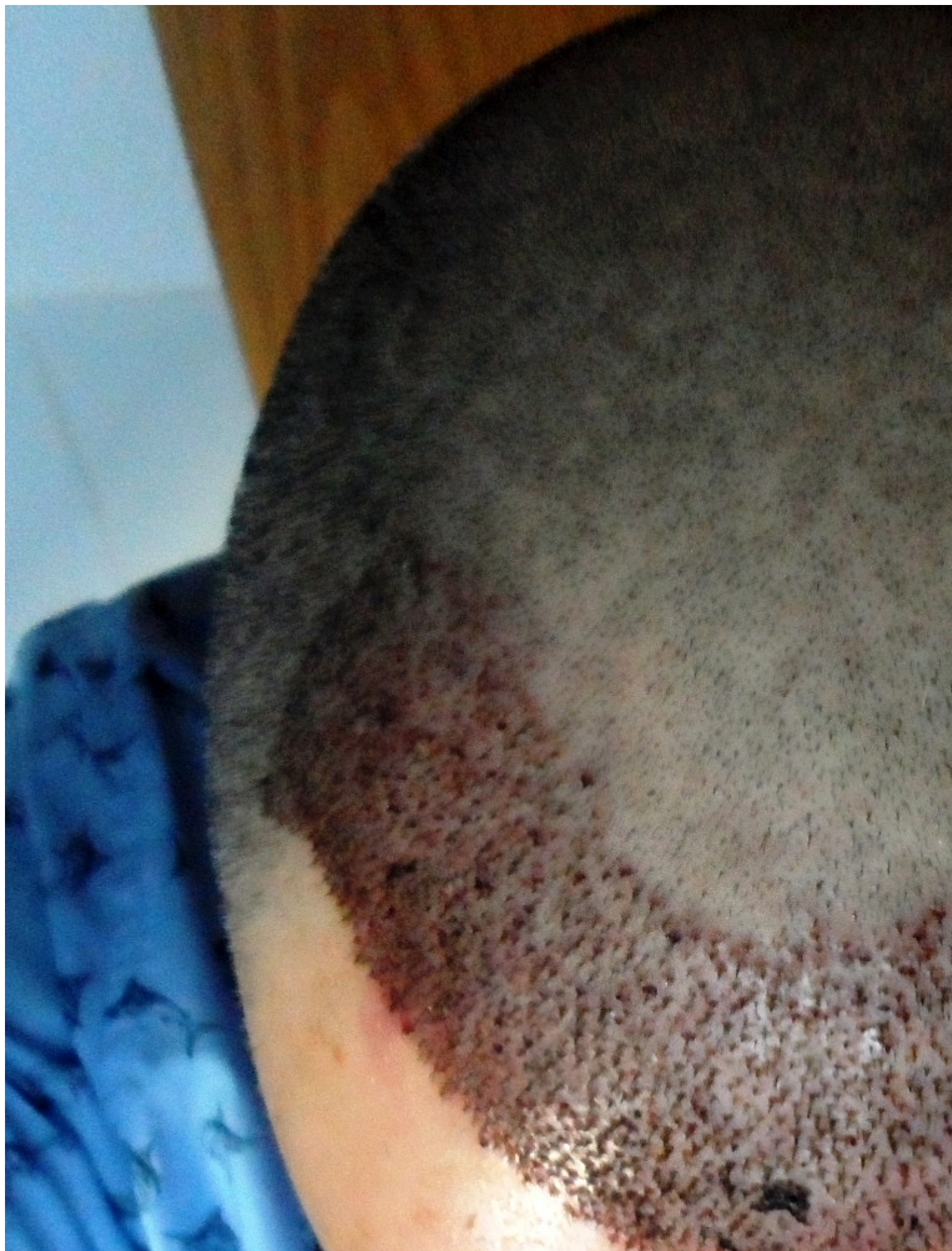[View Forum Message](#) <> [Reply to Message](#)

Das mit den Schwellungen ist ein wichtiger Umstand, dessen Tragweite ich mir vorab nicht bewusst war. Ohne meine Freundin an der Seite, die auch das Auto fuhr, wäre ich nur unter Selbst- und Fremdgefährdung nach Hause gekommen. Auch mit Zug oder Flugzeug besteht ein erhöhtes Risiko, da der Sichtradius eingeschränkt ist und man Gegenstände/Hindernisse auf seinem Fußweg schlicht übersieht.

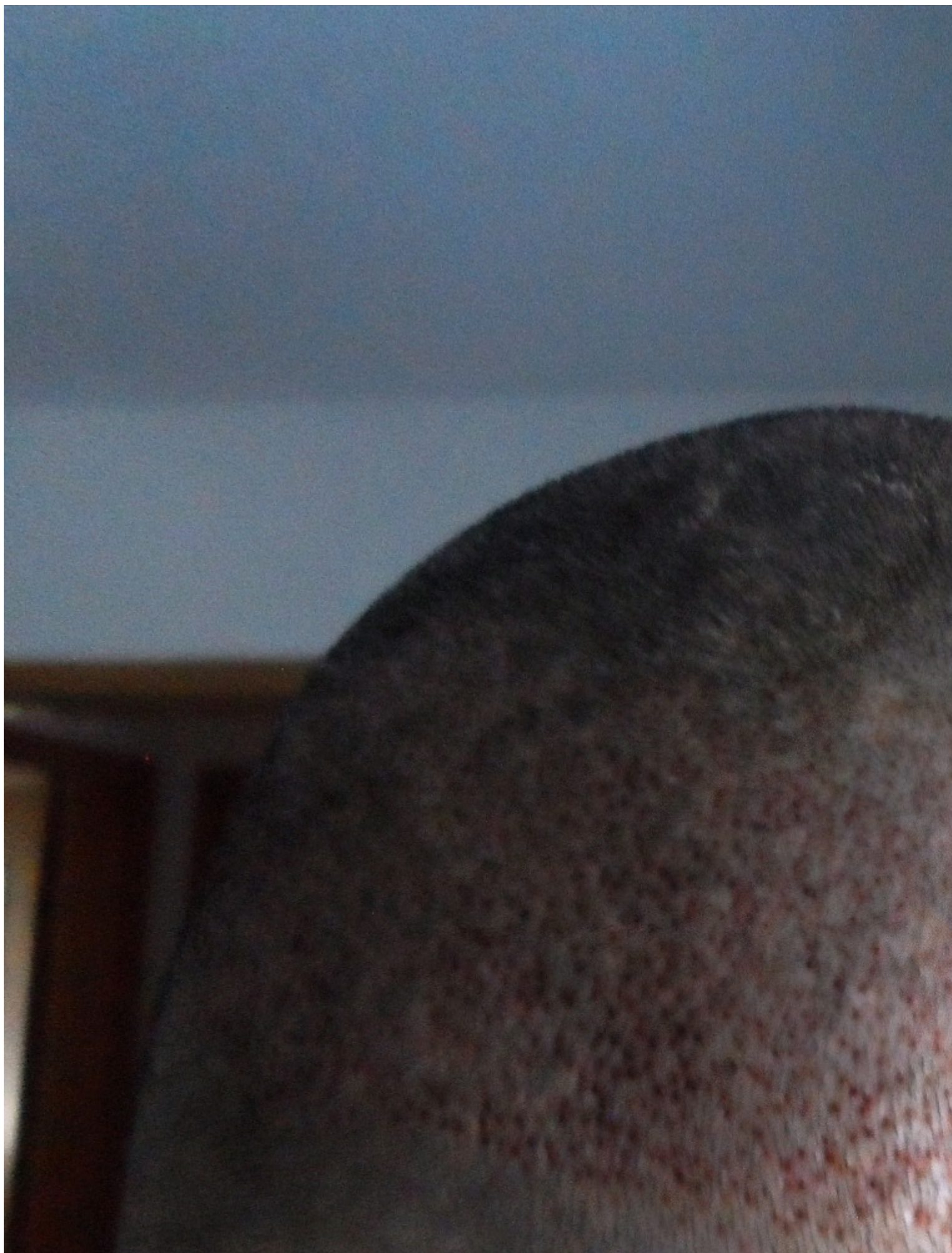Die OP war am Montag und gestern ging es nach Hause. Selbst am heutigen Donnerstag besteht die Sehbeeinträchtigung noch. Das ist bei jedem zwar anders, sollte aber bei der Planung Berücksichtigung finden. Anbei Bilder nach Tag 3.

File Attachments

1) [Tag3_oben.JPG](#), downloaded 827 times



2) [Tag3_hinten.JPG](#), downloaded 583 times



Subject: Aw: Prohaiclinic | 25.06.2018 | 2.100 Grafts via FUE

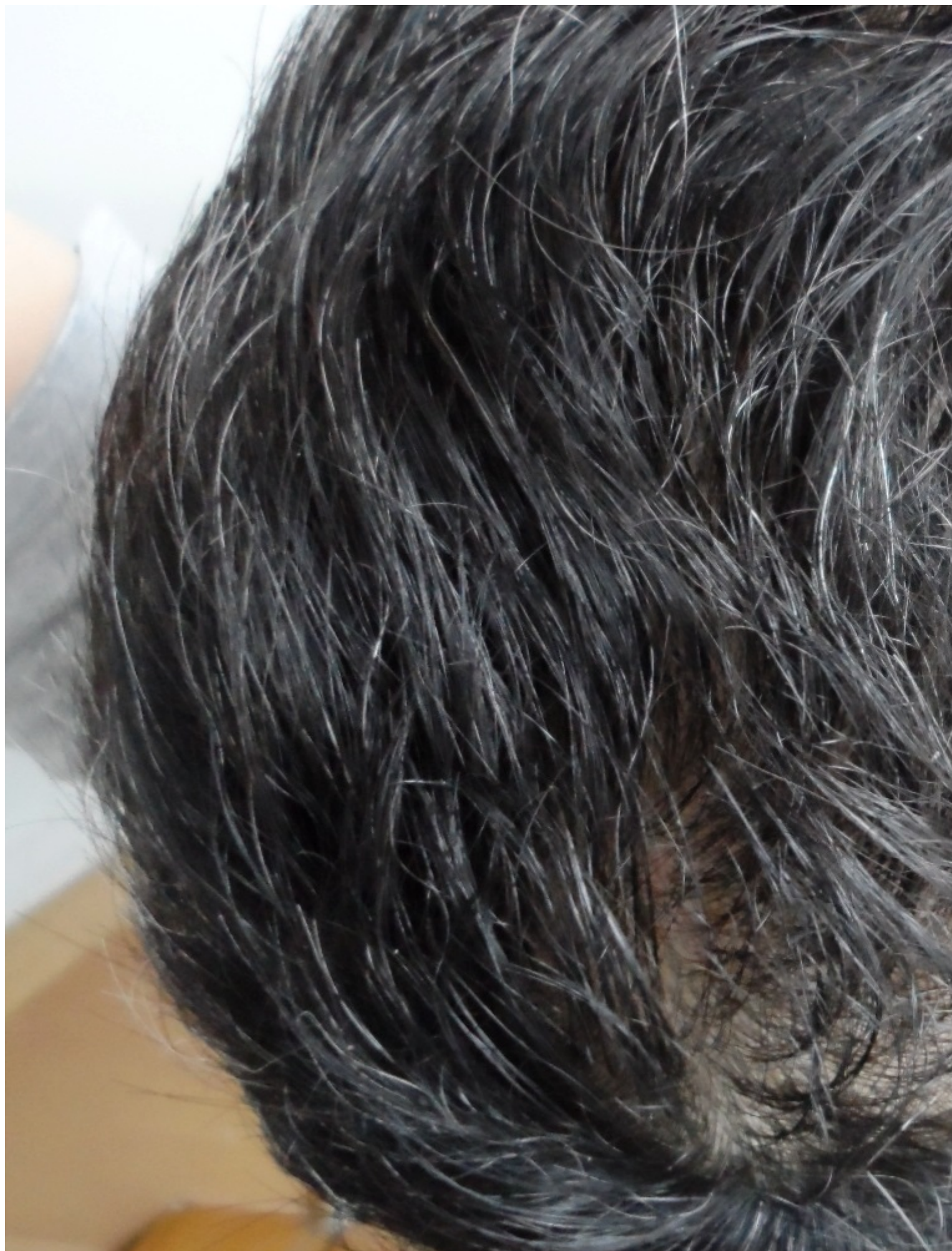Posted by [Kyniker](#) on Thu, 28 Jun 2018 09:51:50 GMT

[View Forum Message](#) <> [Reply to Message](#)

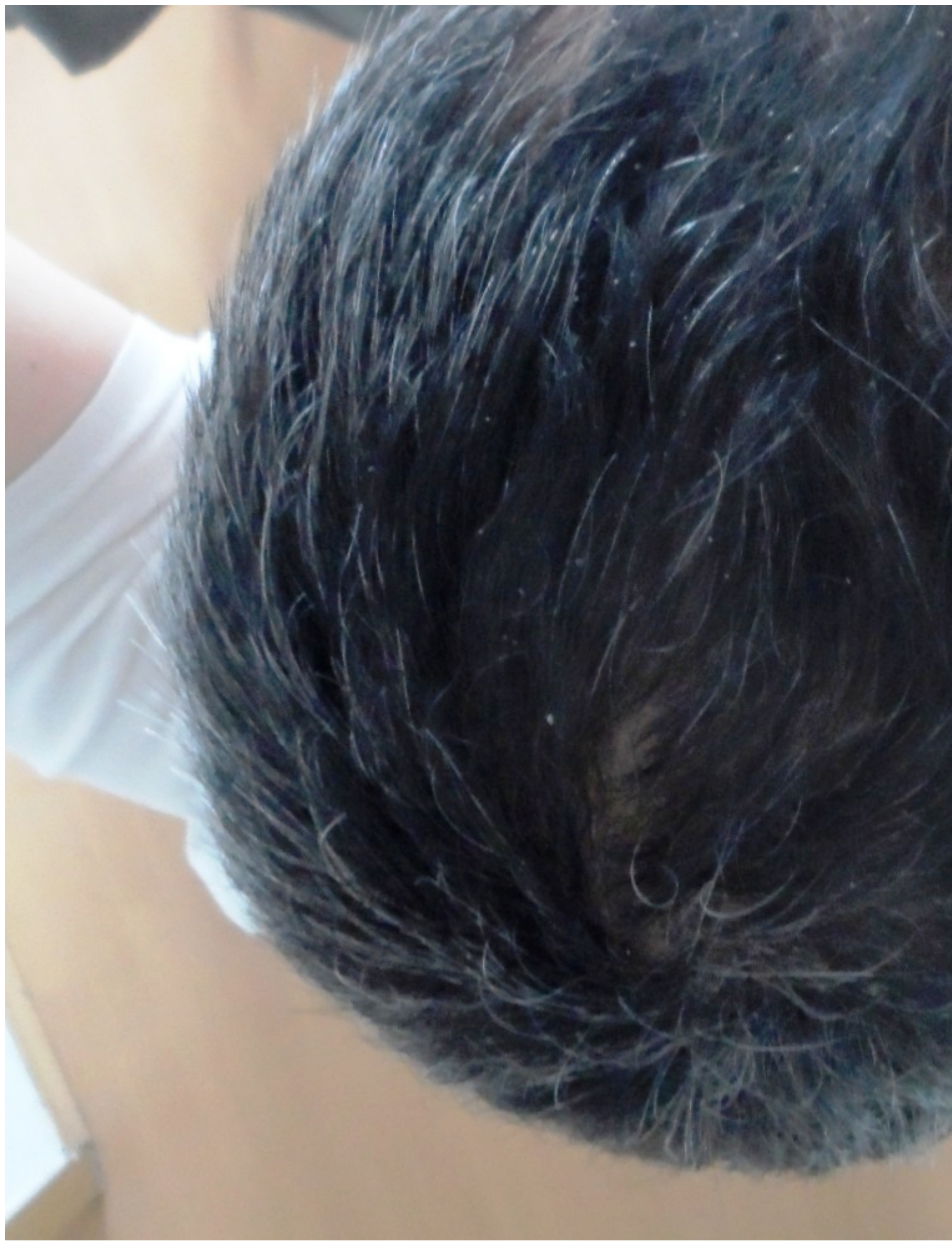Eine Frage in die Runde. Ich nahm ja bis ein paar Tage vor der HT Minoxidil (seit Dez. 2016) für meine Tonsur. Das hat auch etwas gebracht (vielleicht auch nur verdichtet, Haare fielen dennoch aus), ganz im Gegensatz zur Front. Nun überlege ich ab morgen wieder damit anzufangen. Mit den kurzen Haaren wäre das Auftragen ein Leichtes, so dass man auch nicht in den Empfängerbereich kommt. Wie ist das einzuschätzen?

File Attachments

1) [Tonsur 2016.JPG](#), downloaded 679 times



2) [Tonsur aktuell.JPG](#), downloaded 663 times



Subject: Aw: Prohaiclinic | 25.06.2018 | 2.100 Grafts via FUE

Posted by [Kyniker](#) on Sun, 01 Jul 2018 06:55:50 GMT

[View Forum Message](#) <> [Reply to Message](#)

Servus,

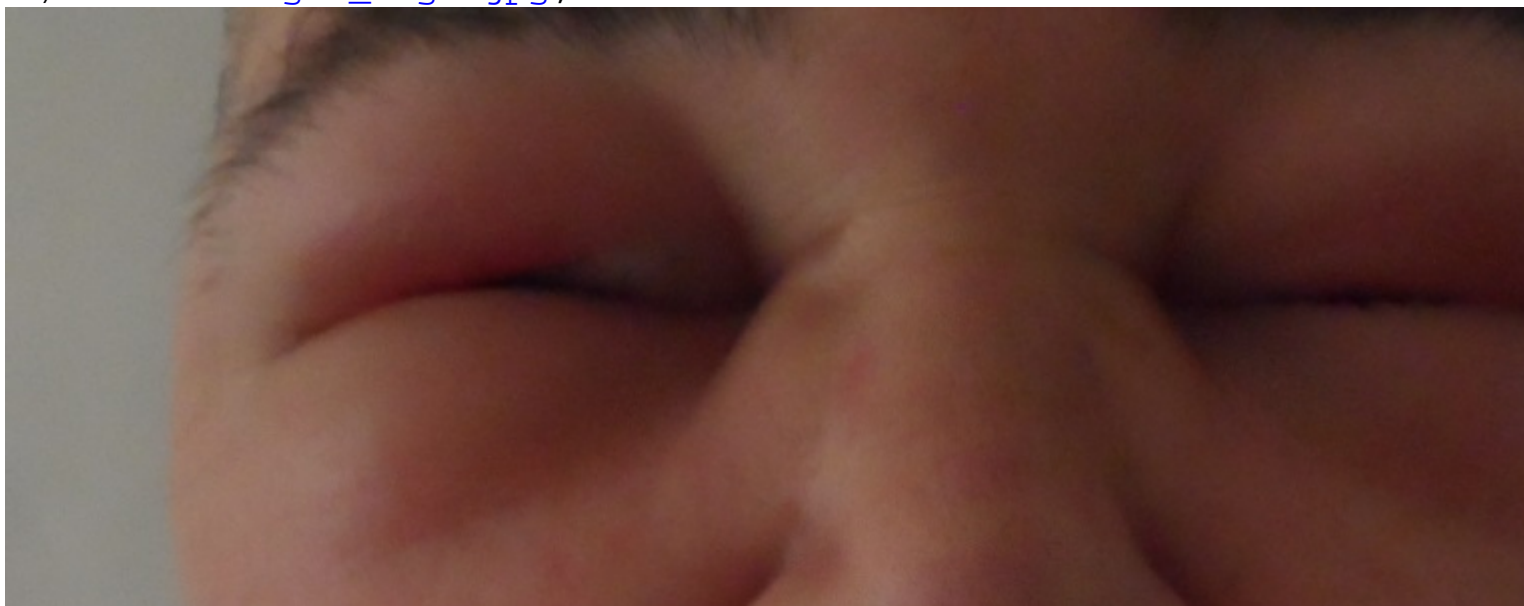
Schwellungen sind nun abgeklungen und es war alles dabei: Klingone, Mr. Miyagi und Dirk Bach.
Heute war meine erste Waschung, Krusten sind fast alle abgegangen.

File Attachments

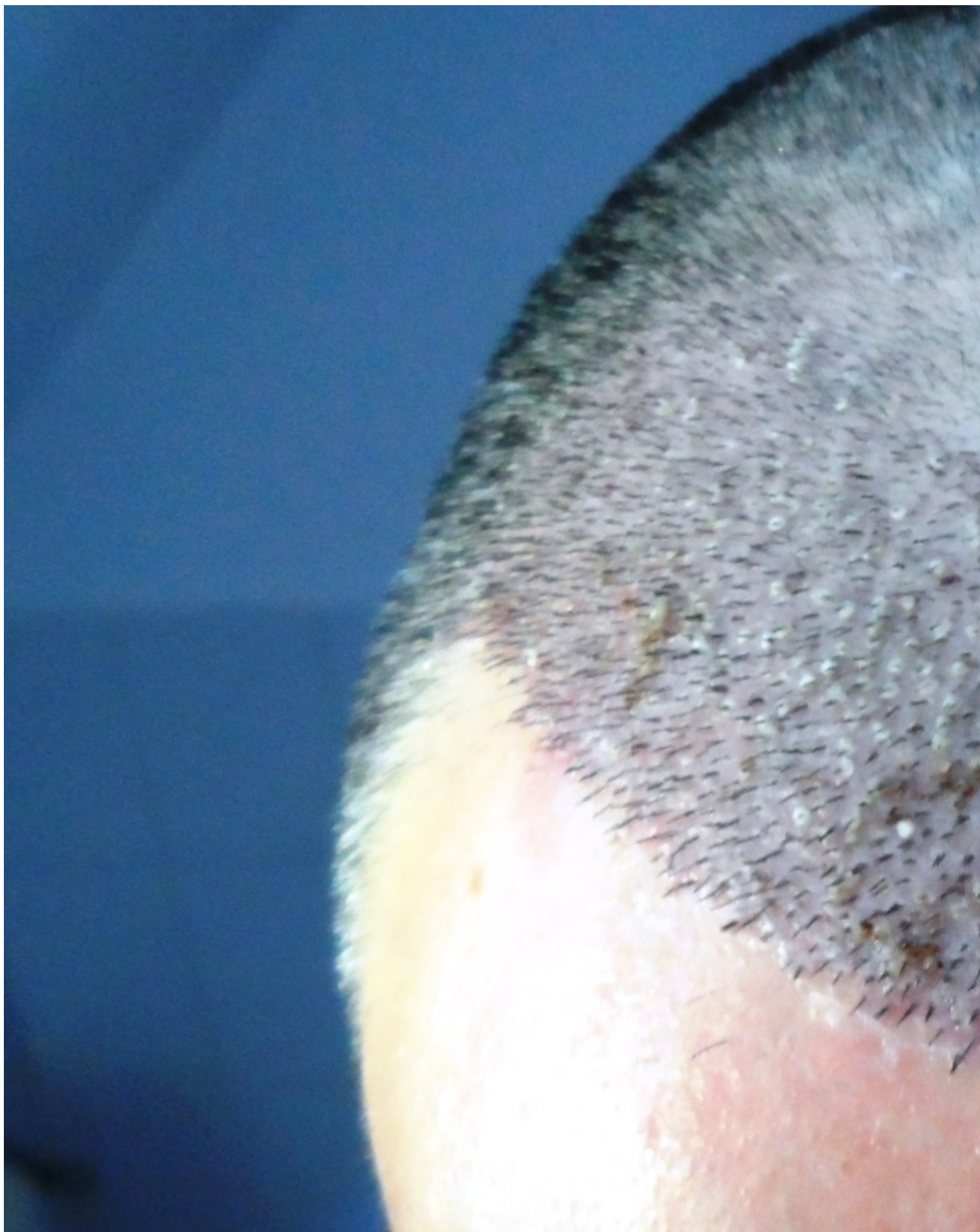1) [Tag6_hinten.JPG](#), downloaded 698 times



2) [Schwellungen_Tag2.jpg](#), downloaded 630 times



3) [Tag6_Waschung.JPG](#), downloaded 650 times



Subject: Aw: Prohaiclinic | 25.06.2018 | 2.100 Grafts via FUE
Posted by [PeterNorth](#) on Sun, 01 Jul 2018 13:07:41 GMT
[View Forum Message](#) <> [Reply to Message](#)

wie lange haben die Schwellungen bei dir angehalten ?
hätte das Tragen eines Stirnbandes die Schwellungen erträglicher gemacht ?

Subject: Aw: Prohaiclinic | 25.06.2018 | 2.100 Grafts via FUE
Posted by [Kyniker](#) on Sun, 01 Jul 2018 14:15:26 GMT
[View Forum Message](#) <> [Reply to Message](#)

Hallo,

dienstags ging es los, heftige Phase war mittwochs nach dem Aufstehen, wo auch das Photo entstand. Über den Tag sackte die Brühe dann nach unten, freitags hatte ich dann nur noch einen "Kinnsack".

Subject: Aw: Prohaiclinic | 25.06.2018 | 2.100 Grafts via FUE
Posted by [PeterNorth](#) on Mon, 02 Jul 2018 20:37:59 GMT
[View Forum Message](#) <> [Reply to Message](#)

ok das heisst : montag war die op, am nächsten tag gingen die schwellungen dann los, autofahren wäre aber noch möglich gewesen. erst am mittwoch wäre das dann unmöglich gewesen noch mit dem auto heimzufahren (ohne begleitung) . das ganze NaCl was da reingespritzt wurde + betäubung muss ja schliesslich über das lymphsystem wieder abgebaut werden. das dauert dann paar tage. also 2 wochen urlaub sind unumgänglich

Subject: Aw: Prohaiclinic | 25.06.2018 | 2.100 Grafts via FUE
Posted by [Kyniker](#) on Tue, 03 Jul 2018 06:57:52 GMT
[View Forum Message](#) <> [Reply to Message](#)

Hallo,

Auto fahren wäre bei mir bis dienstag mittags möglich gewesen, allerdings nicht mehr am OP Tag, da das Nachlassen der Betäubung mit Schmerzen begleitet wurde. Die Schwellungen kamen dienstags dann auch schnell, innerhalb weniger Stunden waren die Augen dicht. Wie gesagt, mag bei jedem anders sein, aber ein Autozeitfenster da vorab zu planen, scheint mir zu riskant für einen selbst und vor allem für andere. Man sollte zudem bedenken, dass Autoglas UV-Licht (Frontscheibe ist ja heutzutage oft geschützt) durchlässt und wenn man keinen Hut tragen kann, dann ist langes Autofahren auch dahingehend kontraproduktiv. Das hatte ich im Vorfeld nicht bedacht und zum Glück hatten wir ein neues Mietauto mit getönter Front, die Seitenscheiben behing ich mit Kleidung. Nach 1 Woche fühle ich mich indes wieder bereit zur Arbeit, allerdings müsste ich derzeit viel draussen sein, weswegen ich noch zu Hause bleibe.

Subject: Aw: Prohaiclinic | 25.06.2018 | 2.100 Grafts via FUE
Posted by [PeterNorth](#) on Tue, 03 Jul 2018 19:24:47 GMT
[View Forum Message](#) <> [Reply to Message](#)

hast du gegen die schmerzen gar nichts genommen ? nichtmal ibuprofen ? was hast du von der klinik mitbekommen ?

hier hat einer gegen die Schwellungne ein Stirnband was er von der klinik bekommen hat, für 4-6 std pro tag getragen . das hat seine Schwellungen grösstenteils aus dem Gesicht gehalten

bei minute 3:25 und 4:50 sieht man das sich die Schwellung eher seitlich abgetan hat:

<https://www.youtube.com/watch?v=OkY6QReVYLQ>

Subject: Aw: Prohaiclinic | 25.06.2018 | 2.100 Grafts via FUE
Posted by [Kyniker](#) on Wed, 04 Jul 2018 05:32:45 GMT
[View Forum Message](#) <> [Reply to Message](#)

Servus,

das mit dem Stirnband habe ich hier nur nachträglich gelesen, ich bekam die Empfehlung in 45C Position zu schlafen. Man gab mir Ibuprofen, Paracetamol, eine 3 Tages Dosis Antibiotika, ein Spray, ein Shampoo, sowie sterile Kissenbezüge mit. Ibuprofen benötigte ich aber nur in der ersten Nacht.

Subject: Aw: Prohaiclinic | 25.06.2018 | 2.100 Grafts via FUE
Posted by [Prohairclinic](#) on Wed, 04 Jul 2018 13:00:23 GMT
[View Forum Message](#) <> [Reply to Message](#)

Gute heilung !

A proper unser nachversorgung kit:

FUE POST TREATMENT GROWTH FACTORS KIT main ingredients:
SHAMPOO: VEGF, aFGF, bFGF
LOTION: Phytic Acid, VEGF, aFGF, bFGF, IGF-1, Prohairin

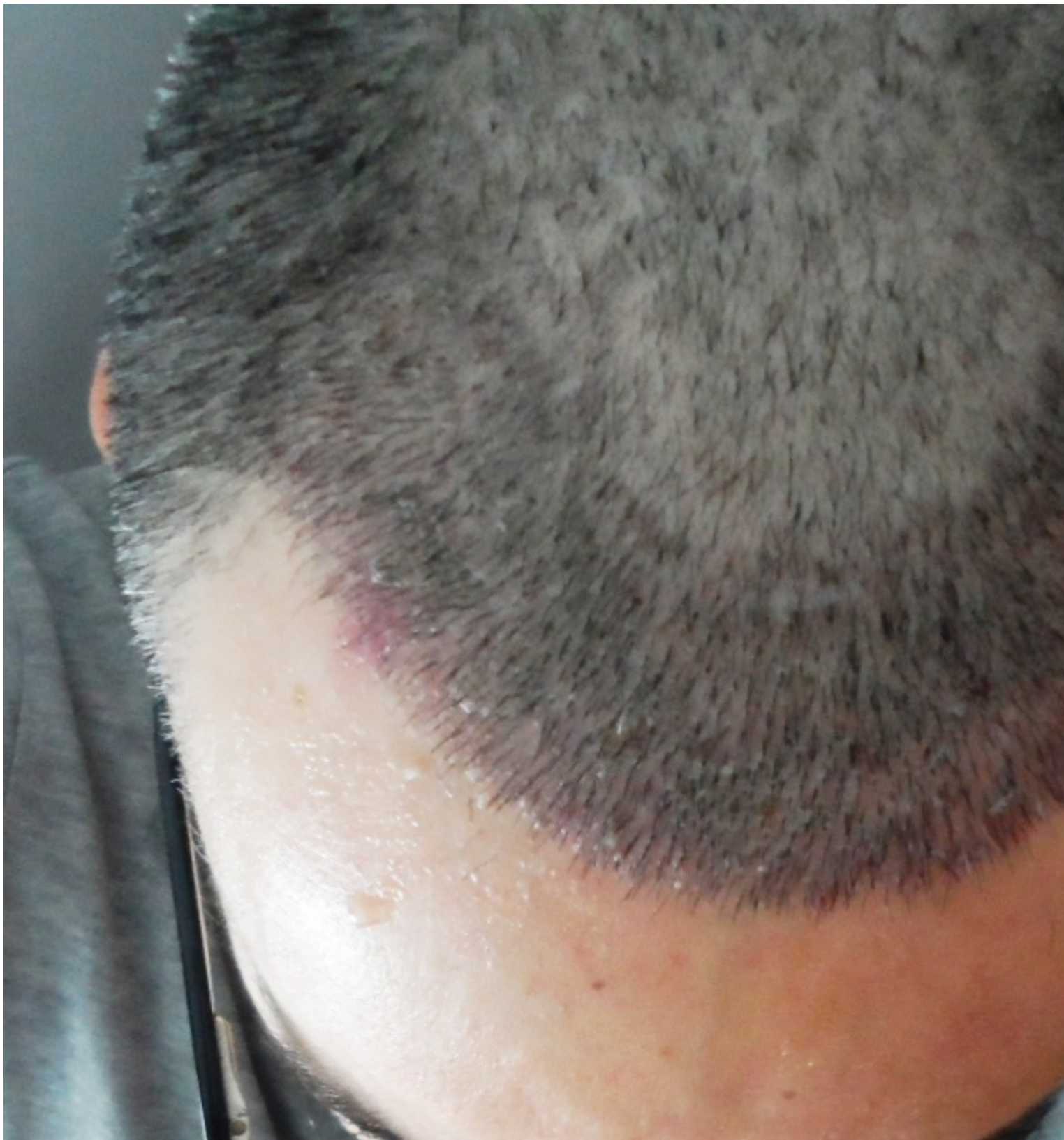Subject: Aw: Prohaiclinic | 25.06.2018 | 2.100 Grafts via FUE
Posted by [Kyniker](#) on Fri, 06 Jul 2018 08:08:37 GMT
[View Forum Message](#) <> [Reply to Message](#)

Moin,

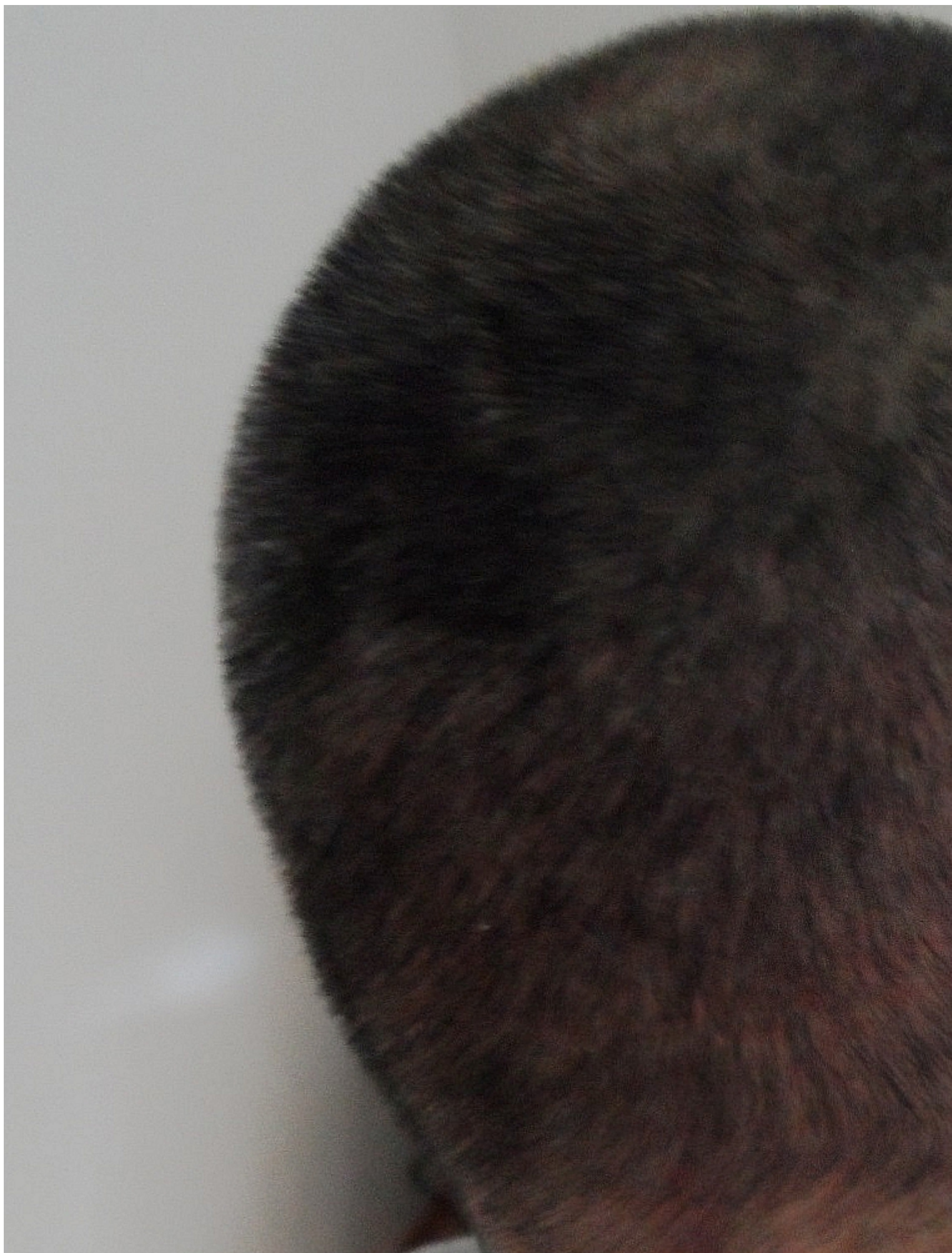so hier Tag 11 Post OP direkt nach dem Waschen. Es scheint als haben sich schon ein paar Haare verabschiedet. Gegenwärtige Befindlichkeit: Ab und an jucken im Donor, aber absolut erträglich und (noch) nicht schlafstörend, wie ich bei so manchem Mitstreiter las. Empfängerbereich gegenwärtig ruhig, Taubheit merke ich nur beim Haare waschen und Kontakt mit Hand. Körperlich geht es mir gut, die erste Woche war ich aber oft müde und bin jeden Mittag auf der Couch eingeschlafen.

File Attachments

1) [Tag11_oben.JPG](#), downloaded 675 times



2) [Tag11_hinten.JPG](#), downloaded 554 times



Subject: Aw: Prohaiclinic | 25.06.2018 | 2.100 Grafts via FUE

Posted by [Kyniker](#) on Sun, 15 Jul 2018 14:08:59 GMT

[View Forum Message](#) <> [Reply to Message](#)

Servus,

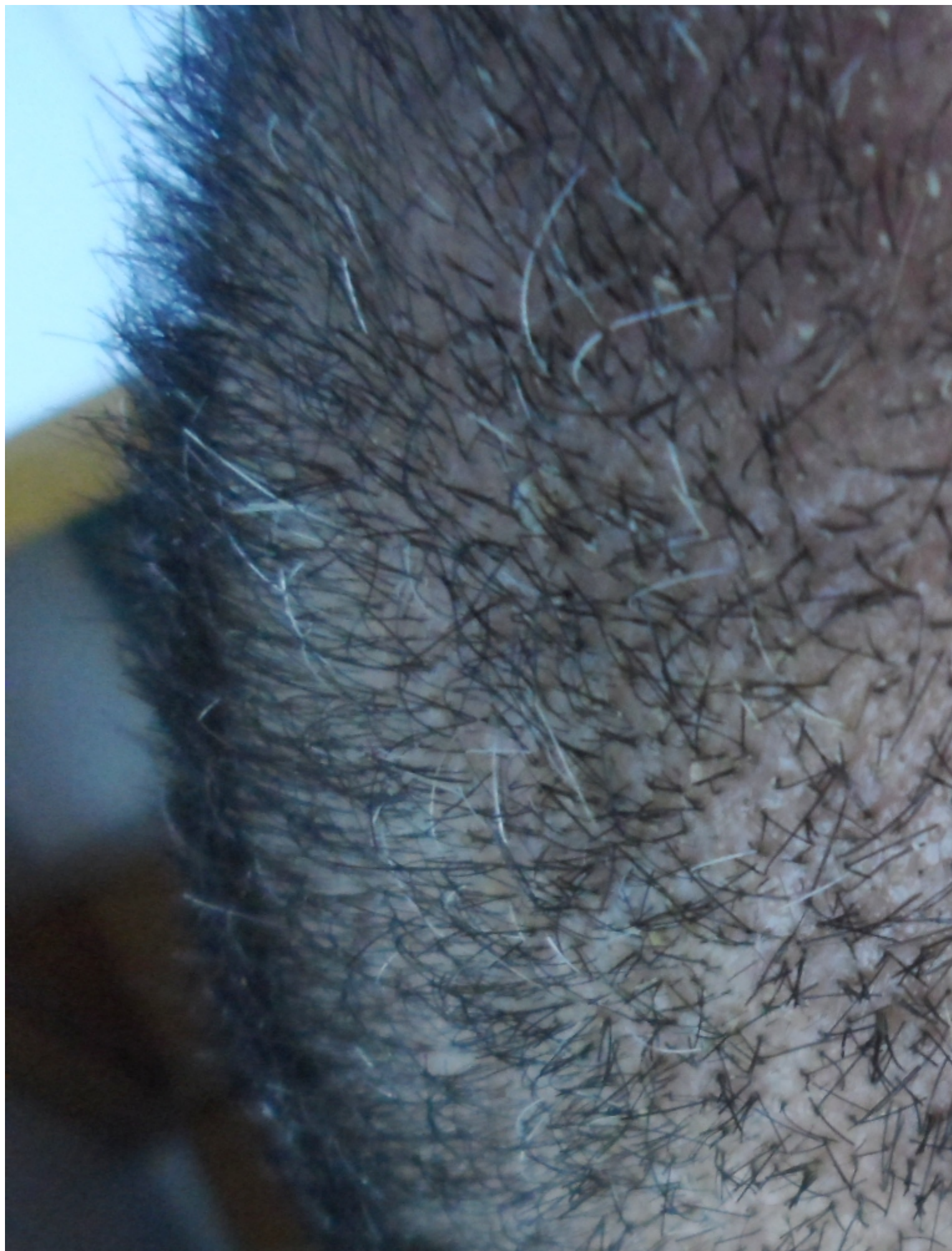3 Wochen sind vorbei, Zeit für ein Update. Vor 1 Woche bemerkte ich an einer Stelle eine Entzündung, die nach Rücksprache mit Bart mit einer Antibiotikasalbe behandelt werden sollte. Status vorher (Bilddatei 09.07) und heute mit deutlicher Besserung (Bilddatei 15.07) als Bilddatei im Anhang. Das jucken am Donor ist mittlerweile passé, ab und an spüre ich stechende Kopfschmerzen im rechten GHE-Bereich und ganz selten im linken GHE-Bereich. Logischweise sind schon einige Haare ausgefallen, aber bisweilen nicht in der Tragweite wie bei anderen hier gesehen. Werde eh weiterhin kurz tragen und wollte an dieser Stelle fragen, wann ich denn den Donor mit der Maschine rasieren darf?

Aufgrund des Wetters bin ich die letzten 3 Wochen zu Hause versandet, Einkäufe habe ich gleich morgens um 8 mit Hut erledigt und wenn ich mal zum Grillen eingeladen war, dann erst wieder zwischen 19:00 - 20:00 Uhr.

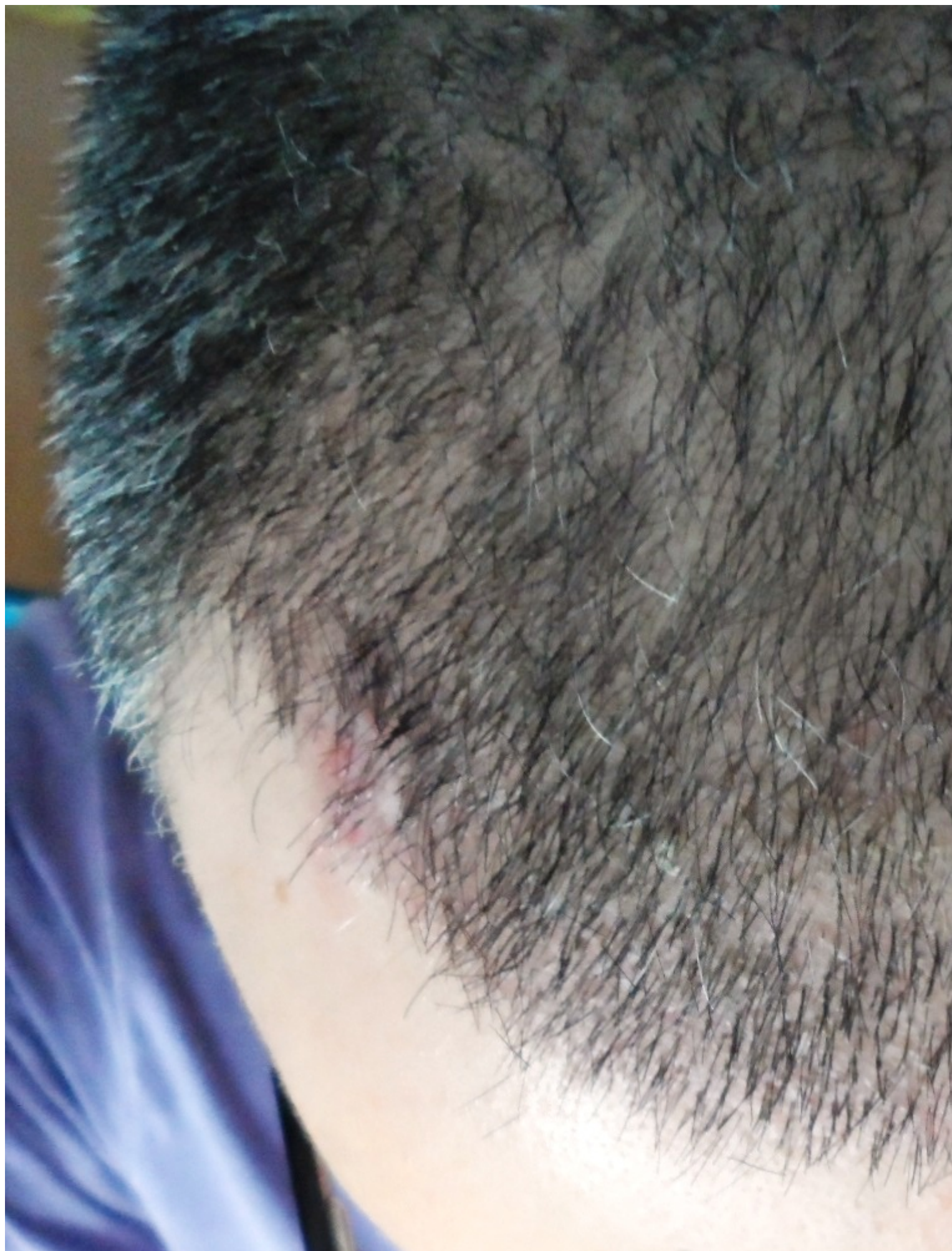Ab morgen will ich endlich wieder Sport treiben, darauf freue ich mich.

File Attachments

1) [Entz15.07morgens.JPG](#), downloaded 676 times



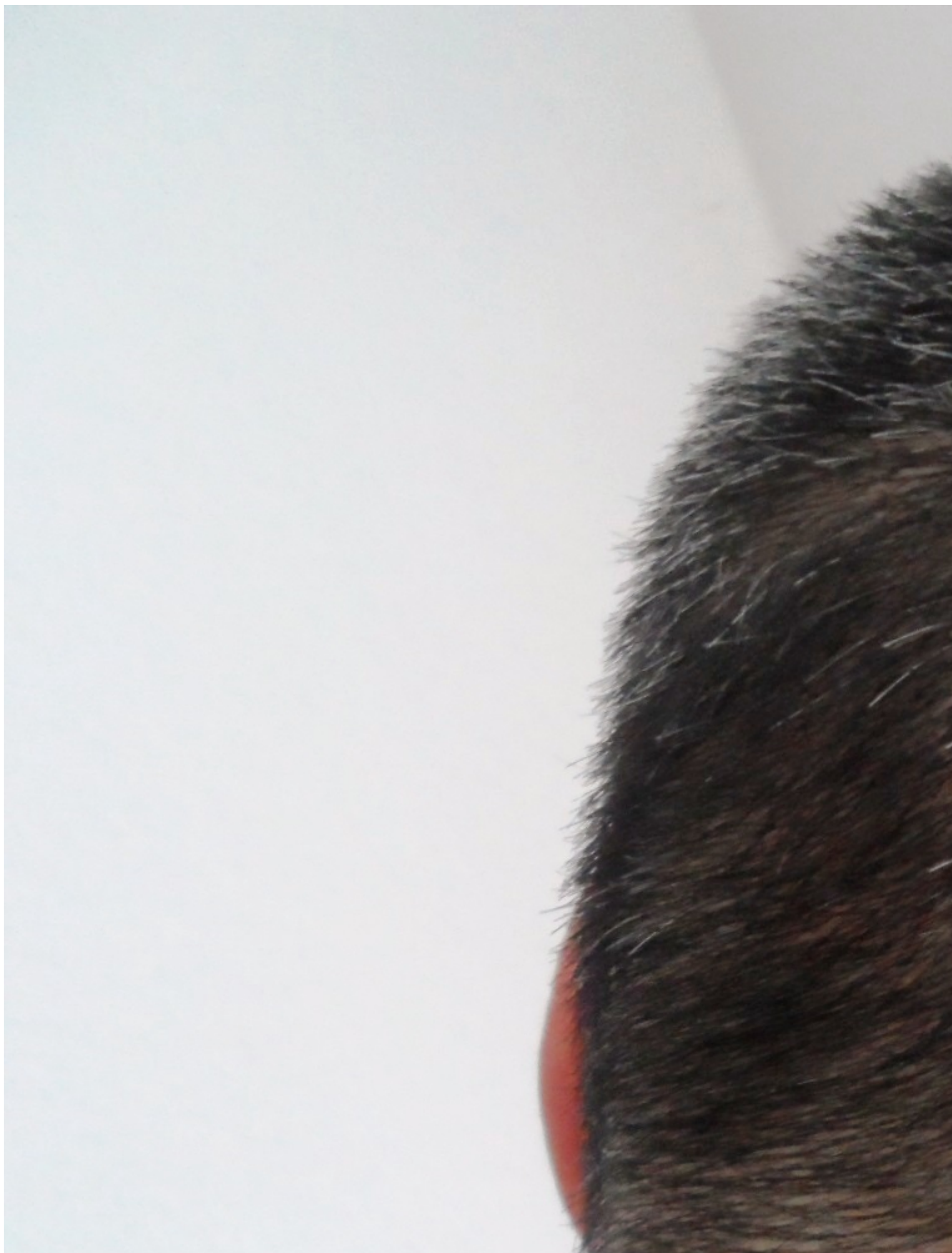2) [3Wochen_oben.JPG](#), downloaded 626 times



3) [Entz09.07abends.JPG](#), downloaded 533 times



4) [3Wochen_hinten.JPG](#), downloaded 541 times



Subject: Aw: Prohaiclinic | 25.06.2018 | 2.100 Grafts via FUE
Posted by [Bocconiano](#) on Tue, 17 Jul 2018 12:09:21 GMT
[View Forum Message](#) <> [Reply to Message](#)

Moin Moin,

erst mal vielen Dank für Deinen Bericht und die Updates. Ich war ca. 3 Monate vor dir ebenfalls bei der PHC und verfolge Deinen Verlauf bisher gespannt aber stumm mit.

Bzgl. Deiner Frage zur Rasur des Donors: Habe ich ca. 4-5 Wochen nach der Behandlung erstmals gemacht. Denke aber, dass das auch früher gegangen wäre. An manchen, wenn auch sehr wenigen Stellen hatte ich auch nach ca. 3 Wochen noch Schorf im Donorbereich. Als dieser komplett abgefallen war und die eingesetzten Haare vollständig ausgefallen waren, hielt ich das für den richtigen Zeitpunkt alles wieder komplett abzurasieren.

Ich würde dir nur raten im Empfängerbereich sehr vorsichtig zu sein. Dieser war bei mir noch sehr empfindlich und zu diesem Zeitpunkt auch noch komplett taub, weshalb ich erst nach der Rasur bemerkte, dass ich teils zu fest mit dem Rasierer gegen die Kopfhaut gedrückt habe. Dadurch habe ich zum einen ein paar der sich bildenden Pickelchen aufgeschnitten und hatte zum anderen sichtbare Spuren des Rasiereraufsatzes auf der Kopfhaut. Also: Obacht! :roll: Der Donor hingegen war bereits komplett verheilt und auch nicht besonders schmerzempfindlich.

Ich drücke dir die Daumen, dass nach den starken Schwellungen und der Entzündung ab jetzt alles schmerzfrei und reibungslos verläuft!

Freue mich auf Deine nächsten Updates!

Subject: Aw: Prohaiclinic | 25.06.2018 | 2.100 Grafts via FUE
Posted by [Kyniker](#) on Tue, 17 Jul 2018 12:59:19 GMT
[View Forum Message](#) <> [Reply to Message](#)

Hallo,

danke für deine Rückmeldung. Den Empfängerbereich werde ich maximal mit der Schere bearbeiten, wenn zu dem Zeitpunkt überhaupt noch Haare da sind. :)
Meine sportliche Betätigung war gestern übrigens maximal erfrischend. Selten so ein Laufband herbeigesehnt. :lol:

Subject: Aw: Prohaiclinic | 25.06.2018 | 2.100 Grafts via FUE
Posted by [Vik2017](#) on Fri, 20 Jul 2018 10:36:29 GMT
[View Forum Message](#) <> [Reply to Message](#)

Du stehst noch am Anfang, dass waren Zeiten.

Frohes Wachstum wünsche ich dir.

Habe alles hinter mir und bereue diesen Schritt nicht und bin mit der Arbeit der prohairclinic sehr zufrieden immernoch.

Subject: Aw: Prohaiclinic | 25.06.2018 | 2.100 Grafts via FUE
Posted by [Werwolf](#) on Sun, 22 Jul 2018 12:23:49 GMT
[View Forum Message](#) <> [Reply to Message](#)

Hallo Kyniker, respekt zum Schritt der HT. Ich wünsche Dir das jetzt alles komplikationsfrei abläuft und am Ende ein sehr gutes Ergebnis haben wirst.

Ich überlege immer wieder hin und her, traue mich nicht den Schritt zu machen. Insbesondere machen mir die Rötungen, das Kribbeln und die Taubheit Angst. Ich habe Angst, dass die genannten Veränderungen chronisch werden, also gar nicht verschwinden.

Subject: Aw: Prohaiclinic | 25.06.2018 | 2.100 Grafts via FUE
Posted by [PeterNorth](#) on Sun, 22 Jul 2018 19:09:50 GMT
[View Forum Message](#) <> [Reply to Message](#)

@werwolf: deine bedenken könnten dich auch chronisch verrückt machen... vllt ist eine HT einfach nichts für dich

du kannst dir 1000 berichte von ht erfahrungen durchlesen und selbst wenn bei allen alles gut gelaufen ist, wärest du genauso unsicher wie zuvor.

vllt wäre ein perrücke die bessere wahl für dich?

Subject: Aw: Prohaiclinic | 25.06.2018 | 2.100 Grafts via FUE
Posted by [Bocconiano](#) on Mon, 23 Jul 2018 08:42:30 GMT
[View Forum Message](#) <> [Reply to Message](#)

@Werwolf: Bedenken sind in meinen Augen natürlich gerechtfertigt und ein gewisses Risiko lässt sich nicht vermeiden. Was du tun kannst, falls du dich für eine HT entscheidest, ist zu einem erfahrenen Arzt / Klinik zu gehen bzw. vorab mit verschiedenen Kliniken zu sprechen und dich beraten lassen. Eine gute Klinik wird dich offen über Risiken informieren und dir besser als jeder hier sagen können, wie wahrscheinlich gewisse Komplikationen sind. Ggf. kann hier auch der Hautarzt deines Vertrauens, sofern er Erfahrungen mit HT Patienten hat, helfen.

Persönlich hatte ich keinerlei Komplikationen und ich wurde von der PHC sehr umfassend auf den zu erwartenden Verlauf nach der Behandlung vorbereitet. Auch die starken Schwellungen und ggf. Entzündungen, wie sie bei Kyniker auftraten, hatte Bart in meinem Abschlussgespräch erwähnt und mir genau gesagt, was im jeweiligen Falle zu tun sei. Daher sah ich ein überschaubares Risiko in meinem Eingriff, das einem vielversprechenden Ergebnis gegenüberstand. Mit der Entscheidung bin ich wirklich jeden Tag aufs Neue sehr glücklich.

Subject: Aw: Prohaiclinic | 25.06.2018 | 2.100 Grafts via FUE
Posted by [Kyniker](#) on Mon, 23 Jul 2018 19:07:11 GMT
[View Forum Message](#) <> [Reply to Message](#)

Servus,

klar kann es immer Komplikationen geben und gab es ja, doch in Anbetracht dessen was der Eingriff darstellt, nämlich eine OP mit tausenden von Stichen und Schnitten, steht das bisweilen Erlebte IMO in keinem Verhältnis zu sonstigen Komplikationen bei anderweitigen Eingriffen. Überspitzt formuliert, bei einer an sich harmlosen Mandel Entfernung, besteht ein erhöhtes Risiko innerlich zu verbluten und zu sterben. Daher ist es bei deinen Bedenken umso wichtiger, dich in professionelle und renommierte Hände zu begeben.

Nach nunmehr 4 Wochen sind alle beschriebenen Missempfindungen verschwunden und auch das Taubheitsgefühl hat nachgelassen. Dafür rieselt es täglich mehr. :) Die Tage hatte ich ein befreiendes Erlebnis. Ich bin durchaus ein Fan von windigem Regenwetter, außer ich muss weg, denn Wind und Regen schadeten bisweilen meiner HA kaschierenden Frisur. Es war ein Ärgernis, selbst der kleinste Windstoß lies mich stetig argwöhnisch in Autofenster und Schaufenster stieren. Schwimmen ging kaum, Wasserspritzer von Mitschwimmer ließen mich wütend werden. Beim Sport achtete ich darauf nicht zu schwitzen usw. Am Samstag war ich bei Freunden grillen, es regnete, ich stand am Grill und es war mir einfach egal. Das sind dann eben jene Erfahrungen, die die Tortur für mich maximalst rechtfertigen.

Subject: Aw: Prohaiclinic | 25.06.2018 | 2.100 Grafts via FUE

Posted by [Werwolf](#) on Mon, 23 Jul 2018 19:14:28 GMT

[View Forum Message](#) <> [Reply to Message](#)

Danke für eure Rückmeldungen.

Subject: Aw: Prohaiclinic | 25.06.2018 | 2.100 Grafts via FUE

Posted by [Kyniker](#) on Tue, 31 Jul 2018 05:48:25 GMT

[View Forum Message](#) <> [Reply to Message](#)

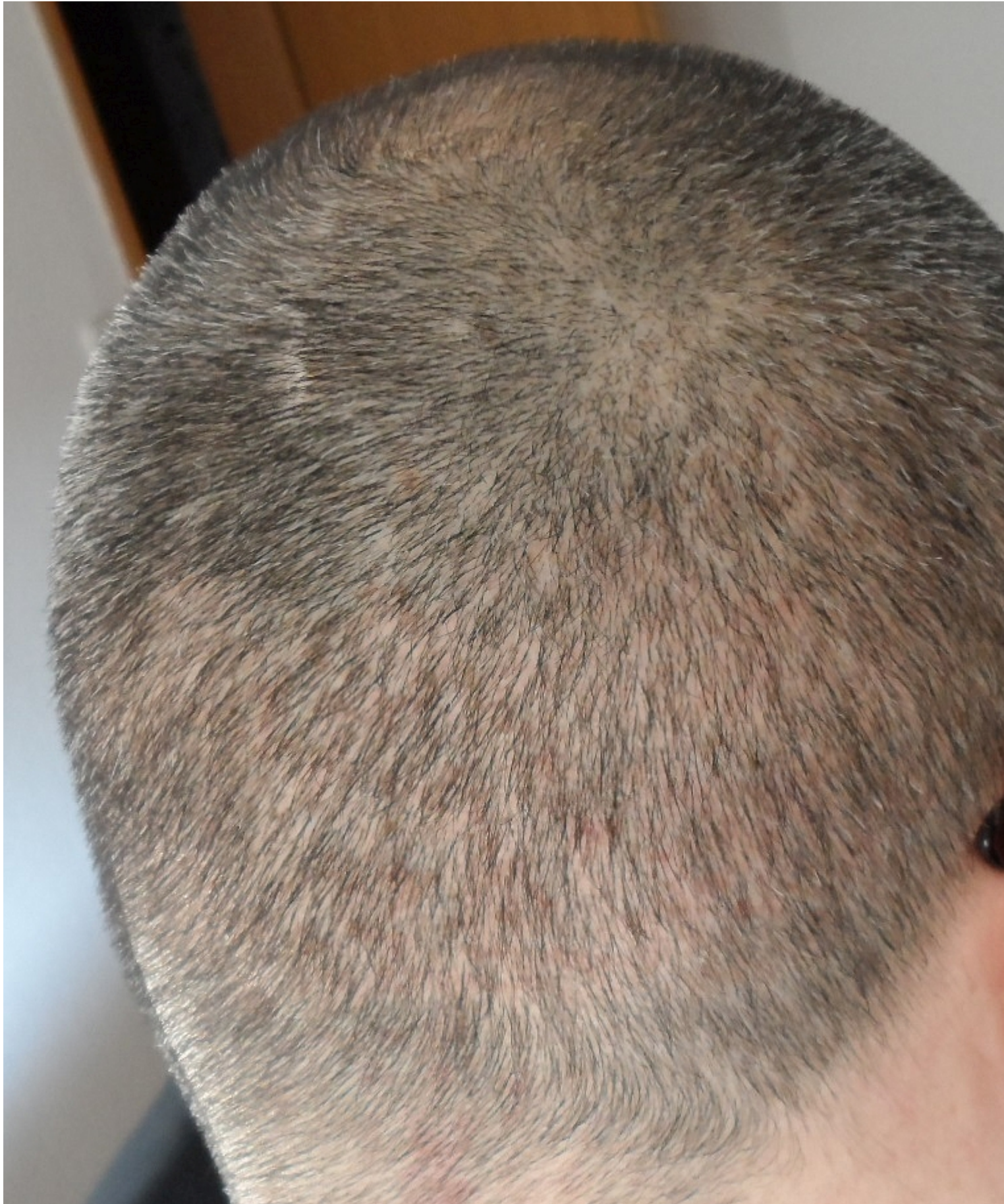5 Wochen Update mit 3mm Rasur

Auf Bild-oben2 erkennt man solche braun-gelblichen Ablagerungen, was könnte das sein?

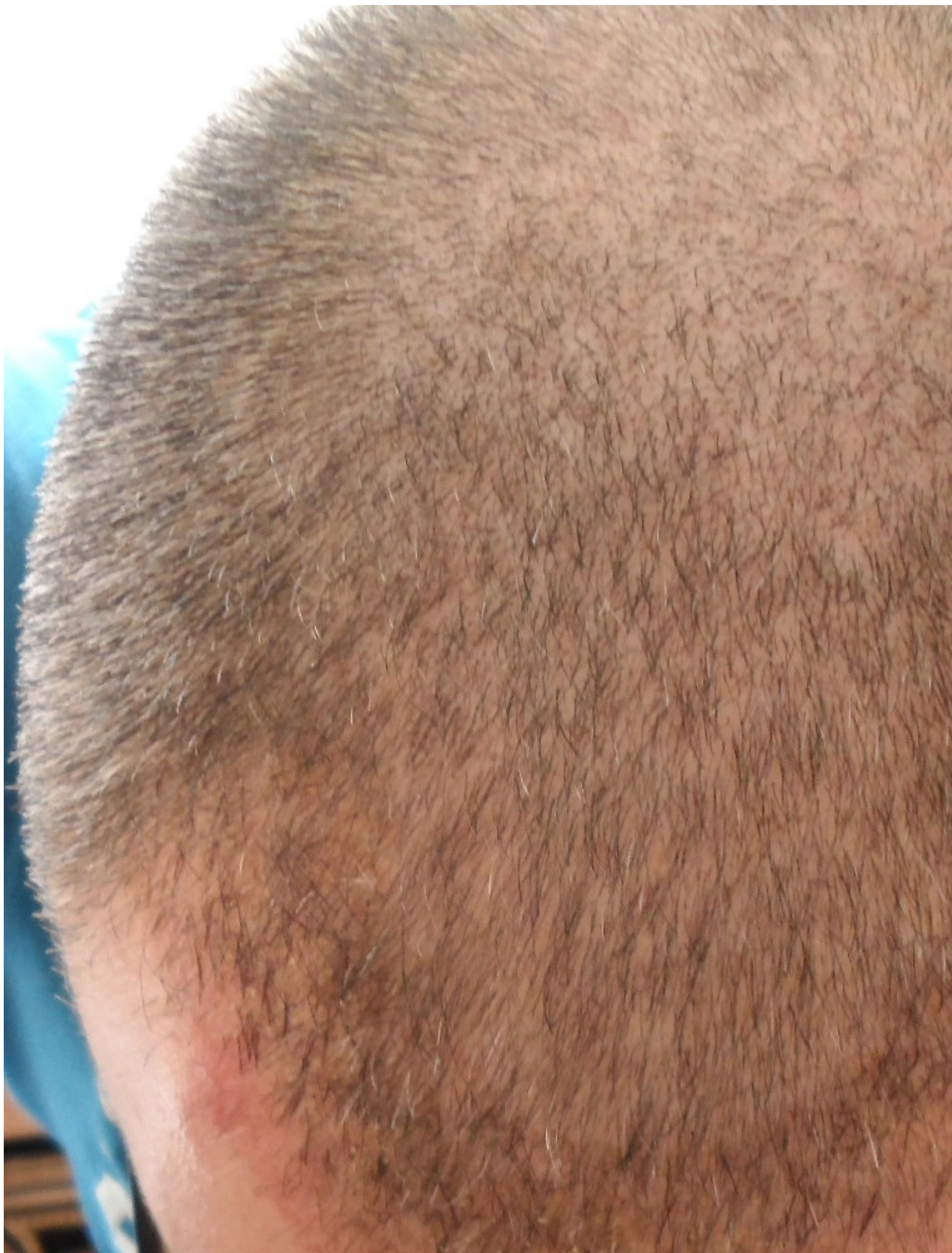Edit: Hab mich jetzt endlich mal getraut da kräftiger zu waschen und das Zeug ist nun weg (siehe Bild). Hoffe ja nun nicht, dass es dieses seborrhoische Ekzem ist. Hab sie die letzten 5 Wochen komplett in Ruhe gelassen und auch nichts drauf geschmiert.

File Attachments

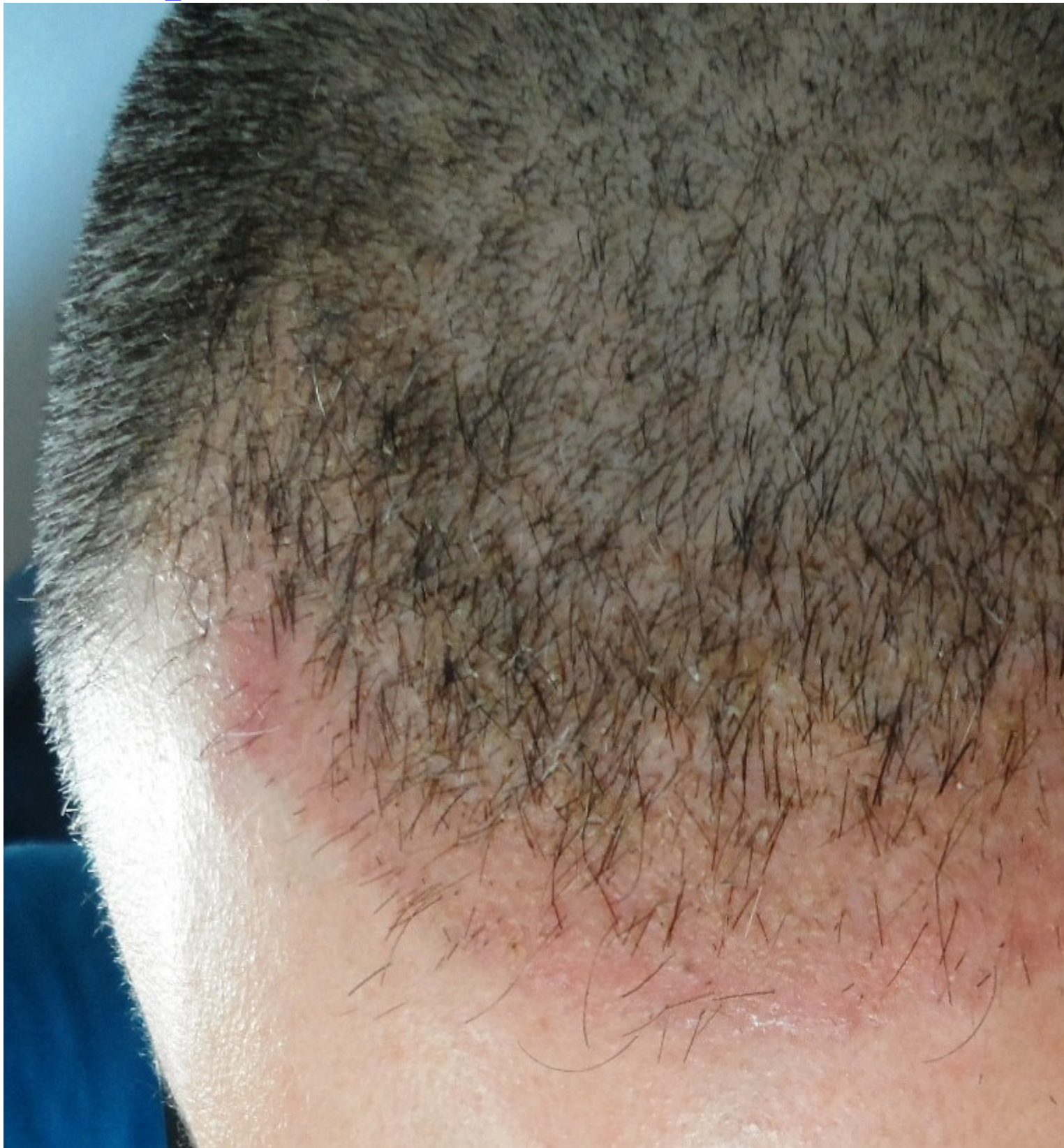1) [5Wochen_hinten.JPG](#), downloaded 564 times



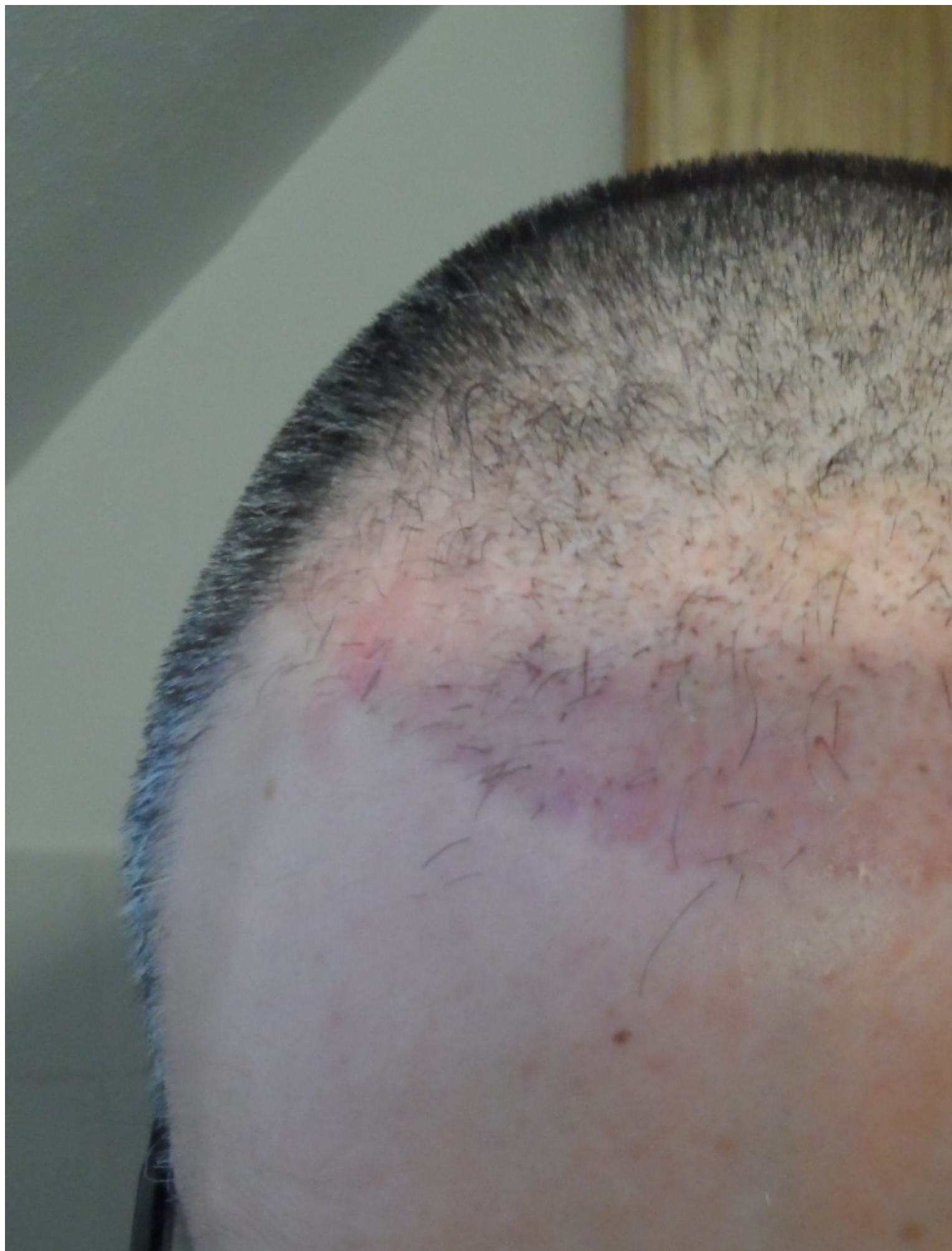2) [5Wochen_oben1.JPG](#), downloaded 637 times



3) [5Wochen_oben2.JPG](#), downloaded 585 times



4) [5Wochen_oben_Waschung.JPG](#), downloaded 500 times



Subject: Aw: Prohaiclinic | 25.06.2018 | 2.100 Grafts via FUE

Posted by [Kyniker](#) on Mon, 06 Aug 2018 08:10:21 GMT

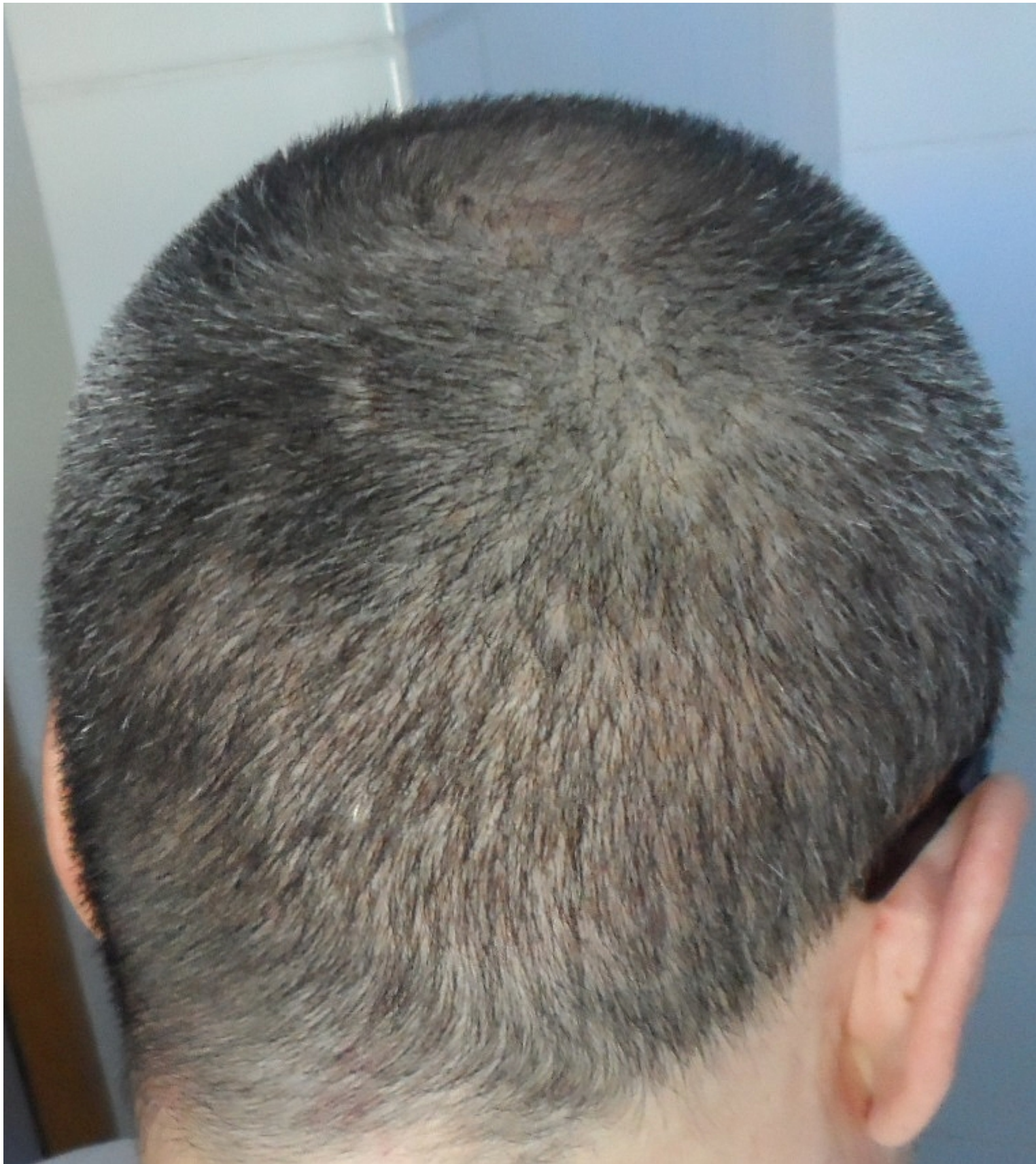[View Forum Message](#) <> [Reply to Message](#)

6 Wochen Post OP Update. Der erste Pickel ist da, von denen laut PHC wohl noch mehrere kommen werden, da ich überdurchschnittlich dicke Grafts mit vielen Multis habe. Anmerken möchte ich auch hier, dass diese Rötung doch hartnäckiger und langwieriger ist, als man auf vielen Klinikseiten lesen kann. Hier im Forum gibt es ja viele Mitstreiter mit ähnlichen Erfahrungen. Ich habe mir im DM nun etwas Bepanthen Creme besorgt, mal sehen. Da ich aus der HT keinen Hehl mache und auf Arbeit offen herumlaufe spricht man mich komischerweise gar nicht wegen den kurzen Haaren, sondern wegen der Rötung an.

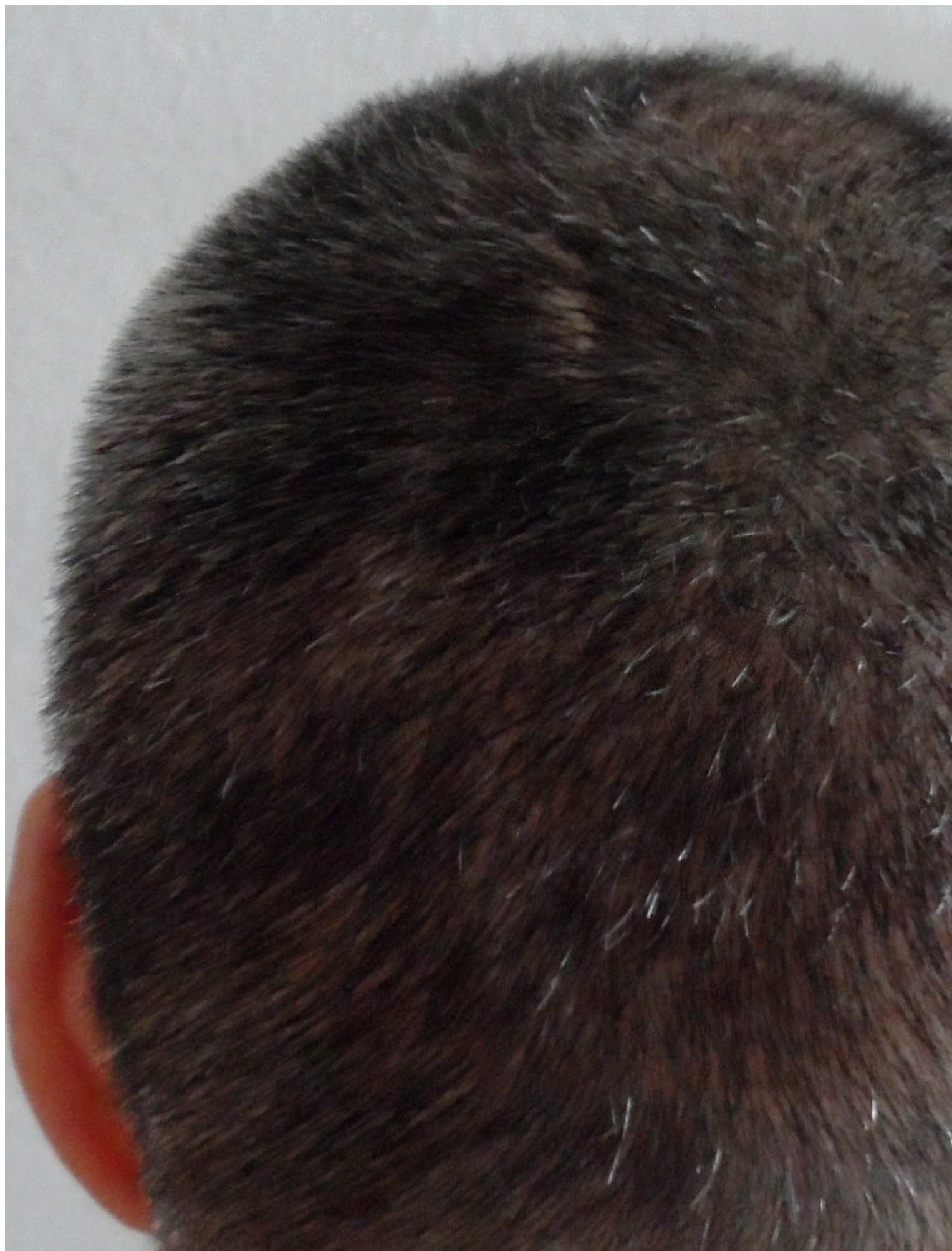Was mich auch verwundert ist die Aussage, dass man Schwitzen vermeiden soll. Frage mich wie das bei 37C gehen soll.... Habe den Donor mal mit Zimmerlicht, mal mit Sonneneinstrahlung photographiert.

File Attachments

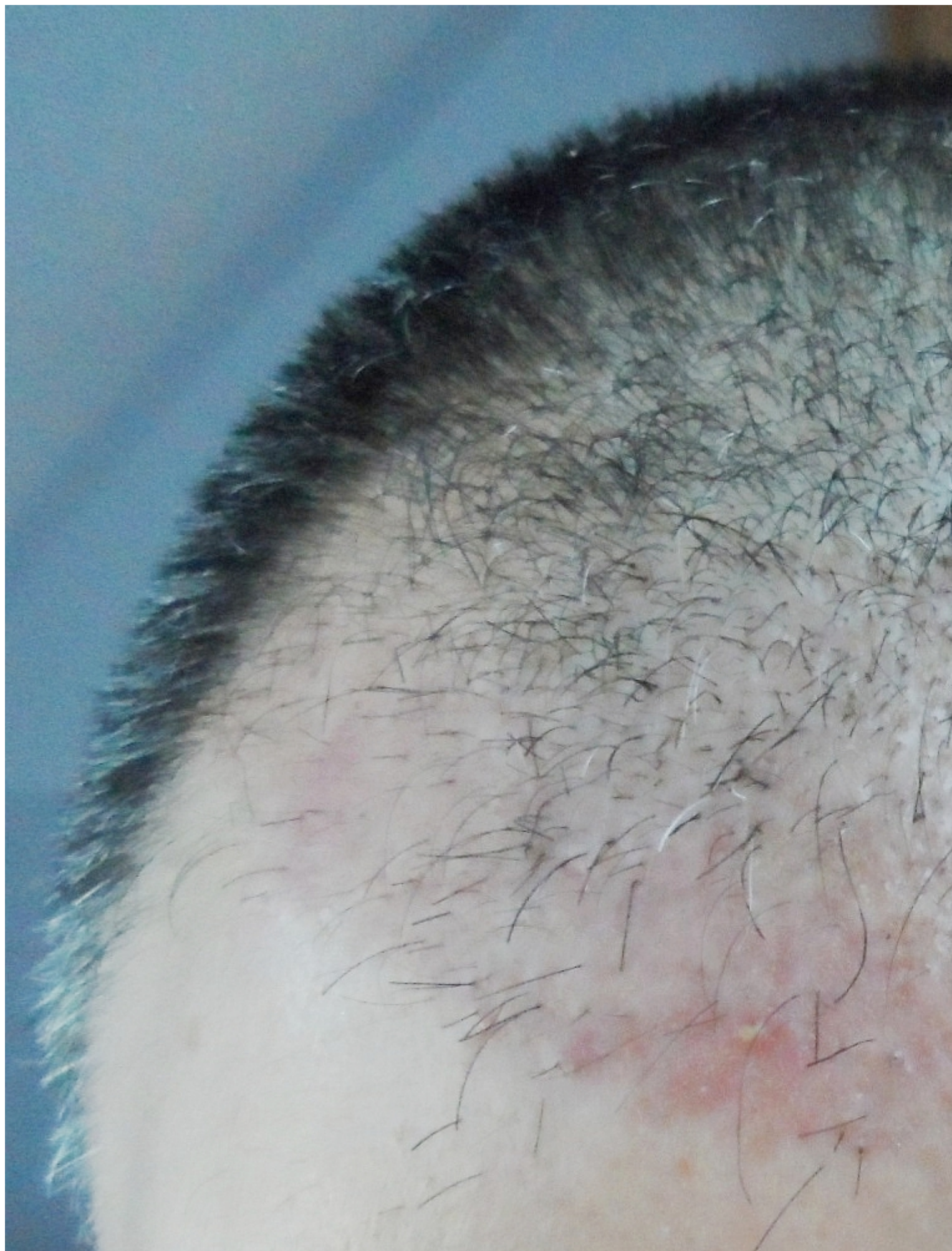1) [6Wochen_hinten_Licht.JPG](#), downloaded 565 times



2) [6Wochen_hinten_zimmer.JPG](#), downloaded 455 times



3) [6Wochen_oben.JPG](#), downloaded 606 times



Subject: Aw: Prohaiclinic | 25.06.2018 | 2.100 Grafts via FUE
Posted by [Werwolf](#) on Mon, 06 Aug 2018 11:43:41 GMT
[View Forum Message](#) <> [Reply to Message](#)

Danke für Dein Update. Also so gerötet sieht das gar nicht aus, soweit auf dem Bild zu beurteilen. Wie ist es mit Jucken, Kribbeln, Taubheit, Schmerzen?

Finde wirkt alles regelrecht.

Halte uns auf dem laufenden.

Subject: Aw: Prohaiclinic | 25.06.2018 | 2.100 Grafts via FUE
Posted by [Kyniker](#) on Mon, 06 Aug 2018 13:15:48 GMT
[View Forum Message](#) <> [Reply to Message](#)

Hallo,

das variiert je nach Lichteinfall und ist, wie mir auffiel, auch von der Tageszeit abhängig. Das Bild entstand heute morgen nach dem Aufstehen. Über den Tag wird der Farbton dunkler, warum auch immer. Von deinen genannten Punkten habe ich nichts, selbst das Taubheitsgefühl hat stark nachgelassen und ist nur noch minimal spürbar, wenn man sich über den Kopf streichelt und vorne mit hinten direkt vergleicht.

Subject: Aw: Prohaiclinic | 25.06.2018 | 2.100 Grafts via FUE
Posted by [Werwolf](#) on Fri, 10 Aug 2018 19:51:47 GMT
[View Forum Message](#) <> [Reply to Message](#)

Kyniker wie alt bist Du? Gut zu beurteilende Prä-Op Bilder wären nicht schlecht! Nimmst oder hast Fin o. ä. genommen?

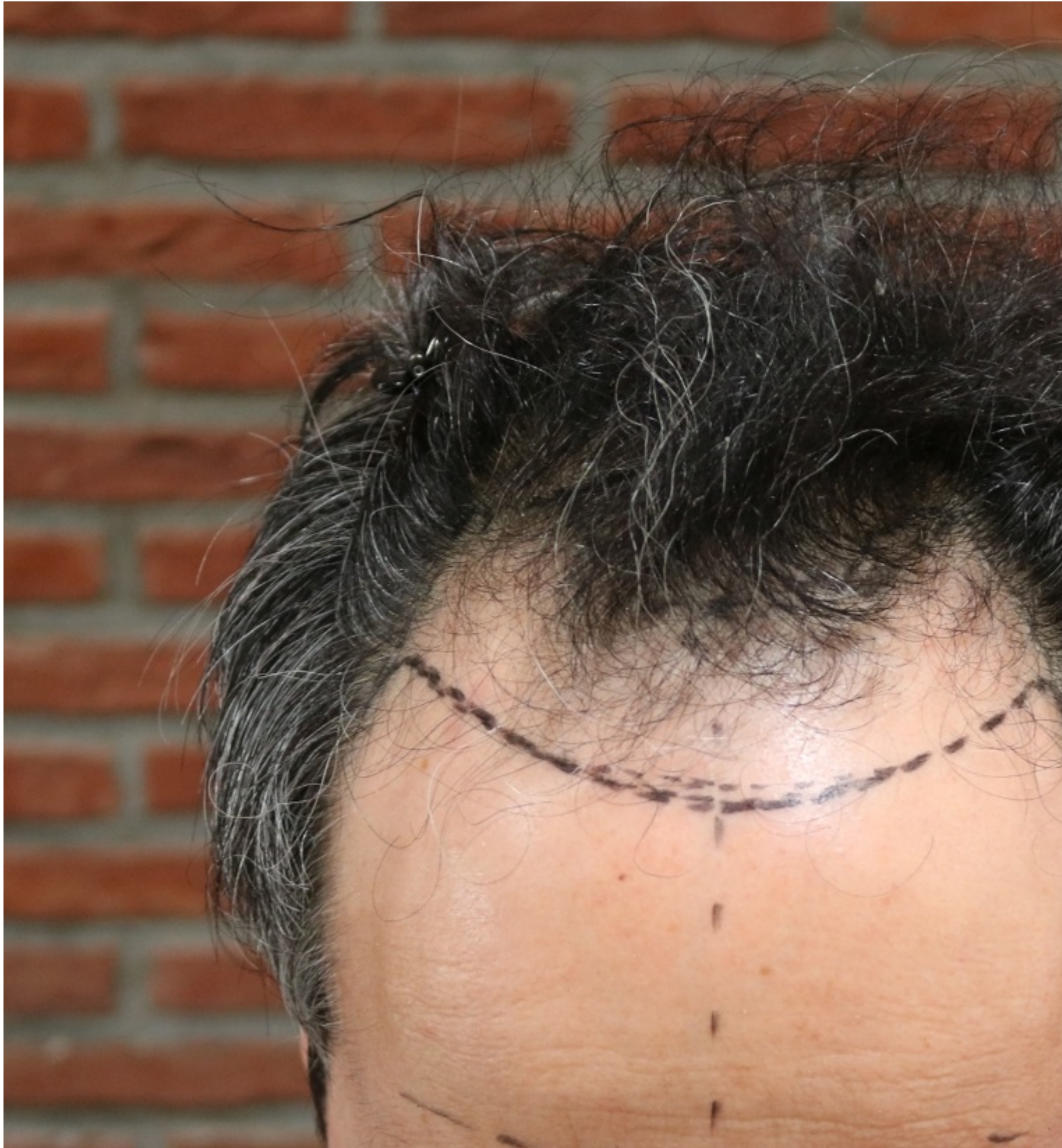Subject: Aw: Prohaiclinic | 25.06.2018 | 2.100 Grafts via FUE
Posted by [Kyniker](#) on Sat, 11 Aug 2018 05:52:50 GMT
[View Forum Message](#) <> [Reply to Message](#)

Hallo,

bin 40... Fin nahm ich vor 3 Jahren für 2 Wochen, dann bekam ich heftigste NW und setzte es ab. Schmier mir seitdem nur Minox in die Tonsur.

File Attachments

1) [vorher.jpg](#), downloaded 666 times



Subject: Aw: Prohaiclinic | 25.06.2018 | 2.100 Grafts via FUE

Posted by [Werwolf](#) on Sat, 11 Aug 2018 14:34:05 GMT

[View Forum Message](#) <> [Reply to Message](#)

Danke für die Infos und das Bild.

Soweit auf den Bildern zu sehen, wurde nur Zone 1 implantiert, Wieso?

Subject: Aw: Prohaiclinic | 25.06.2018 | 2.100 Grafts via FUE

Posted by [Kyniker](#) on Sun, 12 Aug 2018 07:52:45 GMT

[View Forum Message](#) <> [Reply to Message](#)

Da ist auch Zone 2 mit dabei, da die neue Haarlinie konservativ nach hinten gesetzt wurde. Tonsur ist bei mir noch nicht licht und ich werde zukünftig 3mm tragen, weil mir das super steht. Entsprechend war es mir wichtig, dass hauptsächlich vorne wieder Haare sind, da eine Haarlinie einfach viel besser aussieht. Die in Zone 3 abnehmende Dichte, ist dann für mich optisch nicht mehr gewichtig.

Subject: Aw: Prohaiclinic | 25.06.2018 | 2.100 Grafts via FUE

Posted by [Gasthörer](#) on Sun, 12 Aug 2018 09:26:01 GMT

[View Forum Message](#) <> [Reply to Message](#)

3 mm nach einer Haartransplantation. Das ist sehr ambitioniert.

Hast du das mit der Klinik besprochen?

Subject: Aw: Prohaiclinic | 25.06.2018 | 2.100 Grafts via FUE

Posted by [Kyniker](#) on Sun, 12 Aug 2018 10:22:09 GMT

[View Forum Message](#) <> [Reply to Message](#)

Servus,

in welcher Hinsicht ambitioniert? Und warum muss das besprochen werden?

Subject: Aw: Prohaiclinic | 25.06.2018 | 2.100 Grafts via FUE

Posted by [Werwolf](#) on Sun, 12 Aug 2018 10:54:54 GMT

[View Forum Message](#) <> [Reply to Message](#)

Deine Bilder zeigen nur Zone 1 als behandeltes Areal.

Subject: Aw: Prohaiclinic | 25.06.2018 | 2.100 Grafts via FUE

Posted by [Gasthörer](#) on Sun, 12 Aug 2018 13:54:16 GMT

Kyniker schrieb am Sun, 12 August 2018 12:22Servus,

in welcher Hinsicht ambitioniert? Und warum muss das besprochen werden?

Eine HT erzeugt normalerweise eine Illusion. Mit ca. 50 % der ursprünglichen Dichte wird die Illusion von vollen Haaren erzeugt. Diese Illusion klappt bei einer bestimmten Länge am besten, meist in Kombination mit Seitenscheitel oder Slick-Back.

Um einen mm-Schnitt tragen zu können, braucht es also eine enorm hohe Dichte der verpflanzten Grafts, damit der Dichteunterschied nicht erkennbar ist.

Ausserdem müssen die Graft im gleichen (chaotischen) Muster gesetzt sein, wie die natürlichen Haare. Und zwar nicht nur für die Haarlinie, sondern auch dahinter.

Um die Illusion bei 3mm aufrecht zu erhalten, müsstest du die Seiten nochmal deutlich kürzer als 3mm schneiden.

Möglich, dass dann die FUE Narben sichtbar werden.

Subject: Aw: Prohaiclinic | 25.06.2018 | 2.100 Grafts via FUE

Posted by [Kyniker](#) on Sun, 12 Aug 2018 15:35:53 GMT

[View Forum Message](#) <> [Reply to Message](#)

Werwolf schrieb am Sun, 12 August 2018 12:54Deine Bilder zeigen nur Zone 1 als behandeltes Areal.

Servus,

gute Frage, bei der Beurteilung wurde zwar von Zone 1 und 2 gesprochen, aber darüber habe ich mir im Nachhinein keine Gedanken mehr gemacht. Hinter dem Transplantationsgebiet ist noch alles recht dicht... könnte mir aber dennoch vorstellen, dass das nun nach lediglich Zone 1 ausschauende Transplantationsgebiet in die originale Zone 2 hinausläuft, da meine Original-Haarlinie ja weiter unten lag. Vielleicht kann die PHC da aus fachlicher Sicht eine Erklärung liefern.

Subject: Aw: Prohaiclinic | 25.06.2018 | 2.100 Grafts via FUE

Posted by [Kyniker](#) on Sun, 12 Aug 2018 15:48:18 GMT

[View Forum Message](#) <> [Reply to Message](#)

@Gasthörer: Danke für die Erläuterung. Ich bin da aus mehreren Gründen aber guter Dinge. 3mm ist die aktuelle Rasur, die ich mir einmal die Woche gönne, dauerhaft können es auch 6mm werden. Prinzipiell geht es mir nur darum kurz zu tragen. Meine Haare sind nicht nur dick, sondern überdurchschnittlich dick, entsprechend gehe ich von einer guten Abdeckung selbst bei geringerer Dichte aus. Ich bin 40, ich erwarte keine 100% Illusion, die Zeiten wo sich alles um meine Frisur dreht sind vorbei. Selbst wenn man Narben etc. sehen würde, das schert

mich wenig. Ich begegne dem Alltag mit maximaler Transparenz. Selbst in der Schule habe ich meinen Schülern den offensichtlichen Eingriff erklärt. Ich habe mich lange von optischen Makeln leiten lassen, mich versteckt etc., wichtiger soll mir im Alter die Entwicklung meiner Persönlichkeit sein und nicht mehr die Straußenfeder.

Subject: Aw: Prohaiclinic | 25.06.2018 | 2.100 Grafts via FUE

Posted by [Werwolf](#) on Sun, 12 Aug 2018 18:48:24 GMT

[View Forum Message](#) <> [Reply to Message](#)

Kyniker, Deine Einstellung gefällt mir. Erklär mir bitte was Du mit dicken Harren bei Dir genau meinst? Wie kann ich selbst ermitteln welche Dicke meine Haare haben?

Subject: Aw: Prohaiclinic | 25.06.2018 | 2.100 Grafts via FUE

Posted by [Kyniker](#) on Sun, 12 Aug 2018 19:15:20 GMT

[View Forum Message](#) <> [Reply to Message](#)

Servus,

dabei gehts um die Dicke. Feines Haar hat 0,04 - 0,06 mm und dickes Haar 0,08 - 0,1 mm. Schon verschiedene Friseure sprachen immer überrascht von meiner Haardicke, bei der PHC war die verantwortlich, dass die Extraktion so gut ablief (lt. Aussage). Friseure haben Haarstärkenmessgeräte.

Subject: Aw: Prohaiclinic | 25.06.2018 | 2.100 Grafts via FUE

Posted by [Werwolf](#) on Sun, 12 Aug 2018 20:46:26 GMT

[View Forum Message](#) <> [Reply to Message](#)

Gut zu wissen. Möge das Wachstum mit Dir sein.

Subject: Aw: Prohaiclinic | 25.06.2018 | 2.100 Grafts via FUE

Posted by [YoungLady](#) on Sun, 12 Aug 2018 20:54:55 GMT

[View Forum Message](#) <> [Reply to Message](#)

Kyniker schrieb am Sun, 12 August 2018 17:48...die Zeiten wo sich alles um meine Frisur dreht sind vorbei. Selbst wenn man Narben etc. sehen würde, das schert mich wenig. Ich begegne dem Alltag mit maximaler Transparenz. Selbst in der Schule habe ich meinen Schülern den offensichtlichen Eingriff erklärt. Ich habe mich lange von optischen Makeln leiten lassen, mich versteckt etc., wichtiger soll mir im Alter die Entwicklung meiner Persönlichkeit sein und nicht mehr die Straußenfeder.

Respekt!

Deine Einstellung finde ich bewundernswert. Ich glaube, die wenigsten hier hätten die Eier dazu. Ich leider auch nicht... :(

Subject: Aw: Prohaiclinic | 25.06.2018 | 2.100 Grafts via FUE

Posted by [Kyniker](#) on Mon, 13 Aug 2018 05:33:30 GMT

[View Forum Message](#) <> [Reply to Message](#)

Mitten in der Pupertät hatte ich nach einem Unfall eine kleine Narbe im Gesicht. Sie war eigentlich nicht der Rede wert und ist heute nicht mehr zu sehen, doch unbedachte Hänseleien und Sprüche seitens pädagogisch unqualifizierter Lehrer, stürzten mich in ein Trauma. Als bald konnte ich mein Spiegelbild nicht mehr ertragen, mied künstliche Lichtquellen und Augenkontakt wurde zur Qual. Mein Leben drehte sich fortan NUR noch um das Verbergen des vermeintlich Offensichtlichen. Es war eine lange, düstere Zeit und derart geprägt darf sich so etwas nicht mehr wiederholen.

Subject: Aw: Prohaiclinic | 25.06.2018 | 2.100 Grafts via FUE

Posted by [Kyniker](#) on Mon, 20 Aug 2018 14:28:00 GMT

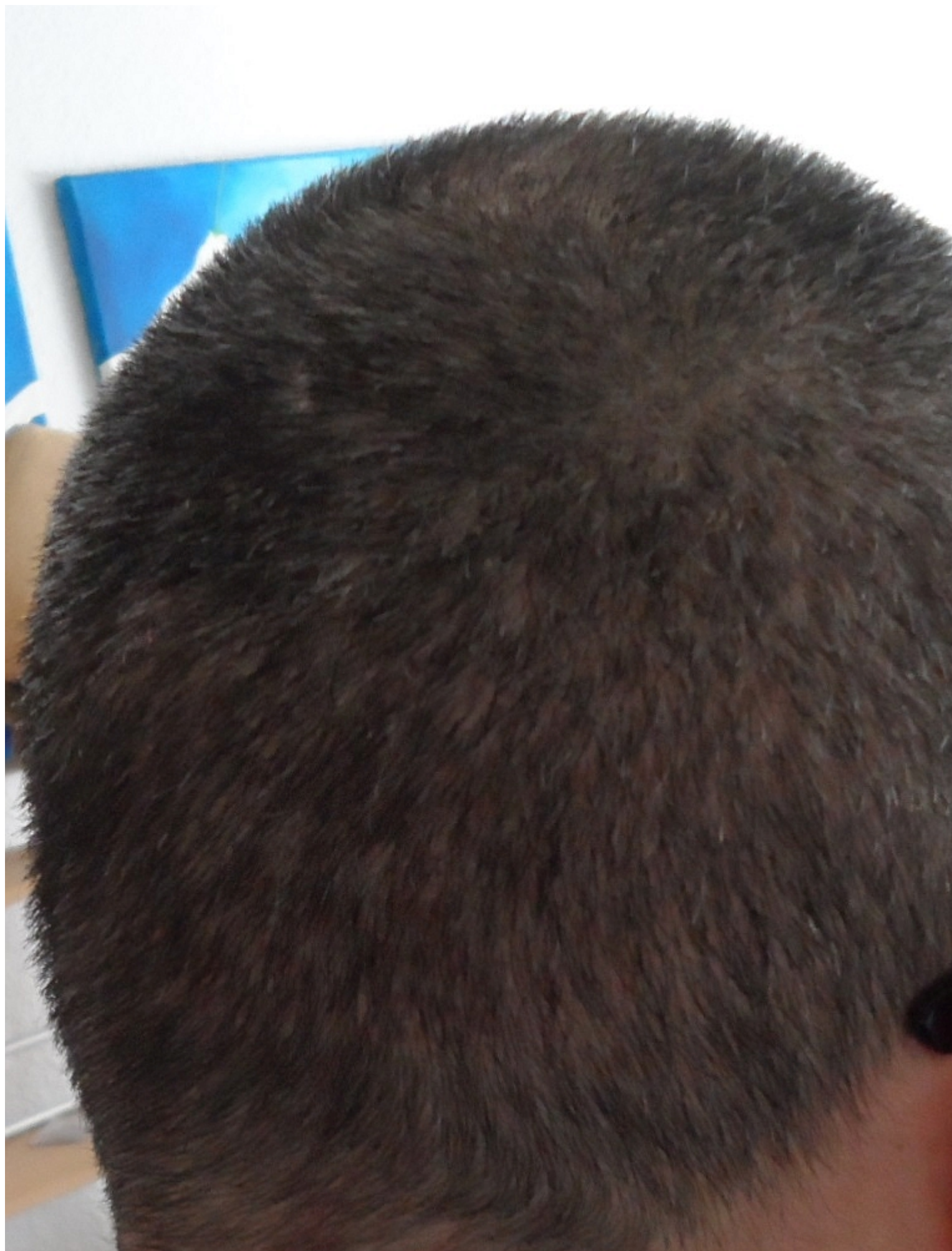[View Forum Message](#) <> [Reply to Message](#)

Servus,

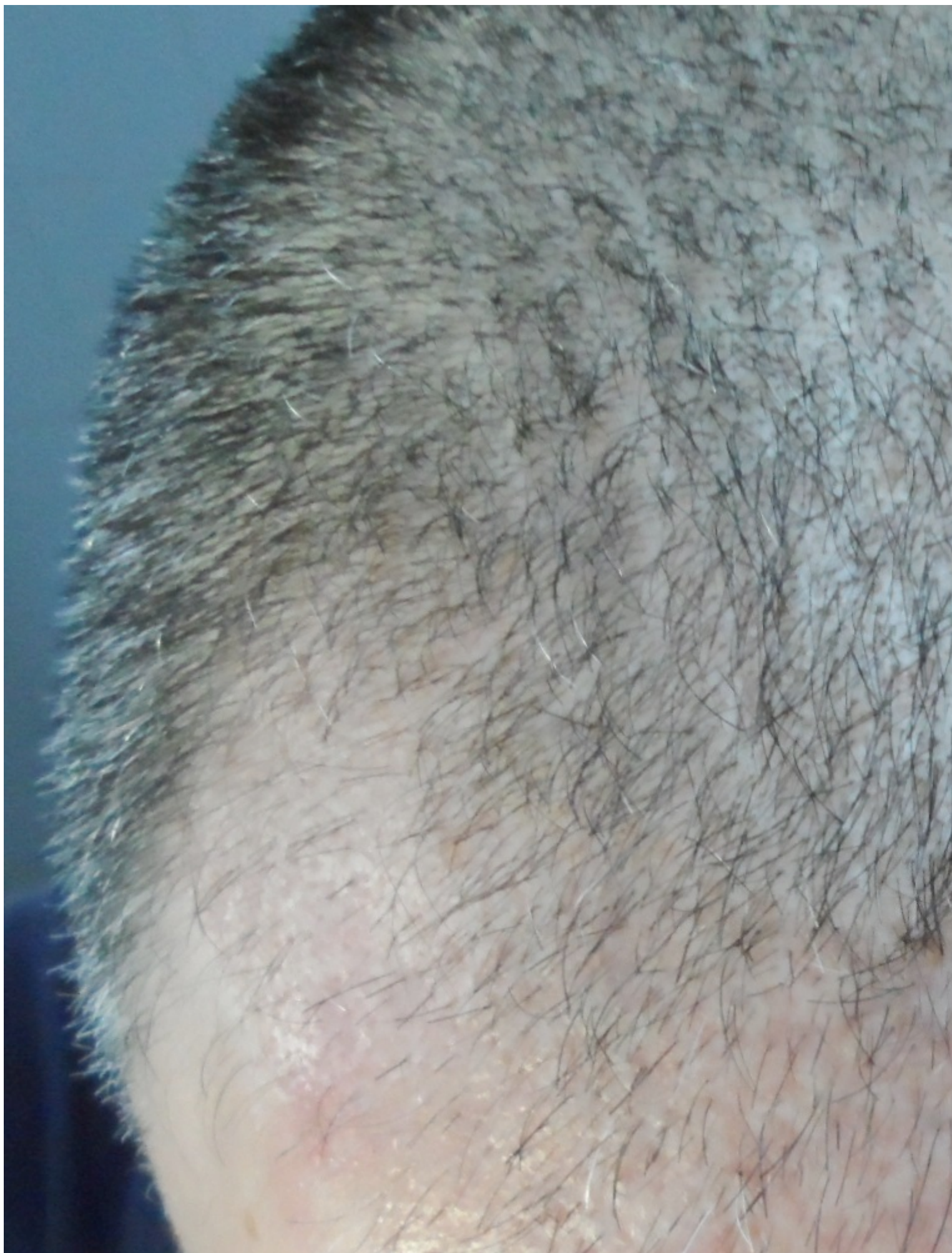das 8 Wochen Update, welches eigentlich keines ist. Rasiere einmal die Woche kurz. Taubheitsgefühle etc. sind soweit verschwunden, einzig hier und da ein leichtes Stechen, ein leichtes Brennen um mal ein paar Worte zu bedienen, sind alle paar Tage mal kurz im Empfängerbereich an verschiedenen Stellen spürbar.

File Attachments

1) [8wochen_postOP_hinten.jpg](#), downloaded 667 times



2) [8wochen_postOP_oben.jpg](#), downloaded 667 times



Subject: Aw: Prohaiclinic | 25.06.2018 | 2.100 Grafts via FUE
Posted by [Werwolf](#) on Mon, 20 Aug 2018 15:45:21 GMT
[View Forum Message](#) <> [Reply to Message](#)

Hallo und danke für die Bilder und den Verlauf.

PHC hat leider nichts zur behandelten Zone gesagt. Ich bin nach wie vor der Meinung, dass nur Zone 1 behandelt worden ist; vermutlich ist Zone 2 präoperativ noch gut genug, so dass hier eine HT nicht notwendig ist. Oder?

Subject: Aw: Prohaiclinic | 25.06.2018 | 2.100 Grafts via FUE
Posted by [Werwolf](#) on Mon, 20 Aug 2018 15:53:19 GMT
[View Forum Message](#) <> [Reply to Message](#)

Weiterhin komplikationsfreie Zeit und magisches Wachstum!!! Halt uns wie bisher auf dem Laufenden.

Subject: Aw: Prohaiclinic | 25.06.2018 | 2.100 Grafts via FUE
Posted by [Kyniker](#) on Tue, 21 Aug 2018 04:50:26 GMT
[View Forum Message](#) <> [Reply to Message](#)

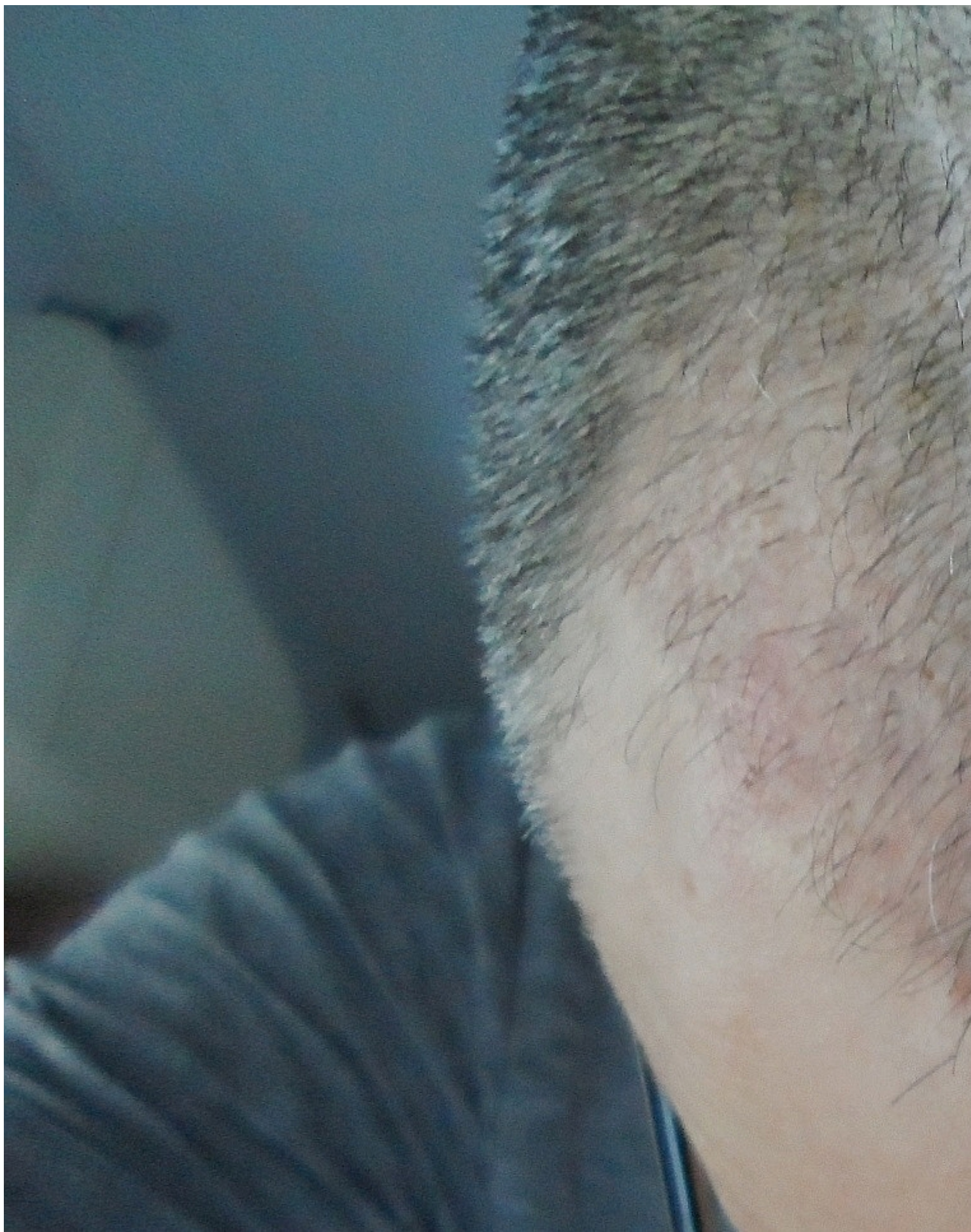Danke, vielleicht kann sich die PHC ja mal zur Zone äußern.

Subject: Aw: Prohaiclinic | 25.06.2018 | 2.100 Grafts via FUE
Posted by [Kyniker](#) on Sun, 02 Sep 2018 08:33:23 GMT
[View Forum Message](#) <> [Reply to Message](#)

10 Wochen Post Op und in der Haarlinie sind schon die ersten wenigen Haare erschienen. Definitiv ein Unterschied zum 8 Wochen Status.

File Attachments

1) [10WochenPost_Op.JPG](#), downloaded 646 times

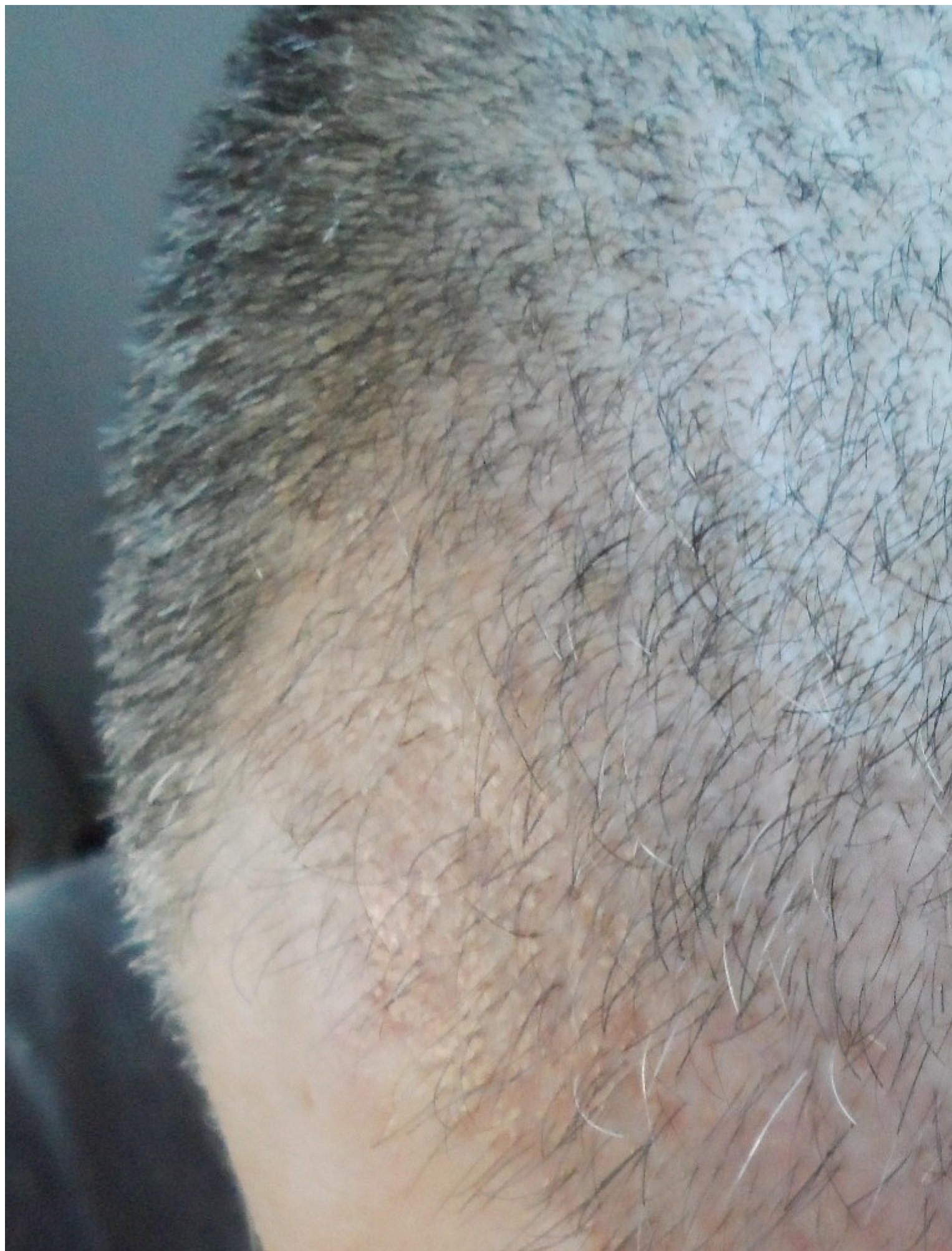

Subject: Aw: Prohaiclinic | 25.06.2018 | 2.100 Grafts via FUE
Posted by [Kyniker](#) on Mon, 10 Sep 2018 05:59:19 GMT
[View Forum Message](#) <> [Reply to Message](#)

11 Wochen Post OP - Im Vergleich zur 10 Woche sind wieder ein paar Haare dazugekommen.

File Attachments

1) [11Wochen_PostOP.JPG](#), downloaded 515 times

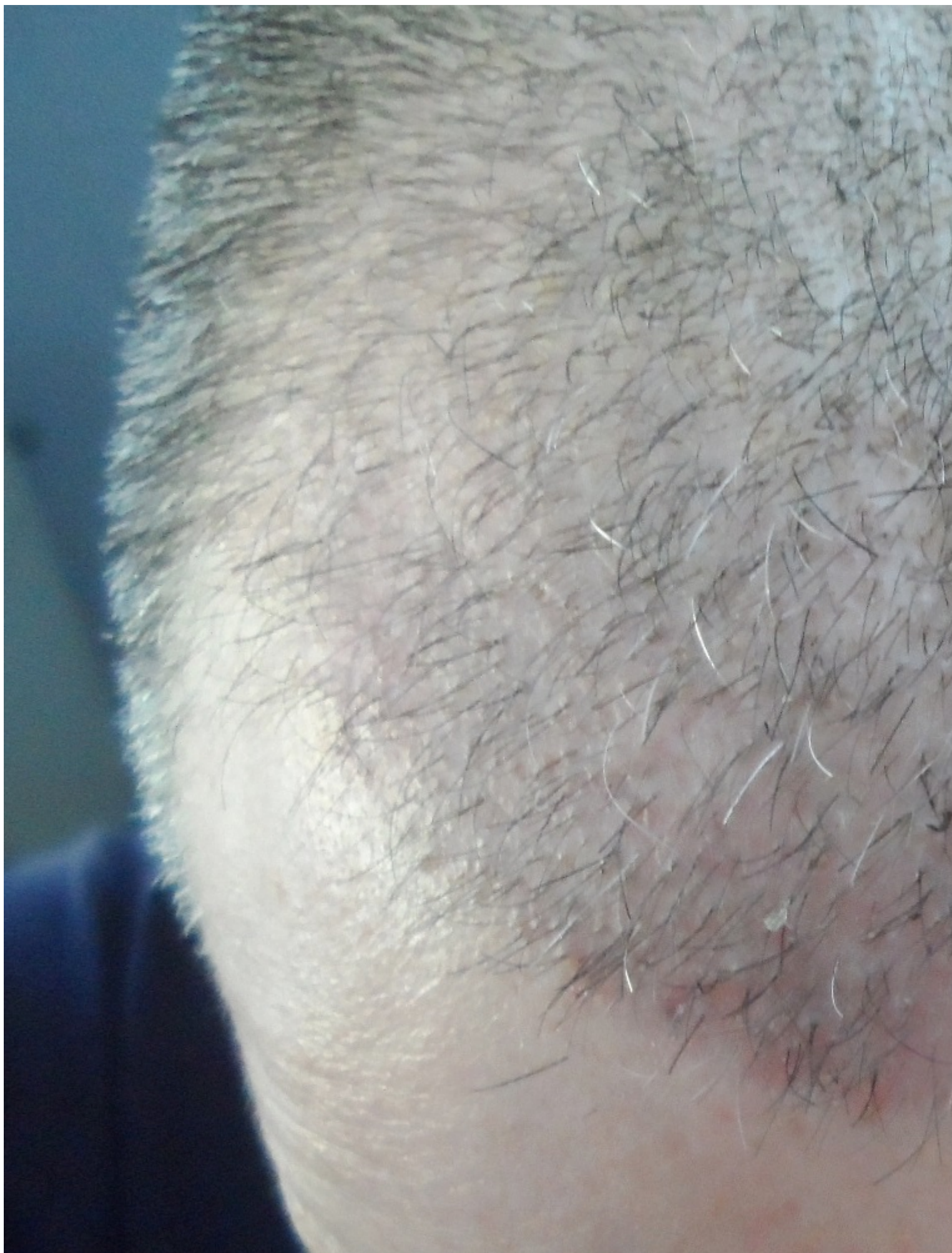

Subject: Aw: Prohaiclinic | 25.06.2018 | 2.100 Grafts via FUE
Posted by [Kyniker](#) on Sun, 16 Sep 2018 07:58:08 GMT
[View Forum Message](#) <> [Reply to Message](#)

Update: 12 Wochen Post OP

File Attachments

1) [12Wochen_PostOP.JPG](#), downloaded 629 times



Subject: Aw: Prohaiclinic | 25.06.2018 | 2.100 Grafts via FUE
Posted by [butzke](#) on Sun, 16 Sep 2018 10:35:59 GMT
[View Forum Message](#) <> [Reply to Message](#)

Der nächste monat wird interessant! Bitte weiter updaten

Subject: Aw: Prohaiclinic | 25.06.2018 | 2.100 Grafts via FUE
Posted by [Kyniker](#) on Thu, 20 Sep 2018 04:55:58 GMT
[View Forum Message](#) <> [Reply to Message](#)

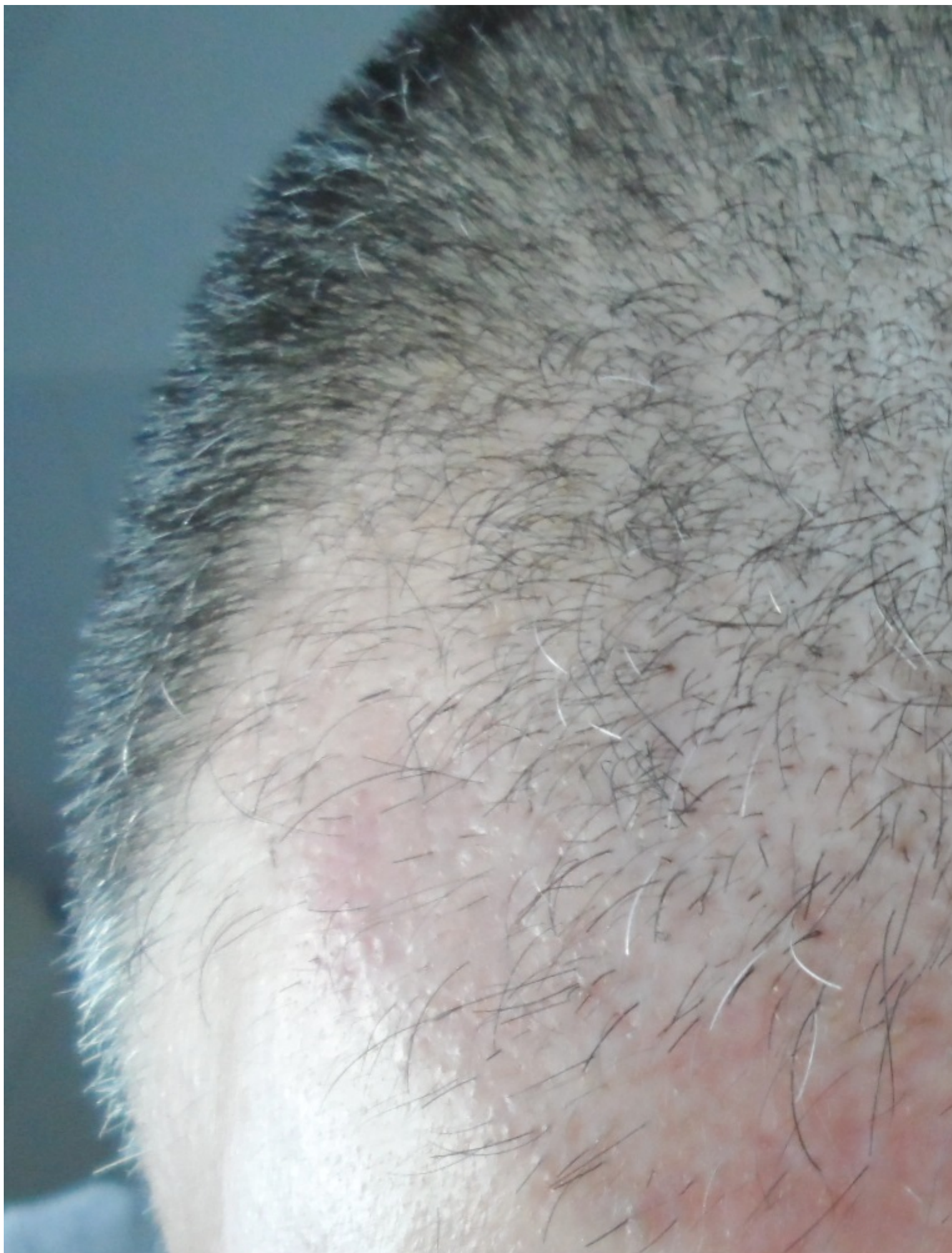Kleines Update: Seit einigen Tagen hat im Empfängerbereich ein Jucken eingesetzt, geht anscheinend nun verstärkt los.

Subject: Aw: Prohaiclinic | 25.06.2018 | 2.100 Grafts via FUE
Posted by [Kyniker](#) on Mon, 24 Sep 2018 06:28:01 GMT
[View Forum Message](#) <> [Reply to Message](#)

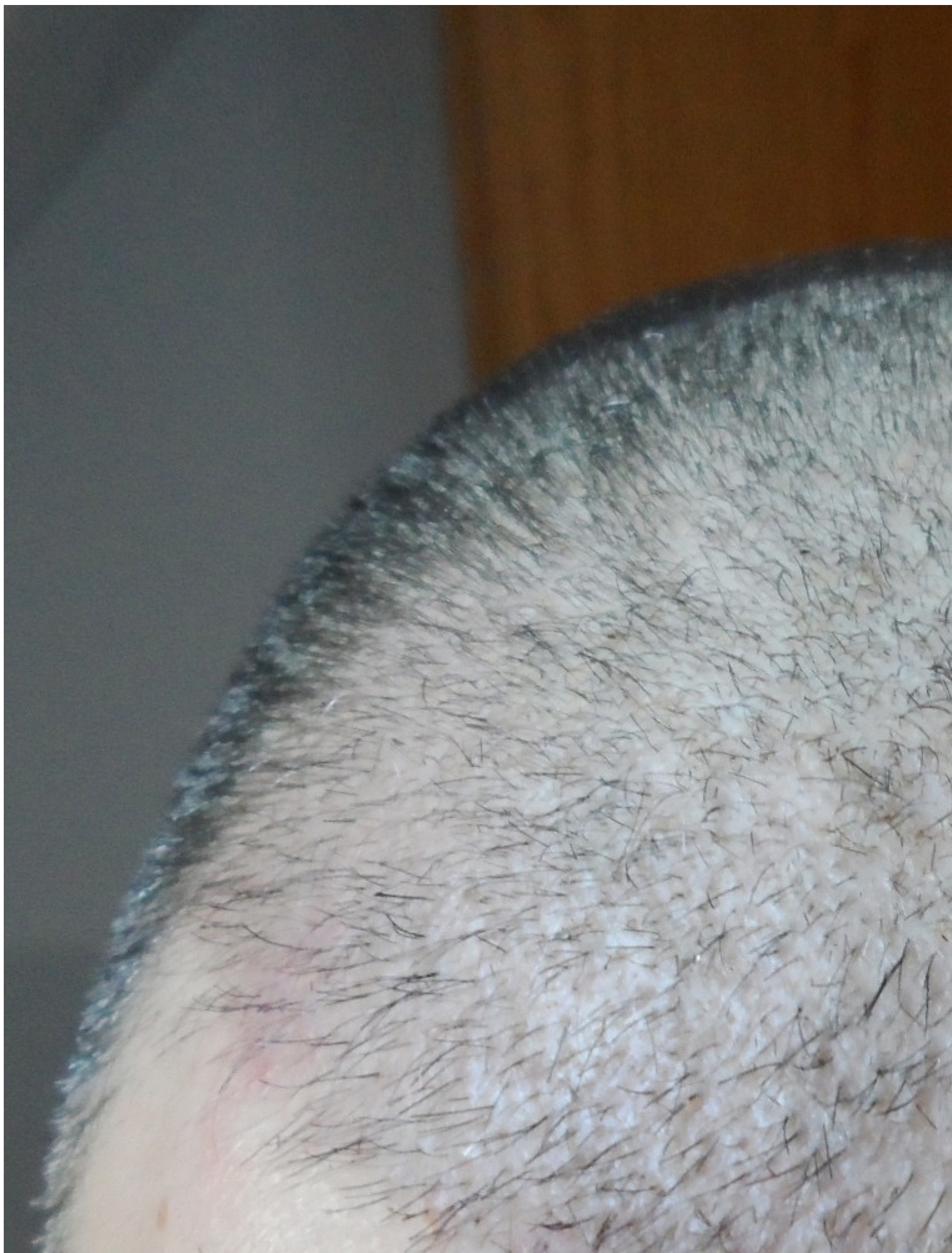So, heute sind 3 Monate vergangen. Zum Vergleich noch einmal das 2 Monatsbild.

File Attachments

1) [2_Monate_Post_OP.JPG](#), downloaded 580 times



2) [3_Monate_Post_OP.JPG](#), downloaded 628 times



Subject: Aw: Prohaiclinic | 25.06.2018 | 2.100 Grafts via FUE

Posted by [Kyniker](#) on Sun, 30 Sep 2018 20:01:04 GMT

[View Forum Message](#) <> [Reply to Message](#)

Servus,

die letzten Tage ist mir aufgefallen, dass ich hin und wieder mal ein, zwei Haare aus dem Empfängerbereich in meiner Hand habe, nachdem ich mir über den Kopf fuhr. Die Haare sind unterschiedlich lang und dick, Haarwurzel etc. ist NICHT dabei. Ideen? Eigene Erfahrungen?

Subject: Aw: Prohaiclinic | 25.06.2018 | 2.100 Grafts via FUE

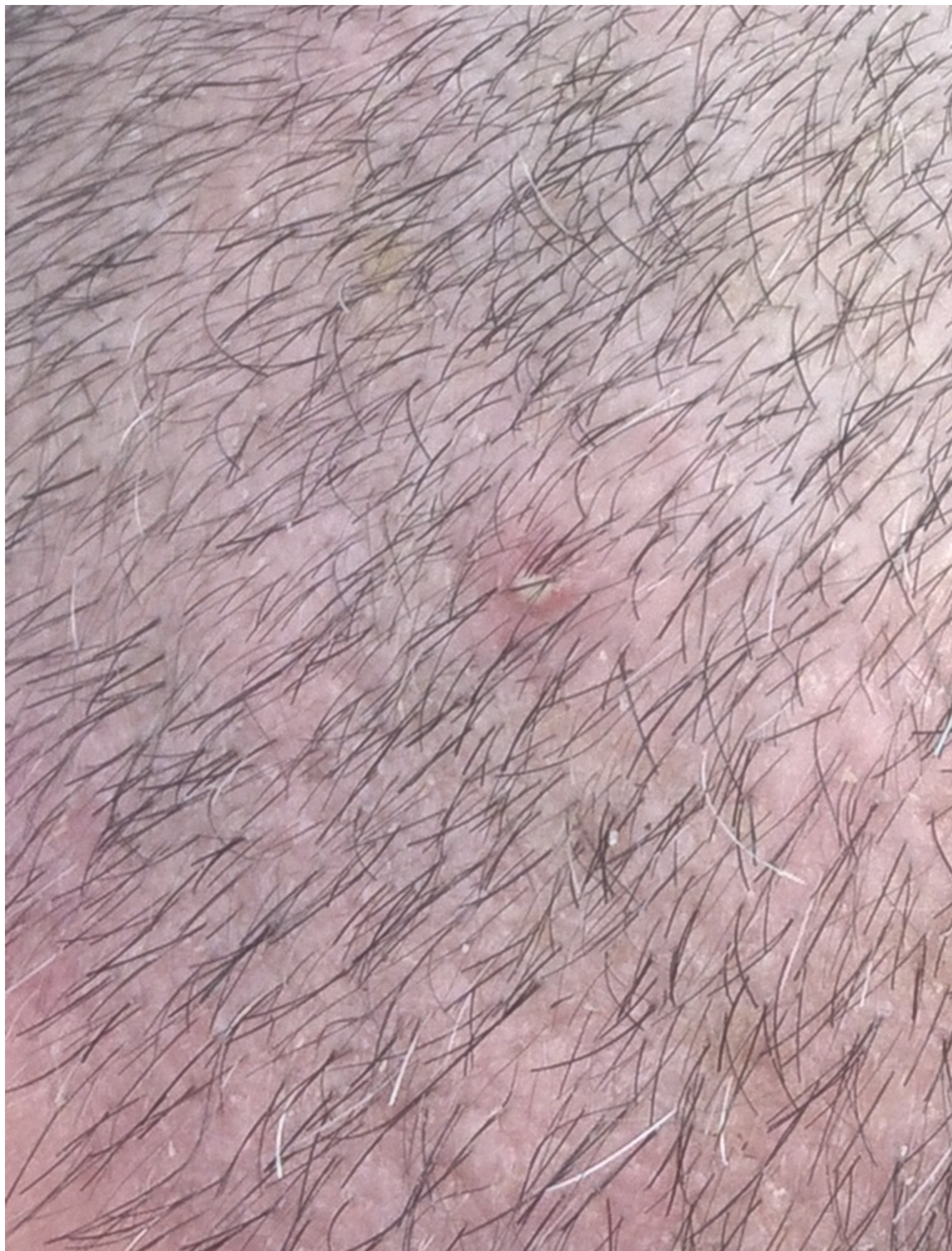Posted by [Kyniker](#) on Mon, 01 Oct 2018 16:26:50 GMT

[View Forum Message](#) <> [Reply to Message](#)

Mittlerweile hat sich auch eine (trockene) Schuppenbildung im Empfängerbereich bemerkbar gemacht. Am restlichen Kopf habe ich keine. Seltsam.

File Attachments

1) [WP_20181001_11_48_03_Pro.jpg](#), downloaded 557 times



Subject: Aw: Prohaiclinic | 25.06.2018 | 2.100 Grafts via FUE
Posted by [Werwolf](#) on Mon, 01 Oct 2018 20:45:41 GMT
[View Forum Message](#) <> [Reply to Message](#)

Sieht doch gut aus! Warte ab, Dein Ergebnis wird höchstwahrscheinlich sehr gut werden.

Subject: Aw: Prohaiclinic | 25.06.2018 | 2.100 Grafts via FUE
Posted by [Kyniker](#) on Sun, 07 Oct 2018 14:14:37 GMT
[View Forum Message](#) <> [Reply to Message](#)

15 Wochen sind um, hier der Status. Gegen die trockene Kopfhaut habe ich mir Calendula Babyöl von Weleda besorgt, hat ein wenig geholfen.

Subject: Aw: Prohaiclinic | 25.06.2018 | 2.100 Grafts via FUE
Posted by [Kyniker](#) on Tue, 16 Oct 2018 06:50:59 GMT
[View Forum Message](#) <> [Reply to Message](#)

Kyniker schrieb am Sun, 30 September 2018 22:01 Servus,

die letzten Tage ist mir aufgefallen, dass ich hin und wieder mal ein, zwei Haare aus dem Empfängerbereich in meiner Hand habe, nachdem ich mir über den Kopf fuhr. Die Haare sind unterschiedlich lang und dick, Haarwurzel etc. ist NICHT dabei. Ideen? Eigene Erfahrungen? Hallo,

das muss ich jetzt noch mal thematisieren. Leider hält der Zustand an, z.B. wenn ich mit Öl vorsichtig einreibe. Es kann doch nicht sein, dass mir jetzt schon frisch gewachsene Haare ausfallen. Oder brechen die ab, weil sie noch nicht stark genug sind? Oder sind es gar die Haare, die mir innerhalb der 3-4 Wochen Post OP Phase noch nicht ausgefallen sind?

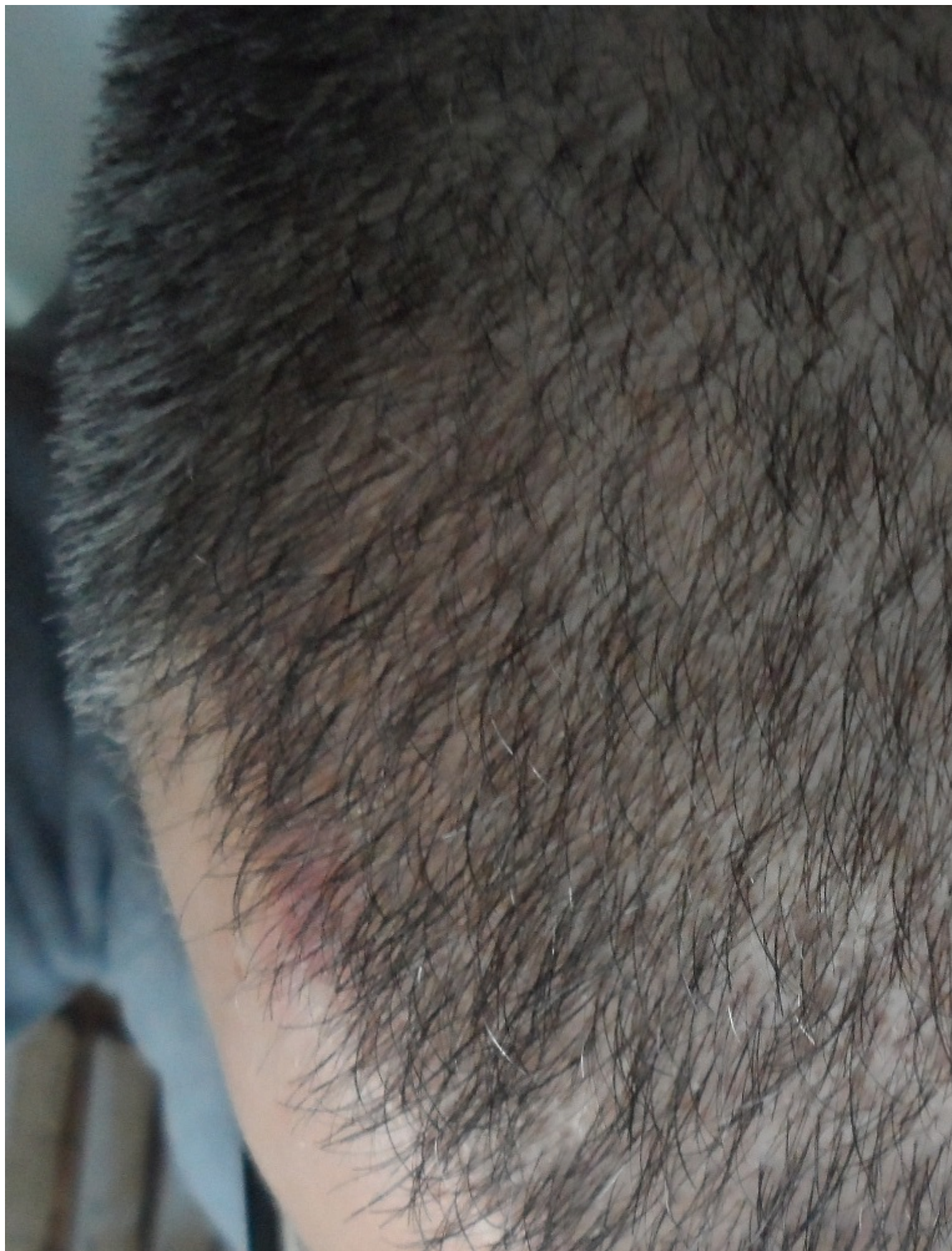Subject: Aw: Prohaiclinic | 25.06.2018 | 2.100 Grafts via FUE
Posted by [Kyniker](#) on Mon, 29 Oct 2018 07:56:54 GMT
[View Forum Message](#) <> [Reply to Message](#)

Hallo,

4 Monate Post OP. Habe allerdings immer noch mit einer Talgschicht, trockener Schuppenbildung und ab und an mit Juckreiz im Empfängerbereich zu kämpfen. Hautarzt maß dem keiner Bedeutung zu, verschrieb mir aber Sebexol Creme-Lotio und eine Betamethasonvalerat Creme, was ja Cortison ist. :roll:

File Attachments

1) [4_Monate_Post_Op.JPG](#), downloaded 621 times



Subject: Aw: Prohaiclinic | 25.06.2018 | 2.100 Grafts via FUE
Posted by [Vik2017](#) on Mon, 12 Nov 2018 18:44:49 GMT
[View Forum Message](#) <> [Reply to Message](#)

Die prohairclinic hat echt viel Erfahrung und da ich mit meinem Ergebnis super zufrieden bin und selbstbewusst einen Business undercut tragen kann, bin ich glücklich dort gewesen zu sein :)
Vor allem achtet man das es ästhetisch Sinn macht und gut aussieht.
Also sehr gute Arbeit bei mir. Bist in guten Händen.

Subject: Aw: Prohaiclinic | 25.06.2018 | 2.100 Grafts via FUE
Posted by [Werwolf](#) on Wed, 28 Nov 2018 19:58:20 GMT
[View Forum Message](#) <> [Reply to Message](#)

Kyniker wie gehts Dir?

Subject: Aw: Prohaiclinic | 25.06.2018 | 2.100 Grafts via FUE
Posted by [Kyniker](#) on Wed, 28 Nov 2018 20:38:31 GMT
[View Forum Message](#) <> [Reply to Message](#)

Servus,

danke der Nachfrage. Haare werden dichter, bzw. momentan habe ich sie auf 1cm Länge, was wohl eher zur Dichte führt. Gefühlt ist allerdings seit Monat 4 wenig passiert, gerade unter künstlichem Licht (Restaurant-Toilette) ist die optische Täuschung ausgeträumt. In der Haarlinie habe ich noch einige wenige größere Abstände. Im Tagesgeschehen auf Distanz siehts aber dennoch gut aus. Habe allerdings die letzten Wochen nur sporadisch Fotos gemacht und Spiegel gemieden, weil ich mich doch sehr in die Thematik reingesteigert hatte.

Subject: Aw: Prohaiclinic | 25.06.2018 | 2.100 Grafts via FUE
Posted by [Werwolf](#) on Thu, 29 Nov 2018 18:47:39 GMT
[View Forum Message](#) <> [Reply to Message](#)

Wie ist es denn beim Vergleich zur Prä-Op Status?

Was ist mit den Rötungen, Pickel usw.?

Subject: Aw: Prohaiclinic | 25.06.2018 | 2.100 Grafts via FUE
Posted by [Kyniker](#) on Thu, 29 Nov 2018 20:50:42 GMT
[View Forum Message](#) <> [Reply to Message](#)

Naja die Stirnglatze ist schon gut zugewachsen, da war ja vorher nix mehr, von daher jetzt schon ein Erfolg. Je länger die Haare werden, umso dichter. Pickel habe ich komischerweise keinen einzigen mehr bekommen, Rötungen sind noch da, aber werden durch Haare unsichtbar. Sieht man nur, wenn mit Blitz photographiert wird. Im Umfeld werde ich auf jeden Fall positiv darauf angesprochen, aber selbst ist man eben doch kritischer. Allerdings bin ich immer noch vorsichtig was Haarwäsche etc. angeht, das hab ich seit dem vorsichtigen Krustenlösen einfach noch in mir drin.

Subject: Aw: Prohaiclinic | 25.06.2018 | 2.100 Grafts via FUE

Posted by [Kyniker](#) on Fri, 30 Nov 2018 16:40:44 GMT

[View Forum Message](#) <> [Reply to Message](#)

Generell ist mir aber aufgefallen, dass die neuen Haare recht struppig sind und kreuz und quer wachsen, sobald sie länger werden. Ich glaube mehr als 9mm geht nicht, da man dann den Unterschied auch was Dichte etc. betrifft, nach hinten hin sieht.

Subject: Aw: Prohaiclinic | 25.06.2018 | 2.100 Grafts via FUE

Posted by [Werwolf](#) on Mon, 24 Dec 2018 22:03:29 GMT

[View Forum Message](#) <> [Reply to Message](#)

Update?

PS: Nach wieviel Tagen bist Du wieder arbeiten etc. gegangen?

Subject: Aw: Prohaiclinic | 25.06.2018 | 2.100 Grafts via FUE

Posted by [Kyniker](#) on Tue, 25 Dec 2018 07:55:05 GMT

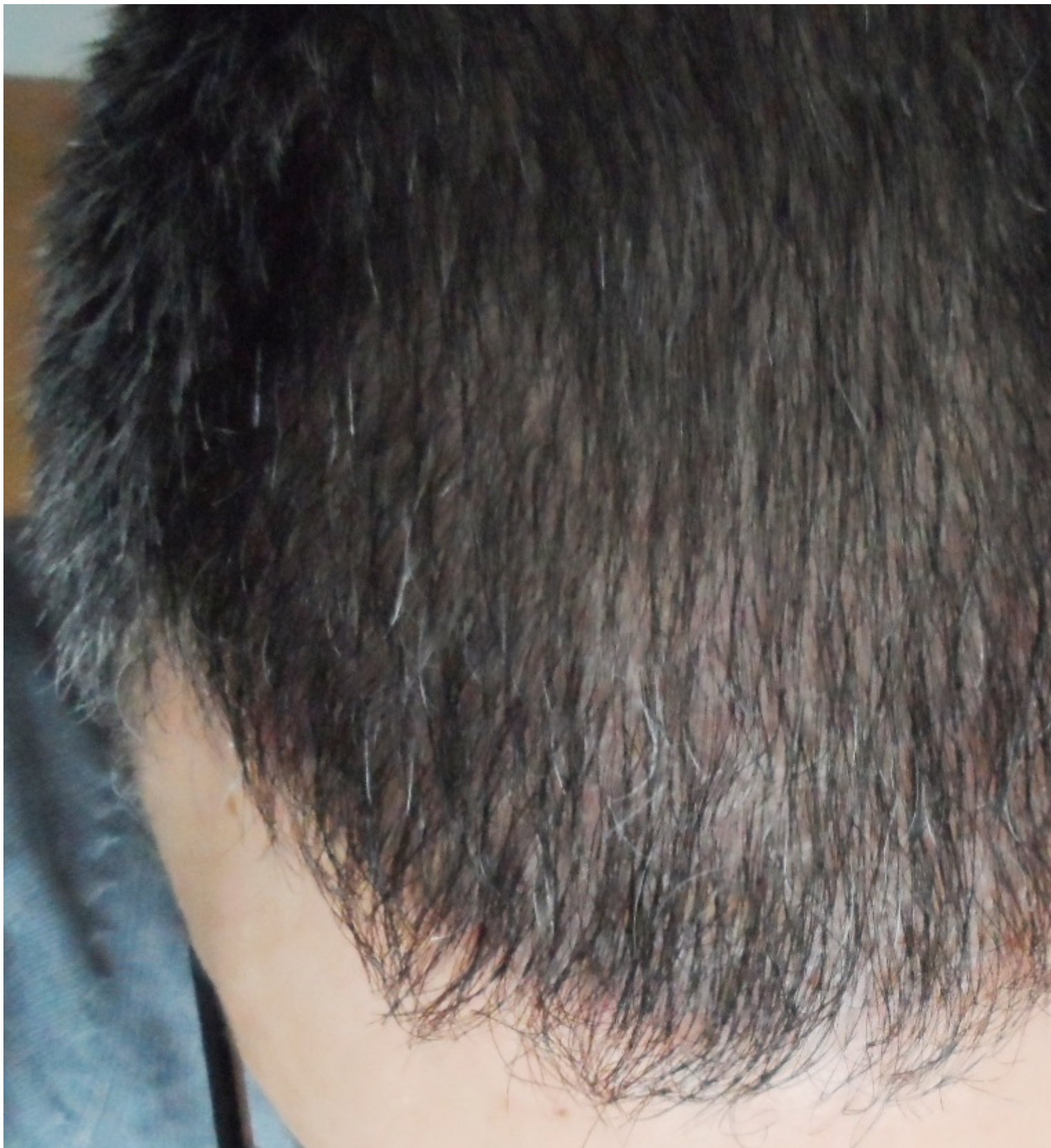[View Forum Message](#) <> [Reply to Message](#)

Heute sind ja 6 Monate vorbei, daher mal wieder Photos. Weiß ehrlich gesagt nicht was ich davon halten soll, so wirklich dicht ist das noch nicht. Habe die Haare jetzt mal auf 12-15 mm wachsen lassen und gerade in der Mitte wirkt es "durchsichtig" - vielleicht liegt's auch am Licht.

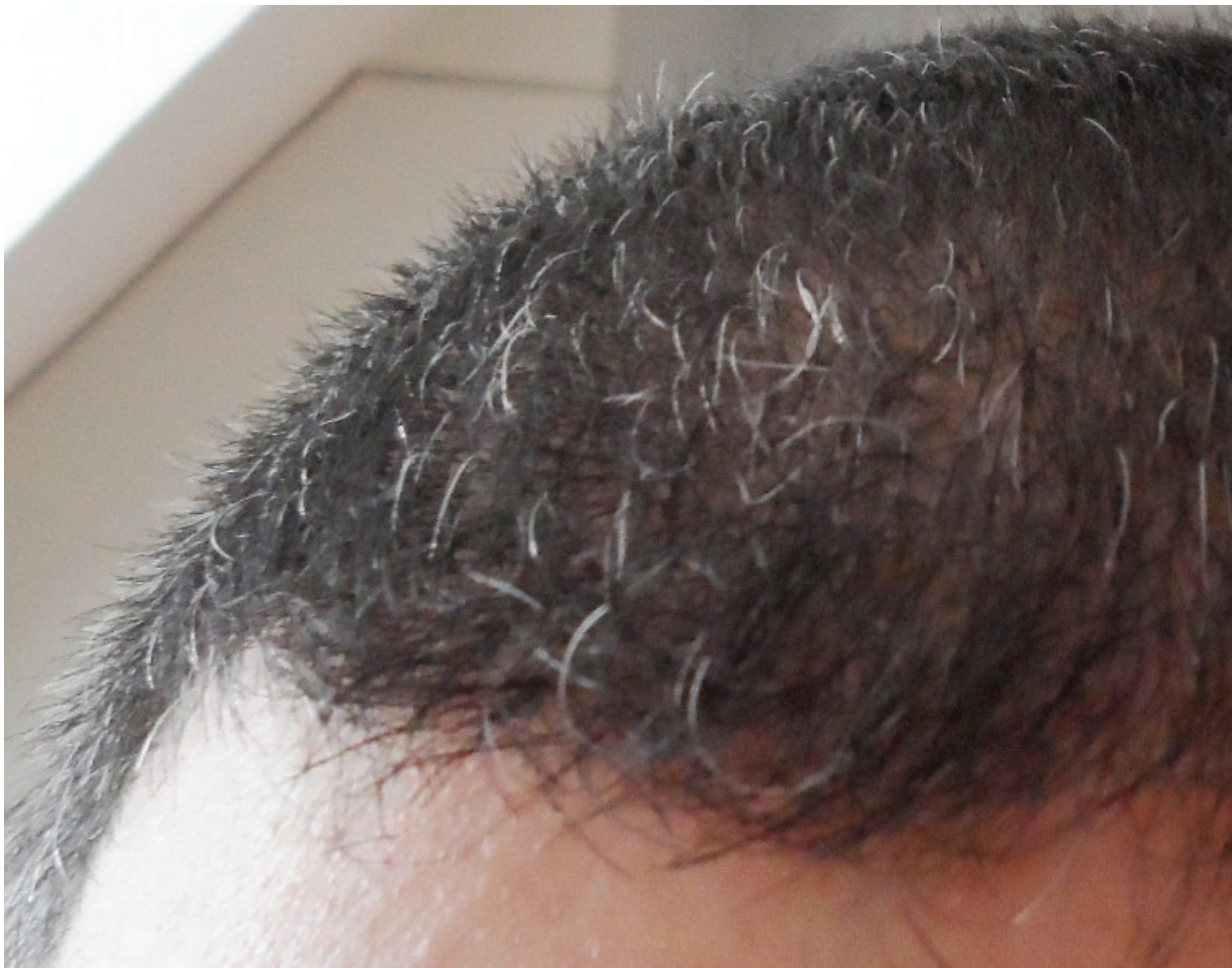Zum Thema Arbeiten: Ich habe es mir vor den Sommerferien machen lassen, um genug Zeit zu haben. Bei meinem Job, auch mit viel Interaktion und Spiel, dazu außerhalb vom Klassensaal in der Natur ... aus gutem Grund. Da waren dann auch alle Krusten ab, die Haare ausgefallen und ich musste mich nicht ständig damit beschäftigen. Aber auch im Büro hätte ich nach 1 Woche keine Muse besessen.

File Attachments

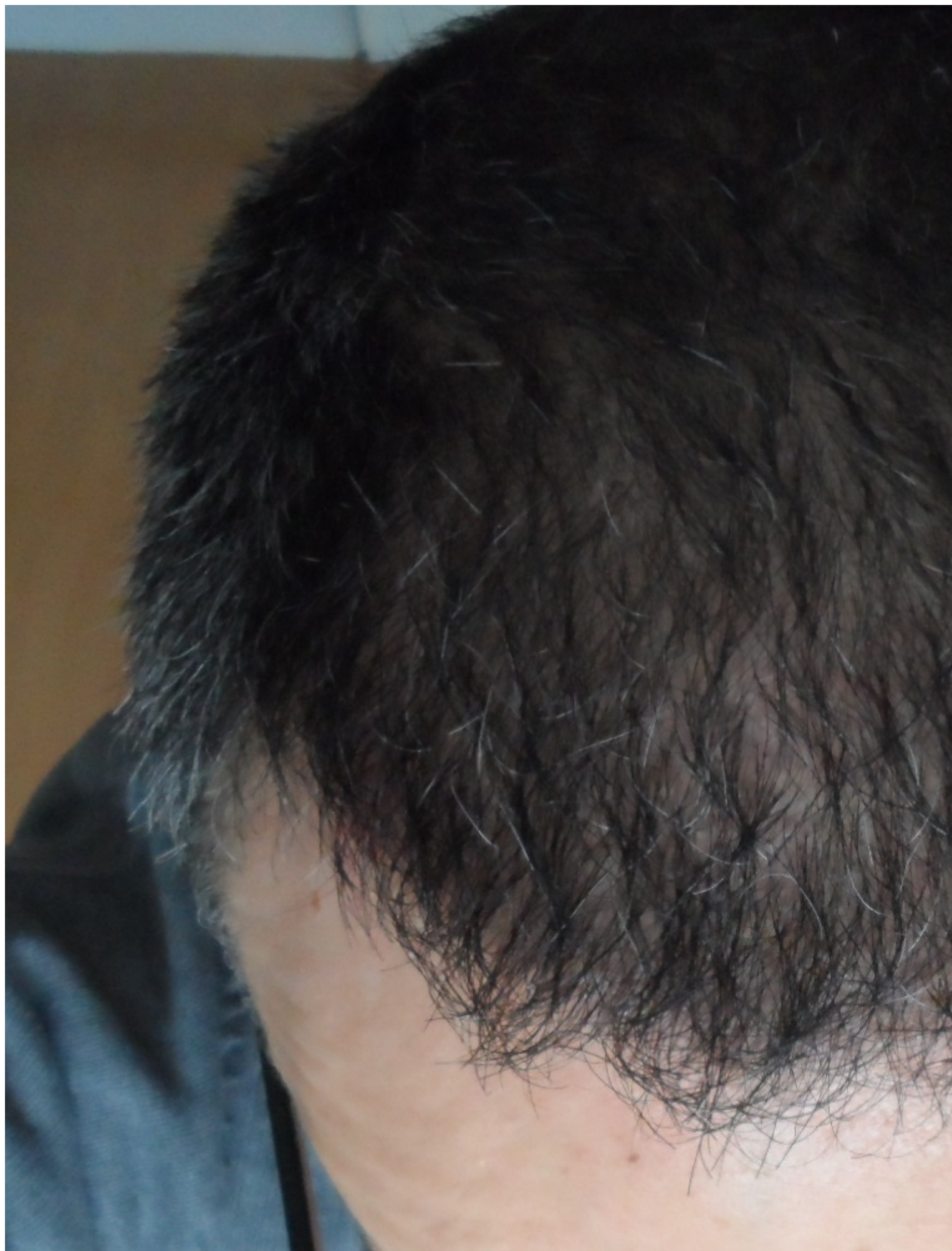1) [6Monate_gekämmte.JPG](#) , downloaded 567 times



2) [6Monate_Haarlinie.JPG](#), downloaded 550 times



3) [6Monate_ungekämmt.JPG](#) , downloaded 494 times



Subject: Aw: Prohaiclinic | 25.06.2018 | 2.100 Grafts via FUE
Posted by [Werwolf](#) on Tue, 25 Dec 2018 15:56:29 GMT
[View Forum Message](#) <> [Reply to Message](#)

Hallo, danke für Dein Update.

Du klingst m.M. nach nicht zufrieden aber da wird sich bestimmt noch einiges ändern, auch Deine Stimmung bezüglich der HT, oder bist Du voll zufrieden?

Kannst Du bitte noch ein Bild schräg von oben machen, gekämmt, am besten soweit es geht nach hinten und ungekämmt so wie Dein Präop-Bild.

Subject: Aw: Prohaiclinic | 25.06.2018 | 2.100 Grafts via FUE
Posted by [Werwolf](#) on Tue, 25 Dec 2018 15:57:37 GMT
[View Forum Message](#) <> [Reply to Message](#)

Wichtig ist natürlich auch, dass man die Haarlinie von allen Seiten begutachten kann.

Danke und weiterhin bestes Wachstum!!!!

Subject: Aw: Prohaiclinic | 25.06.2018 | 2.100 Grafts via FUE
Posted by [Kyniker](#) on Tue, 25 Dec 2018 16:25:24 GMT
[View Forum Message](#) <> [Reply to Message](#)

Unzufrieden würde ich nicht sagen, aber ich glaube die etwas höhere Erwartungshaltung liegt darin begründet, dass ich die Haare kurz trage. Da kann natürlich die Deckkraft nicht so stark sein zumal viele Haare auch noch nicht ihre ursprüngliche Dicke besitzen. Mal den 7. Monat abwarten was noch passiert.

Subject: Aw: Prohaiclinic | 25.06.2018 | 2.100 Grafts via FUE
Posted by [Werwolf](#) on Tue, 25 Dec 2018 18:32:18 GMT
[View Forum Message](#) <> [Reply to Message](#)

Kannst Du noch die Bilder reinstellen, wäre sehr hilfreich.

Subject: Aw: Prohaiclinic | 25.06.2018 | 2.100 Grafts via FUE
Posted by [Kyniker](#) on Wed, 26 Dec 2018 08:37:05 GMT
[View Forum Message](#) <> [Reply to Message](#)

Habe wieder runterrasiert

Subject: Aw: Prohaiclinic | 25.06.2018 | 2.100 Grafts via FUE

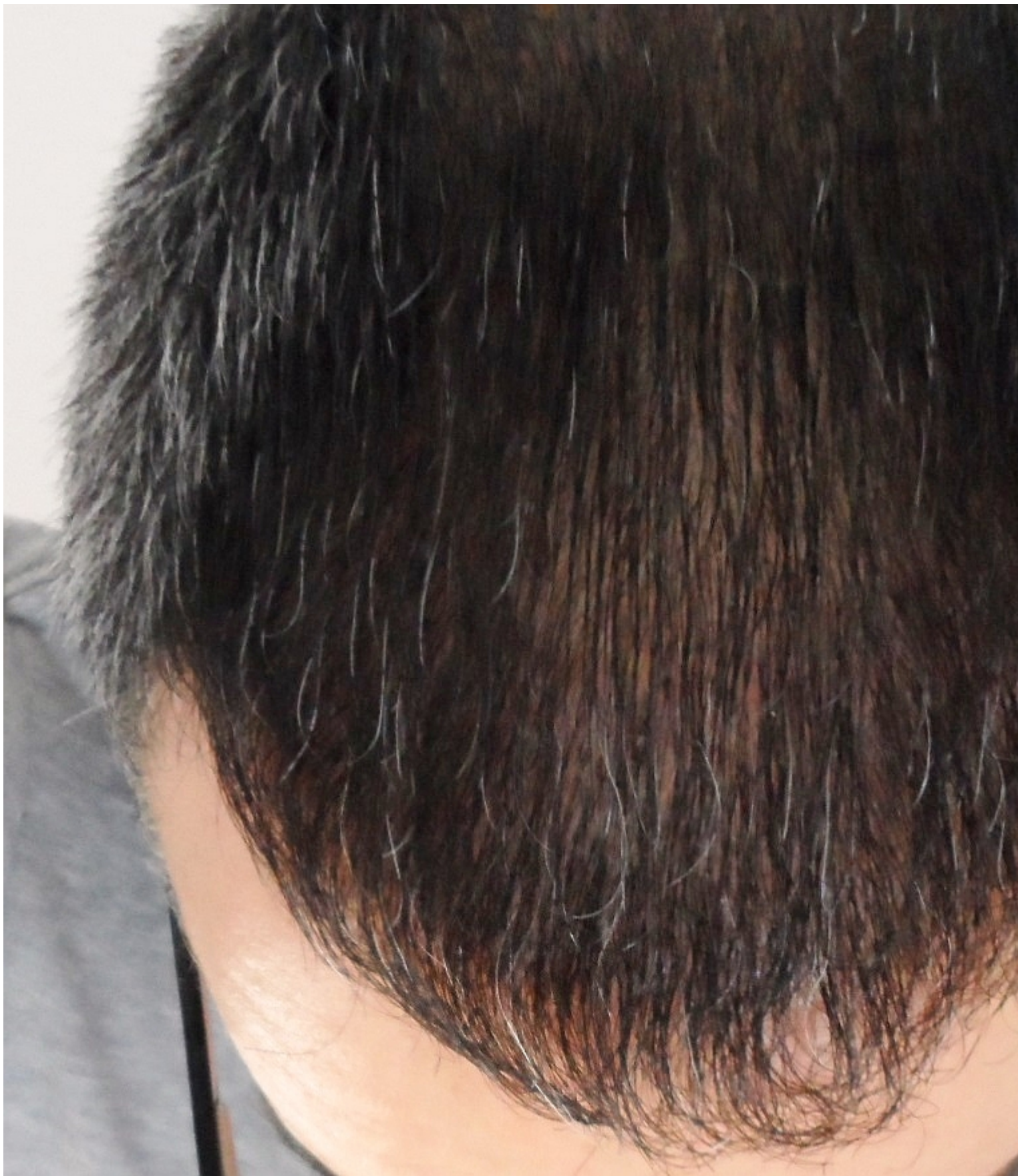Posted by [Kyniker](#) on Sun, 27 Jan 2019 14:22:00 GMT

[View Forum Message](#) <> [Reply to Message](#)

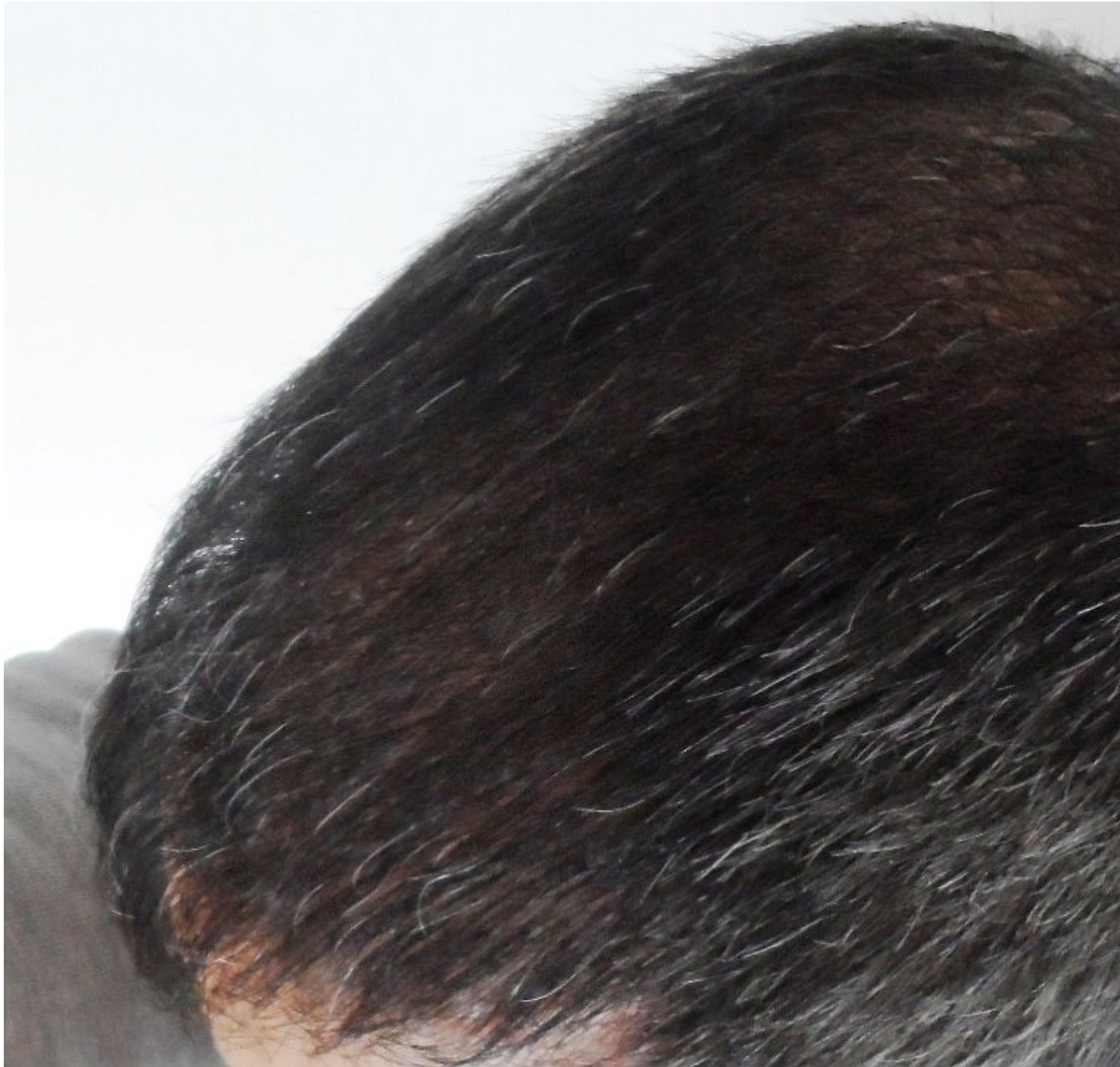7 Monate Post OP. Oben 18mm, Seite 12mm getrimmt. Hoffe da geht noch was an Dichte in der Mitte. Im Alltag siehts echt gut aus, nur eben unter Kameralicht oder Kunstlich im Bad, scheint die Kopfhaut dann doch durch.

File Attachments

1) [7MonatePostOP.JPG](#), downloaded 592 times



2) [7MonatePostOp_Seitlich.JPG](#), downloaded 520 times



Subject: Aw: Prohaiclinic | 25.06.2018 | 2.100 Grafts via FUE
Posted by [Werwolf](#) on Fri, 01 Feb 2019 19:09:21 GMT
[View Forum Message](#) <> [Reply to Message](#)

Bilder sind wenig aussagekräftig.

Subject: Aw: Prohaiclinic | 25.06.2018 | 2.100 Grafts via FUE
Posted by [Alessandro1980](#) on Sat, 02 Feb 2019 13:17:34 GMT
[View Forum Message](#) <> [Reply to Message](#)

Hallo und erstmal Glückwunsch zu Deinem wahrscheinlich sehr gutem Ergebnis.
Was ich allerdings in diesem Thread etwas vermisse, sind etwas mehr Bilder vom Haarzustand vor der OP.
In dem ganzen Thread habe ich nur 1 Bild hiervon finden können, dass etwas wenig aussagekraft hat meiner Meinung nach.
Etwas mehr Bilder von Deinem vorherigen Haarzustand (von oben, von der seite, von hinten etc.) wären also nicht schlecht.

Subject: Aw: Prohaiclinic | 25.06.2018 | 2.100 Grafts via FUE
Posted by [Kyniker](#) on Sun, 24 Feb 2019 18:51:21 GMT
[View Forum Message](#) <> [Reply to Message](#)

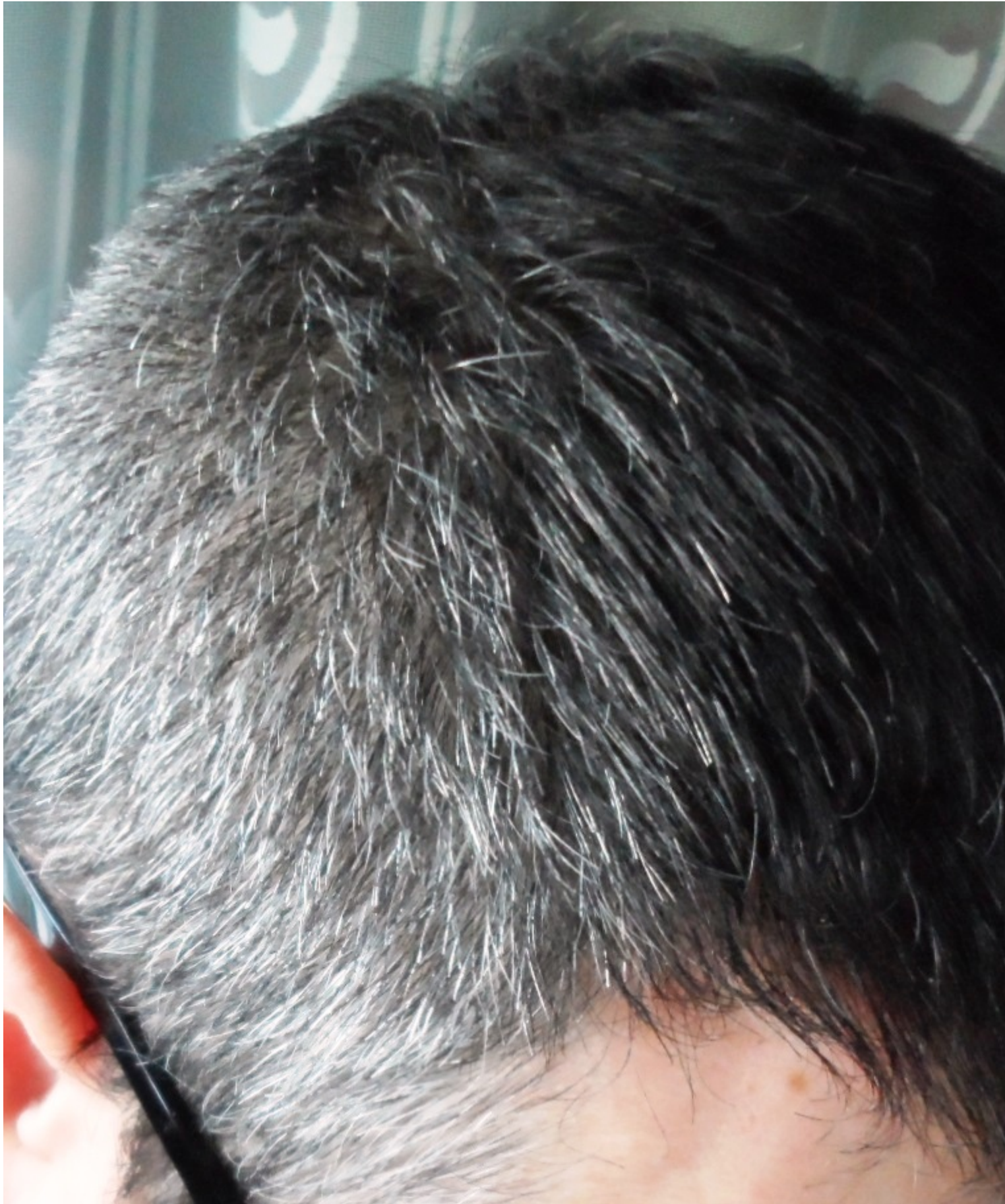So, 8 Monate sind vorbei und ich habe seit Monat 7 die Haare etwas wachsen lassen. Besser als Monat 7.

File Attachments

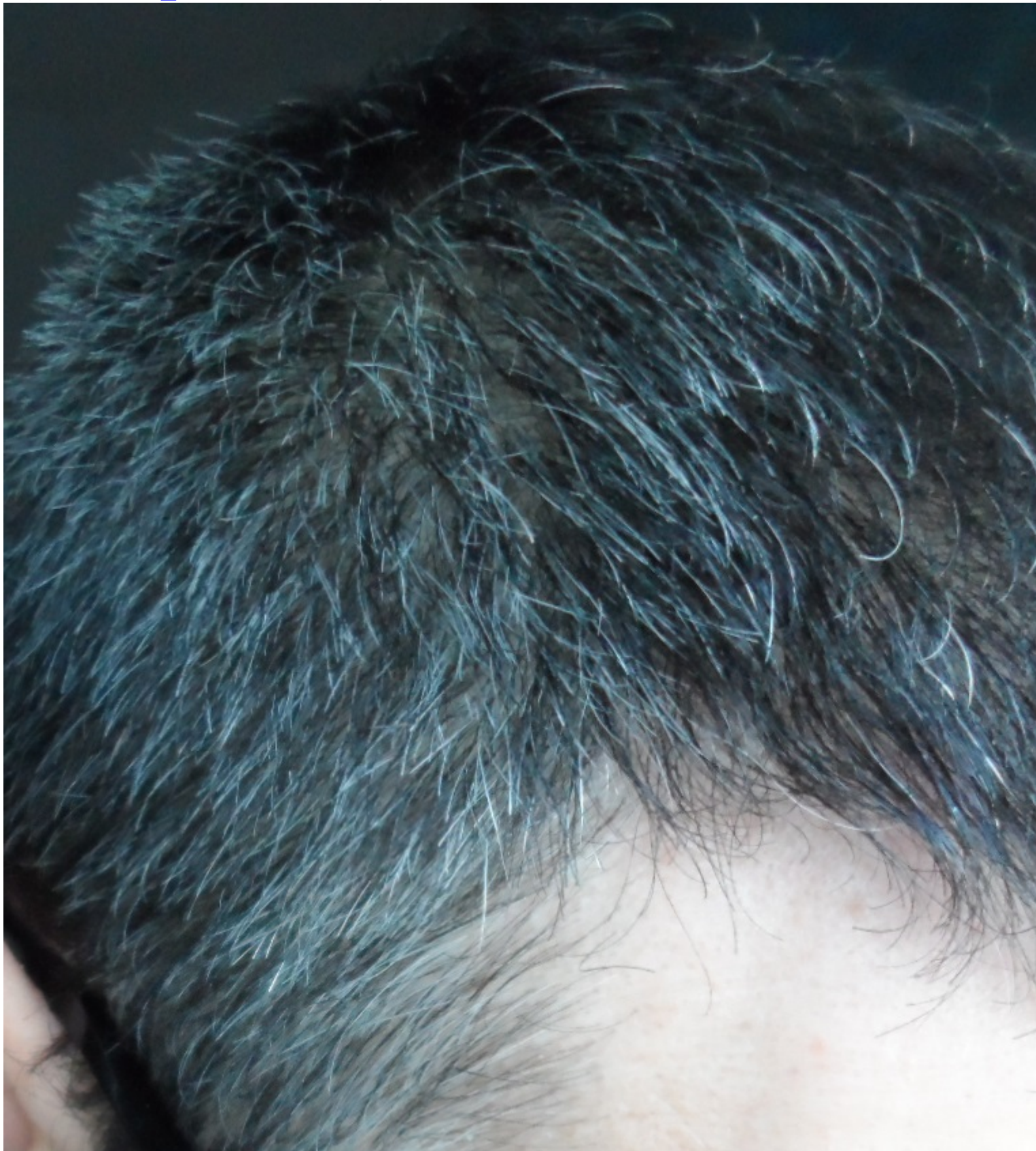1) [8Monate_oben.JPG](#), downloaded 563 times



2) [8Monate_seitlich.JPG](#), downloaded 450 times



3) [8Monate_seitlich2.JPG](#), downloaded 464 times



4) [Vorher_seitlich.jpg](#), downloaded 432 times



Subject: Aw: Prohaiclinic | 25.06.2018 | 2.100 Grafts via FUE
Posted by [Prohairclinic](#) on Fri, 01 Mar 2019 13:47:46 GMT
[View Forum Message](#) <> [Reply to Message](#)

Sieht gut aus!

Ja, es ist definitiv ein Fortschritt zwischen den Monaten 6 bis 8 (trotz der Überzeugung einiger, dass der Nachwuchungsprozess um den Monat 6 endet).

Subject: Aw: Prohaiclinic | 25.06.2018 | 2.100 Grafts via FUE

Posted by [Kyniker](#) on Tue, 26 Mar 2019 12:46:48 GMT

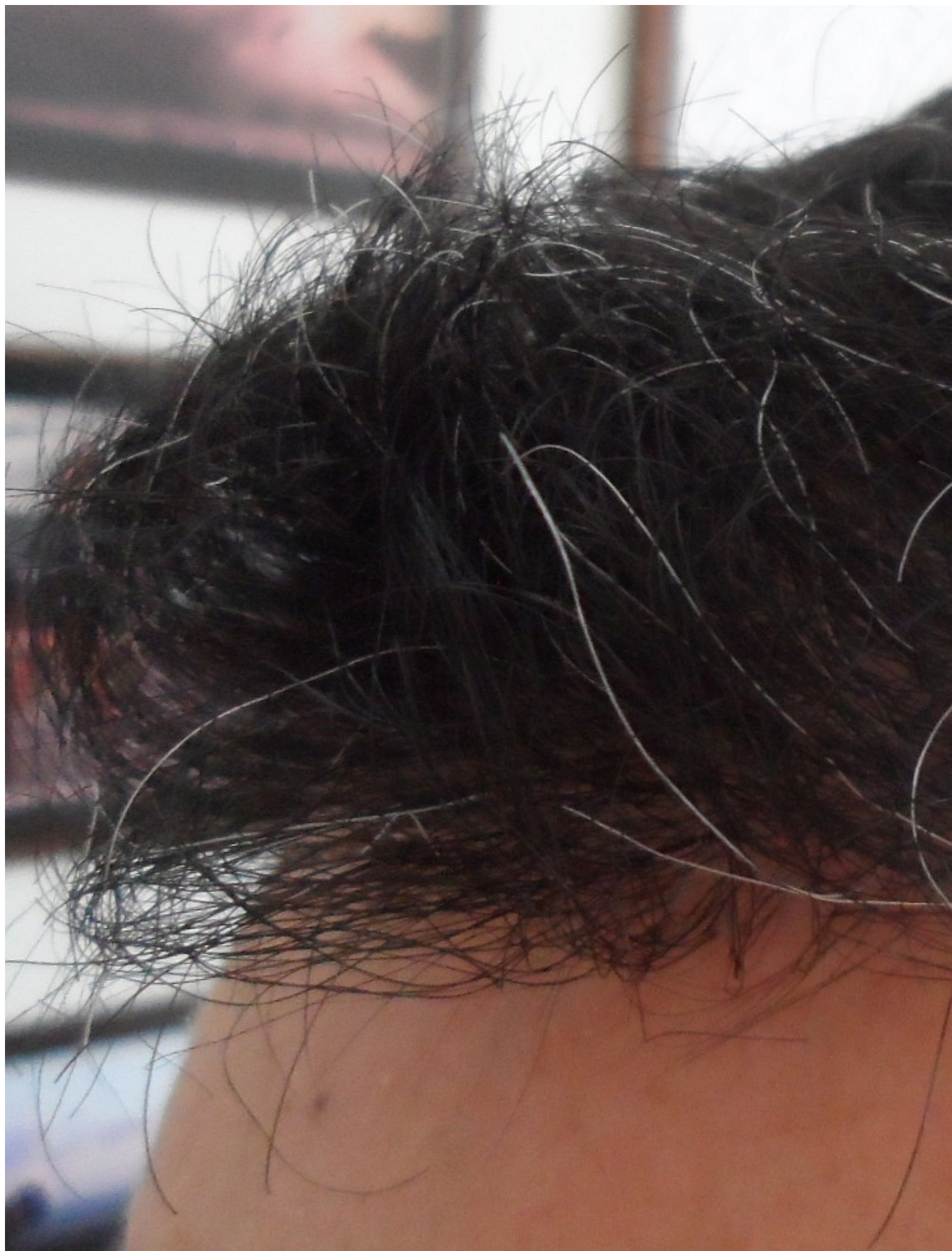[View Forum Message](#) <> [Reply to Message](#)

9 Monate sind vorbei. Habe die Haare weiter wachsen lassen und nur die Seiten getrimmt.

Photos entstanden just im Moment nach der Wäsche und dem Fönen, daher noch etwas wuschig. Wie ist eure Einschätzung?

File Attachments

1) [9Monate_Haarlinie_links.JPG](#), downloaded 501 times



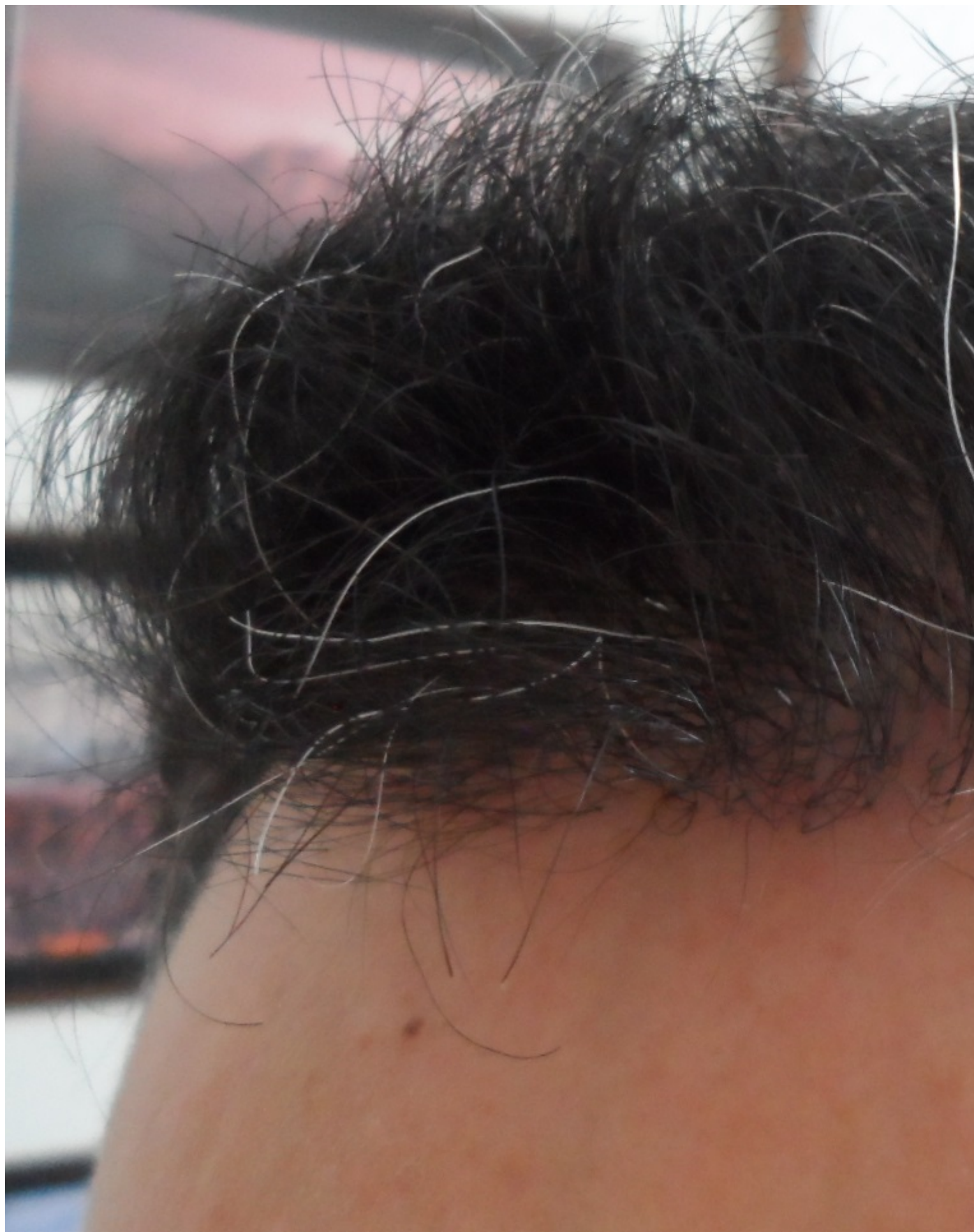2) [9Monate_Haarlinie_rechts.JPG](#), downloaded 421 times



3) [9Monate_Oben.JPG](#), downloaded 450 times



4) [9Monate_vorne.JPG](#), downloaded 482 times



Subject: Aw: Prohaiclinic | 25.06.2018 | 2.100 Grafts via FUE
Posted by [yellowbull](#) on Tue, 26 Mar 2019 14:13:22 GMT
[View Forum Message](#) <> [Reply to Message](#)

Sieht absolut großartig aus.
Die Bilder sind zu groß. Dein Kopf ist überall auf meinem Bildschirm!

Subject: Aw: Prohaiclinic | 25.06.2018 | 2.100 Grafts via FUE
Posted by [Gasthörer](#) on Wed, 27 Mar 2019 15:27:34 GMT
[View Forum Message](#) <> [Reply to Message](#)

Also, ich bin nicht gerne der Spielverderber...

Ich finde das Ergebnis nicht überragend. Die Dichte ist dabei noch nichtmal mein Hauptanliegen. Aber es wirkt so, als wären eine Menge dicke Grafts und auch Multis sehr weit vorne in der Haarlinie. Inklusive der dazugehörigen ungleichen Winkel. Die Dichte ist aus meiner Ansicht eine Kombination aus konservativer Graftzahl und mittelmäßigem Anwuchs (das ist aber eben auch Glückssache bzw. Genetik).

Die Bilder sind eher von überschaubarer Qualität, aber das ist mein Eindruck.
Kein Grund zur Panik und ich will auch bei belgischen Kliniken meine Meinung offen sagen...

Subject: Aw: Prohaiclinic | 25.06.2018 | 2.100 Grafts via FUE
Posted by [Kyniker](#) on Wed, 27 Mar 2019 17:36:48 GMT
[View Forum Message](#) <> [Reply to Message](#)

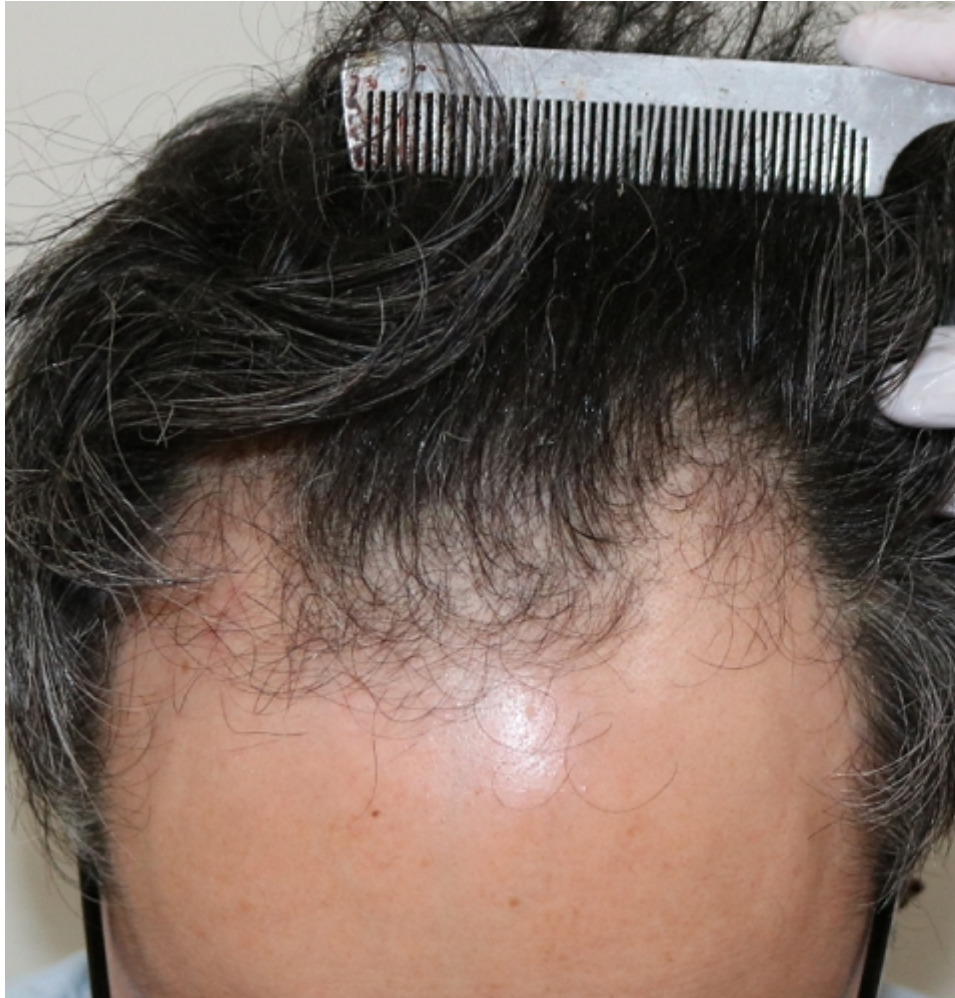Finde zwar ehrlich gesagt auch, dass einige der letzten PHC Ergebnisse hier im Board besser sind (aber auch jüngere Kandidaten): Für den Moment aber immerhin eine deutlichw Verbesserung zum 6. und 7. Monat. Jetzt die Frage, ob deine Kritik wirklich an den von dir genannten Punkten liegt. Es wurde ja gesagt, dass hier nur eine 40er Dichte gesetzt wurde, vor allem mit dem Hintergrund, dass oben mit meinen ü40 Jahren sowieso keine jugendliche Dichte mehr vorherrscht. Das passt also so schon optisch zum Rest und ich habe auch meine Original Haarlinie wieder. Wenn man sich mal die ersten Post OP Bilder anguckt, dann ist die Haarlinie generell nicht dicht gesetzt, wohl auch, weil ich überdurchschnittlich dicke Grafts habe. Woher kommt nun deine Vermutung des mittelmäßigen Anwuchses. Siehst du anfänglich da deutlich mehr als nun gewachsen sind? Mir fehlt da das Auge.

Subject: Aw: Prohaiclinic | 25.06.2018 | 2.100 Grafts via FUE
Posted by [Kyniker](#) on Wed, 27 Mar 2019 19:44:57 GMT
[View Forum Message](#) <> [Reply to Message](#)

Hier noch mal vor der OP und aktuell im Direktvergleich, da kann man imo nicht meckern. In einigen Jahren dann ggf. Zone 2 und 3 je nach Verlauf auffüllen und gut ist es bis zur Rente.

File Attachments

1) [Vorher_Nachher.jpg](#), downloaded 721 times



Subject: Aw: Prohaiclinic | 25.06.2018 | 2.100 Grafts via FUE

Posted by [Gasthörer](#) on Wed, 27 Mar 2019 21:10:21 GMT

[View Forum Message](#) <> [Reply to Message](#)

Alles ist eine Frage der persönlichen Erwartung. Das wichtigste ist, dass du zufrieden bist.

Für mich sind die Kriterien nach Wichtigkeit:

1. Natürlichkeit und dann erst
2. Dichte

Bei deinem Haartyp (Dickes welliges Haar) und Alter (sorry) ist Punkt 2 noch unwichtiger IMO. Und bei 1. (Den Punkt den die Klinik am besten beeinflussen kann) ist das Ergebnis aus meiner Sicht nicht gut.

Ich persönlich wäre damit nicht zufrieden.

Ob die Dichte jetzt an der Graftzahl/cm² die gesetzt wurde liegt oder auch am Anwuchs, lässt sich schwer sagen.

Daher vermute (!) ich eine Mischung aus beidem. Ist aber eh ein sekundäres Problem aus meiner Sicht.

Ein schlechterer Anwuchs der feineren Haare in der Front, würde aber die dickeren Grafts in der Haarlinie zumindest teilweise erklären.

Es scheint sich ja auch noch was zu tun: Vielleicht kommt wirklich noch was und die Diskussion wird hinfällig.

Subject: Aw: Prohaiclinic | 25.06.2018 | 2.100 Grafts via FUE

Posted by [Kyniker](#) on Thu, 28 Mar 2019 06:26:40 GMT

[View Forum Message](#) <> [Reply to Message](#)

OK, danke für deine Einschätzung. Die Sache mit der Zufriedenheit unterliegt natürlich einer zeitlichen Komponente. Man will ja immer erst mal die Dinge, die man am meisten vermisst, wieder neue Haare. Hat man sich erst mal daran gewöhnt, kann es gut sein, dass man dann fehlende Feinheiten bemerkt. Interessant aber die Sache mit den feinen Haaren. Wäre es nicht seltsam, wenn ausgerechnet die meisten feinen Haare nicht angewachsen wären? Dann noch mal zur Wuchsrichtung. Du schriebs, dass da Haare in der falschen Wuchsrichtung sind. Auch dafür habe ich kein Auge. Liegt es nur am Durcheinander nach dem Waschen oder kannst du mal da genauer werden wo?

Subject: Aw: Prohaiclinic | 25.06.2018 | 2.100 Grafts via FUE

Posted by [Gasthörer](#) on Thu, 28 Mar 2019 09:51:05 GMT

[View Forum Message](#) <> [Reply to Message](#)

Die feineren Haare haben typischerweise auch die empfindlicheren Grafts.
Daher wäre das kein "Zufall".

Die Wuchsrichtung wird durch den Winkel der Slits und der Krümmung der Haare definiert.
1er Grafts lassen sich genau "positionieren". Multis nicht, weil die Krümmung unterschiedlich.

Subject: Aw: Prohaiclinic | 25.06.2018 | 2.100 Grafts via FUE

Posted by [Kyniker](#) on Thu, 28 Mar 2019 17:15:22 GMT

[View Forum Message](#) <> [Reply to Message](#)

Ok, was tun? Touch Up?

Subject: Aw: Prohaiclinic | 25.06.2018 | 2.100 Grafts via FUE
Posted by [Gasthörer](#) on Thu, 28 Mar 2019 18:06:51 GMT
[View Forum Message](#) <> [Reply to Message](#)

1. Warten und schauen ob noch was (positives) passiert
2. Schauen ob es dich stört. Wenn du die Haare nicht zurück kämmst (Slick Back etc.), dann wäre es ja halb so wild
3. Touch-up falls es dich doch stört. Ob du zu gleichen oder einer anderen Klinik gehst ist eine Frage der Prioritäten

Subject: Aw: Prohaiclinic | 25.06.2018 | 2.100 Grafts via FUE
Posted by [Kyniker](#) on Fri, 29 Mar 2019 17:07:18 GMT
[View Forum Message](#) <> [Reply to Message](#)

Jetzt noch mal wegen den feinen Haaren. Kannst du da erkennen, ob davon überhaupt welche beim ersten Post OP Bild verpflanzt wurden. Wenn ich das nun so von dir hören, dann dürften ja kaum von diesen Haaren angewachsen sein, weil zu empfindlich etc. Wurden die überhaupt gesetzt oder hat man nur die Dicken genommen?

Subject: Aw: Prohaiclinic | 25.06.2018 | 2.100 Grafts via FUE
Posted by [Kyniker](#) on Mon, 23 Oct 2023 15:58:08 GMT
[View Forum Message](#) <> [Reply to Message](#)

Servus Leute,

ich melde mich mal wieder nach ein paar Jahren Ruhe. Es sind jetzt rund 5,5 Jahre seit meiner HT vergangen und ich frage mich, wie das bei Euch nach dem Zeitfenster mit dem Haarzyklus war. Wenn man bedenkt, dass nach der HT alle Crafts fast gleichzeitig in die Ruhephase / Ausfallphase gingen und dann wieder wuchsen, frage ich mich, ob das nach einem Zeitraum X wieder passiert. Theoretisch müssten die Crafts ja nun alle fast zur selben Zeit den Haarzyklus durchlaufen und ausfallen. Wie sind eure Erfahrungen?

Subject: Aw: Prohaiclinic | 25.06.2018 | 2.100 Grafts via FUE
Posted by [rgv250blau](#) on Mon, 23 Oct 2023 20:32:54 GMT
[View Forum Message](#) <> [Reply to Message](#)

Kyniker schrieb am Mo, 23 Oktober 2023 17:58Servus Leute,

ich melde mich mal wieder nach ein paar Jahren Ruhe. Es sind jetzt rund 5,5 Jahre seit meiner HT vergangen und ich frage mich, wie das bei Euch nach dem Zeitfenster mit dem Haarzyklus war. Wenn man bedenkt, dass nach der HT alle Crafts fast gleichzeitig in die Ruhephase /

Ausfallphase gingen und dann wieder wuchsen, frage ich mich, ob das nach einem Zeitraum X wieder passiert. Theoretisch müssten die Crafts ja nun alle fast zur selben Zeit den Haarzyklus durchlaufen und ausfallen. Wie sind eure Erfahrungen?

Nein, die Haare gehen in ihren Urzyklus zurück. Das bedeutet sie sind alle nicht mehr synchronisiert. Es gibt Studien dazu, deshalb ist nach 2,5 Jahren der Status meist etwas schlechter als im Jahr der HT.

Subject: Aw: Prohaiclinic | 25.06.2018 | 2.100 Grafts via FUE

Posted by [Kyniker](#) on Tue, 24 Oct 2023 03:07:21 GMT

[View Forum Message](#) <> [Reply to Message](#)

Vielen Dank für die Info.
