

Hallo zusammen,

die vielen Erfahrungsberichte hier im Forum haben mir bei der Entscheidungsfindung sehr geholfen.

Aus diesem Grund möchte auch ich auch für andere meine OP und den Verlauf hier dokumentieren.

Meine HA schreitet nur langsam voran, die GHEs und allgemein der Oberkopf werden mit der Zeit ausgeprägter und dünner. Da ich auf Medis verzichte ist ein Nachlegen unumgänglich.

Mein Ziel war es mit der ersten HT wieder eine "richtige" konservative Haarlinie zu bekommen, die Front etwas zu verdichten aber den Donor für weitere OPs zu schonen.

Es wurde mir deshalb nur 2100 Transplantate entnommen und eine relativ geringe Dichte gesetzt. Die Haarlinie als solche etwas dichter und dann nach innen abfallend. (Könnt ihr an den Bilder sehen) Genaue Dichte habe ich nicht erfragt. Vertraue da einfach dem Team..Erfahrungswerte eben auch in Hinsicht auf zukünftige Planungen.

Die OP wurde bei mir mit 31 Jahren durchgeführt.

Ablauf:

Wie in alten Threads beschrieben, Anreise am Tag zuvor.

Am OP Tag: morgens Planung der Haarlinie, Besprechung der Ziele mit dem Operateur, Rasur, Anästhesie,

die Entnahme wurde auf jeden Fall maschinell unterstützt mit einem Gerät (das hat mich auf jeden Fall gewundert, weil ich mir unter manuell ein Herausdrehen allein mit der Hand vorgestellt habe. Es war aber auf Nachfrage kein Mikromotor sonder ein "Gerät was die menschlichen Bewegungen" nachahmt...was immer das bedeuten mag) ansonsten alles wie gehabt.. Einsetzen usw..

In der ersten Nacht war es mit dem Schlafen aufgrund von leichten Schmerzen schwierig.

Aber an den nächsten Tagen gab es außer die absteigenden Schwellungen keine Probleme mehr.

Ergebnis:

Ich bin wirklich super zufrieden bis jetzt. Alleine dadurch, dass man die Haare nun wieder nach hinten stylen kann und nicht nach vorne "legen" muss macht es viel mehr her.

Auf den Bildern sieht es aber irgendwie etwas...schlechter aus als gefühlt vorm Spiegel:)

Mehr Dichte ist immer besser, aber da der HA weiter geht, wollten wir darauf achten, dass zumindest später die Option besteht den restlichen Kopf auch in geringer Dichte zu transplantieren.

Mir ist leider aufgefallen, dass die eine Seite einige Multis in der Haarlinie vorweist, was nicht ganz so natürlich aussieht wie die andere Seite. Zum Glück passt das mit meinem gewohnten Scheitel ganz gut.. Man merkt wirklich dass 2 verschiedene Behandler die Grafts einsetzen.

Ich komme jetzt in den 5 Monat. Mal schauen ob und wie viel sich noch tut. Am Haardurchmesser sollte sich noch was ändern und wenn ich Glück habe gibt es vlt vereinzelt noch Neuwachstum.

PS:

Wenn später alle Stricke reißen, gibt es im Alter einen Kurzhaarschnitt mit Kopftattoo.
Kurzhaarschnitt steht mir anscheinend nämlich auch:)

Wenn ihr Fragen habt, fragt gerne. Versuche dann oben zu editieren oder antworte direkt.

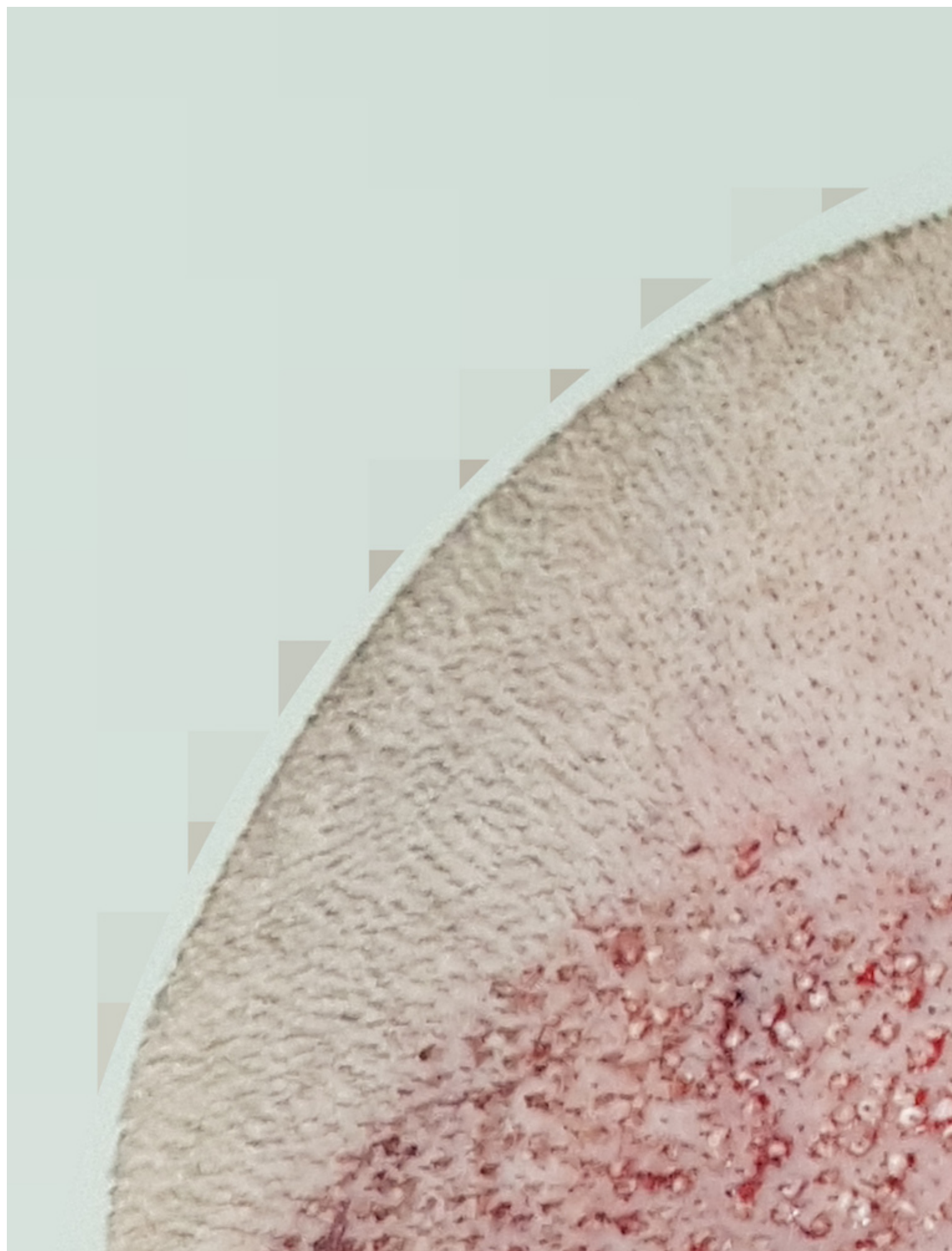
Viele Grüße

File Attachments

1) [OP_Hinten.jpg](#), downloaded 563 times



2) [OP_Oben.jpg](#), downloaded 588 times



3) [Vorher_Hinten.jpg](#), downloaded 476 times



4) [Vorher_Oben.jpg](#), downloaded 647 times



5) [Vorher_Vorne_Rasur.jpg](#), downloaded 535 times

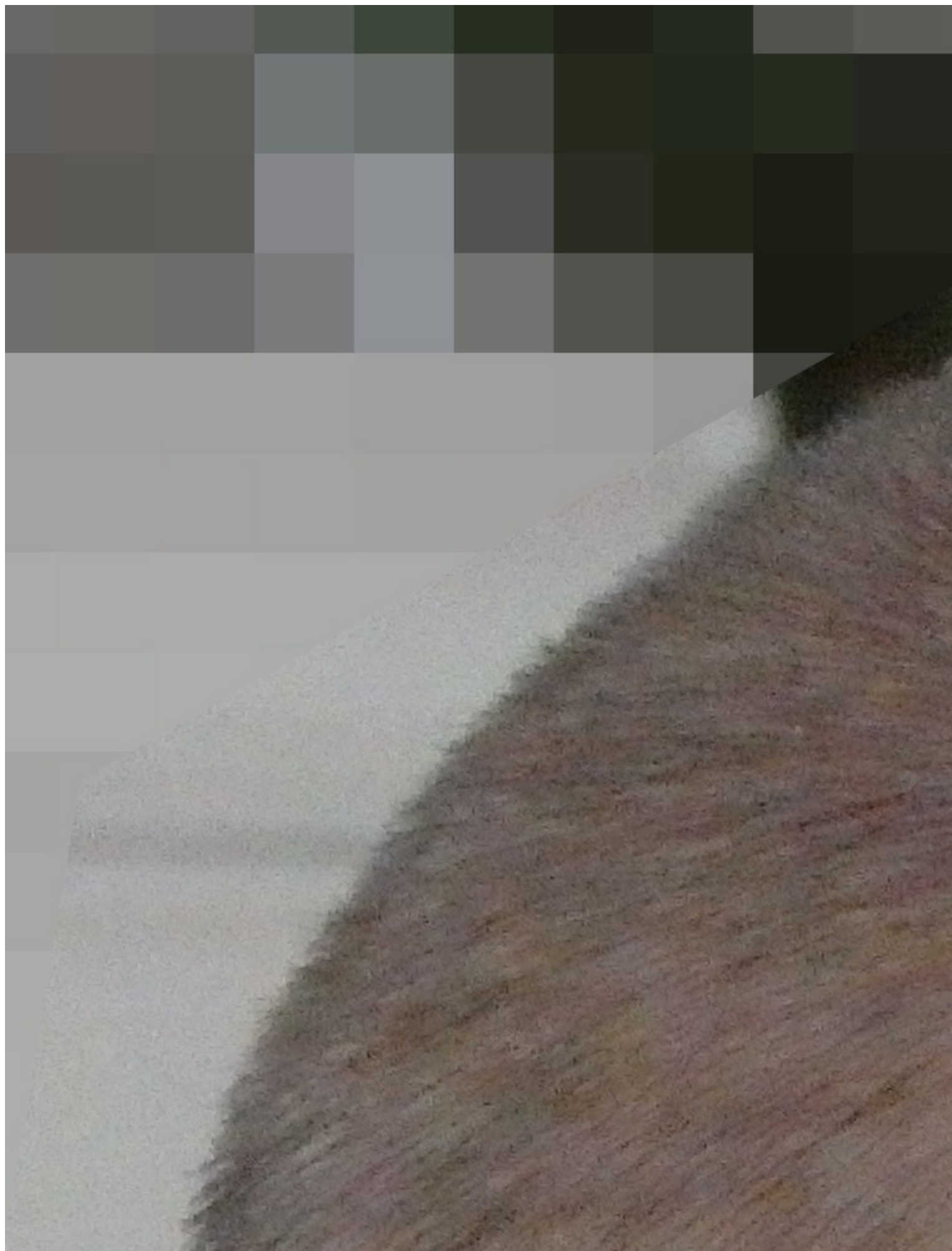

Subject: Aw: Prohairclinic | Juli 2018 | 2.100 Grafts
Posted by [elevator](#) on Mon, 10 Dec 2018 21:54:06 GMT
[View Forum Message](#) <> [Reply to Message](#)

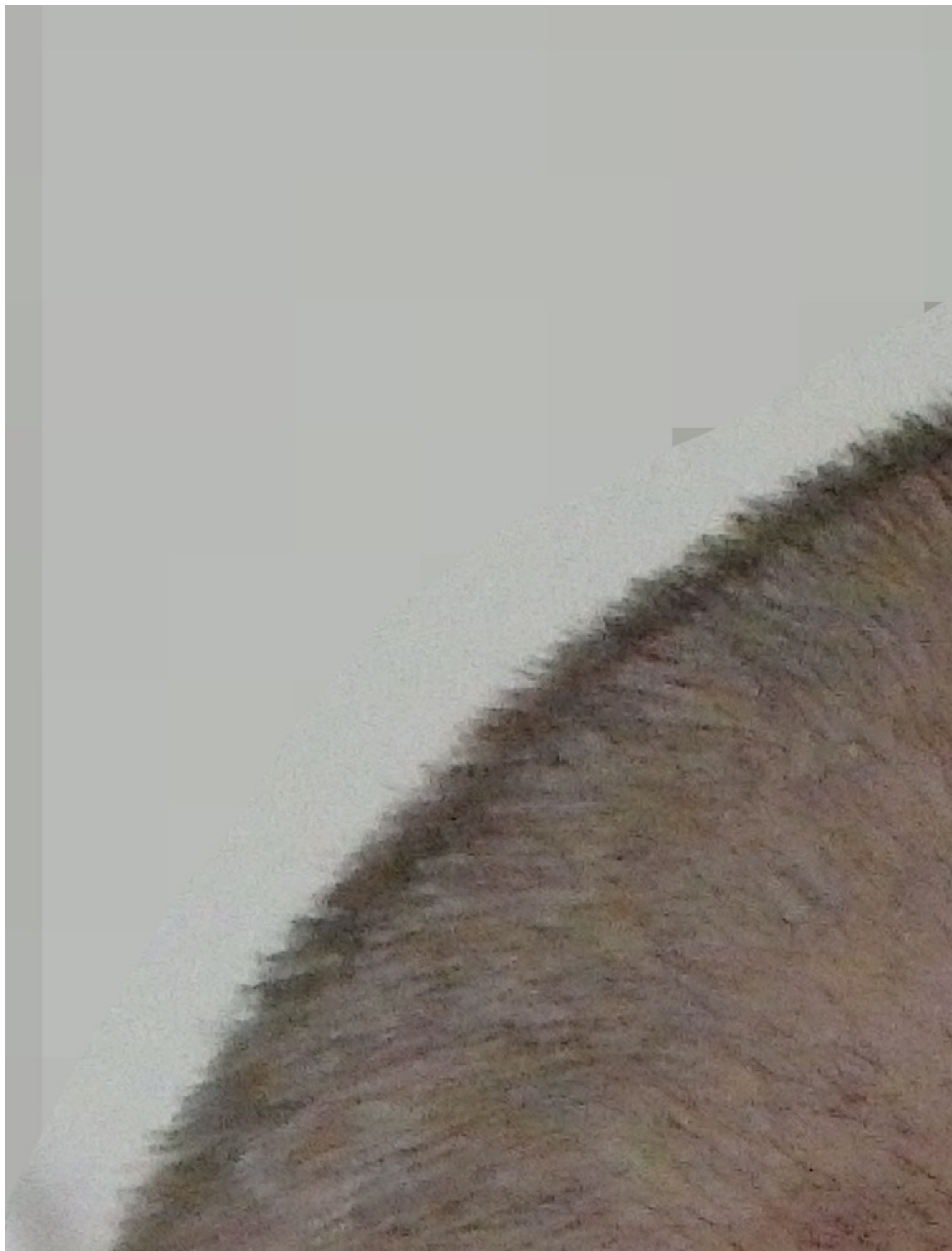Woche 2 und 4

File Attachments

1) [2W_Hinten.jpg](#), downloaded 351 times



2) [2W_Oben.jpg](#), downloaded 419 times



3) [4W_Hinten.jpg](#), downloaded 315 times



4) [4W_Oben.jpg](#), downloaded 393 times



Subject: Aw: Prohairclinic | Juli 2018 | 2.100 Grafts
Posted by [elevator](#) on Mon, 10 Dec 2018 21:58:14 GMT
[View Forum Message](#) <> [Reply to Message](#)

Woche 21 / Anfang Monat 5

File Attachments

1) [21W_hinten.jpg](#), downloaded 426 times



2) [21W_links.jpg](#), downloaded 341 times



3) [21W_oben.jpg](#), downloaded 458 times



4) [21W_rechts.jpg](#), downloaded 336 times



5) [21W_Vorne.jpg](#), downloaded 485 times



Subject: Aw: Prohairclinic | Juli 2018 | 2.100 Grafts
Posted by [Hairless29](#) on Tue, 11 Dec 2018 03:30:40 GMT
[View Forum Message](#) <> [Reply to Message](#)

Das mit der Maschine klingt merkwürdig :d

Subject: Aw: Prohairclinic | Juli 2018 | 2.100 Grafts
Posted by [Werwolf](#) on Mon, 24 Dec 2018 21:58:42 GMT
[View Forum Message](#) <> [Reply to Message](#)

Nach wieviel Tagen bist Du wieder arbeiten etc. gegangen?

Subject: Aw: Prohairclinic | Juli 2018 | 2.100 Grafts
Posted by [elevator](#) on Thu, 27 Dec 2018 17:26:09 GMT
[View Forum Message](#) <> [Reply to Message](#)

Hatte 2 Wochen Urlaub.

Danach kannst du es als Kurzhaarschnitt verkaufen.

Es ist ja ein ambulanter Eingriff d.h. du kannst direkt danach wieder mit allem wie gewohnt weiter machen (Sport noch mit warten).

Aber schau mal hier im Archiv/Suchfunktion nach Post OP Verhalten. Das ist bei PHC in der Hinsicht nicht anders als bei der Konkurrenz.

Subject: Aw: Prohairclinic | Juli 2018 | 2.100 Grafts
Posted by [Werwolf](#) on Thu, 27 Dec 2018 17:57:50 GMT
[View Forum Message](#) <> [Reply to Message](#)

Kannst Du nochmal genauer auf die "Maschine" näher eingehen?
Welche Dichte wurde bei Dir gesetzt?

Subject: Aw: Prohairclinic | Juli 2018 | 2.100 Grafts
Posted by [GainSane](#) on Thu, 27 Dec 2018 19:05:50 GMT
[View Forum Message](#) <> [Reply to Message](#)

Vorne ganz ok.

Aber der Donor wurde ordentlich in Mitleidenschaft gezogen oder?

Subject: Aw: Prohairclinic | Juli 2018 | 2.100 Grafts
Posted by [elevator](#) on Mon, 07 Jan 2019 11:15:50 GMT
[View Forum Message](#) <> [Reply to Message](#)

Werwolf schrieb am Thu, 27 December 2018 18:57 Kannst Du nochmal genauer auf die "Maschine" näher eingehen?

Welche Dichte wurde bei Dir gesetzt?

Ich kann dir zu beiden Punkten leider nicht mehr sagen wie bereits geschrieben. Kenne mich mit der Entnahmeprozedur nicht wirklich gut aus. Aber ein anderer Haarchirurg, den ich ein wenig später aufgesucht hatte (Frage zu einer Lücke im Bart :d), sagte mir auch, es gebe da eine ganze Bandbreite an maschinellen Unterstützungen und nicht nur den klassischen Micromotor.

SayajinGain schrieb am Thu, 27 December 2018 20:05 Vorne ganz ok.

Aber der Donor wurde ordentlich in Mitleidenschaft gezogen oder?

Auf dem Foto sieht es echt etwas ungünstig aus. Haare sind dort kurz nach dem Frisörbesuch auf ca. 8mm runter. Man sollte bei feinem Haar ja auch nicht so kurz schneiden. Versuche mal beim nächsten Update ein..neutrales Bild zu machen:)

Was mich ein wenig wundert ist, dass im Entnahme Bereich die Mitte anders aussieht als das obere und untere Drittel, obwohl gleichmäßig entnommen wurde. Vlt. ein Shockloss.

Andere Theorie die ich hatte: Die beiden Clips hinten von meiner Trucker Cap haben den mittleren Bereich im Sommer vor Sonne geschützt. Der Bereich passt 1:1 überein. Naja..wer weiß.

Subject: Aw: Prohairclinic | Juli 2018 | 2.100 Grafts
Posted by [Gasthörer](#) on Mon, 07 Jan 2019 13:26:05 GMT
[View Forum Message](#) <> [Reply to Message](#)

Eventuell ist die "Maschine", das WAW System von Devroye:

<https://www.youtube.com/watch?v=NdwIWM9mxv4>

Hier wird eine oszillierende Bewegung genutzt, keine rotierende, die die Grafts stark schädigen kann.

Dazu eine "Trompetenförmiger" Punch.

Subject: Aw: Prohairclinic | Juli 2018 | 2.100 Grafts
Posted by [joolli](#) on Tue, 08 Jan 2019 13:09:33 GMT
[View Forum Message](#) <> [Reply to Message](#)

Der Donor sieht direkt nach der OP garnicht soo schlecht aus, was die Verteilung angeht, allerdings ist die Frage wie Dicht deine Donor Reserven waren

Ich finde die Front halt recht undicht und sehe einige Multiple Grafts

Aber ich würde definitiv noch paar Monate warten um das Ergebnis beurteilen zu können
(sowohl Donor als auch Empfang)

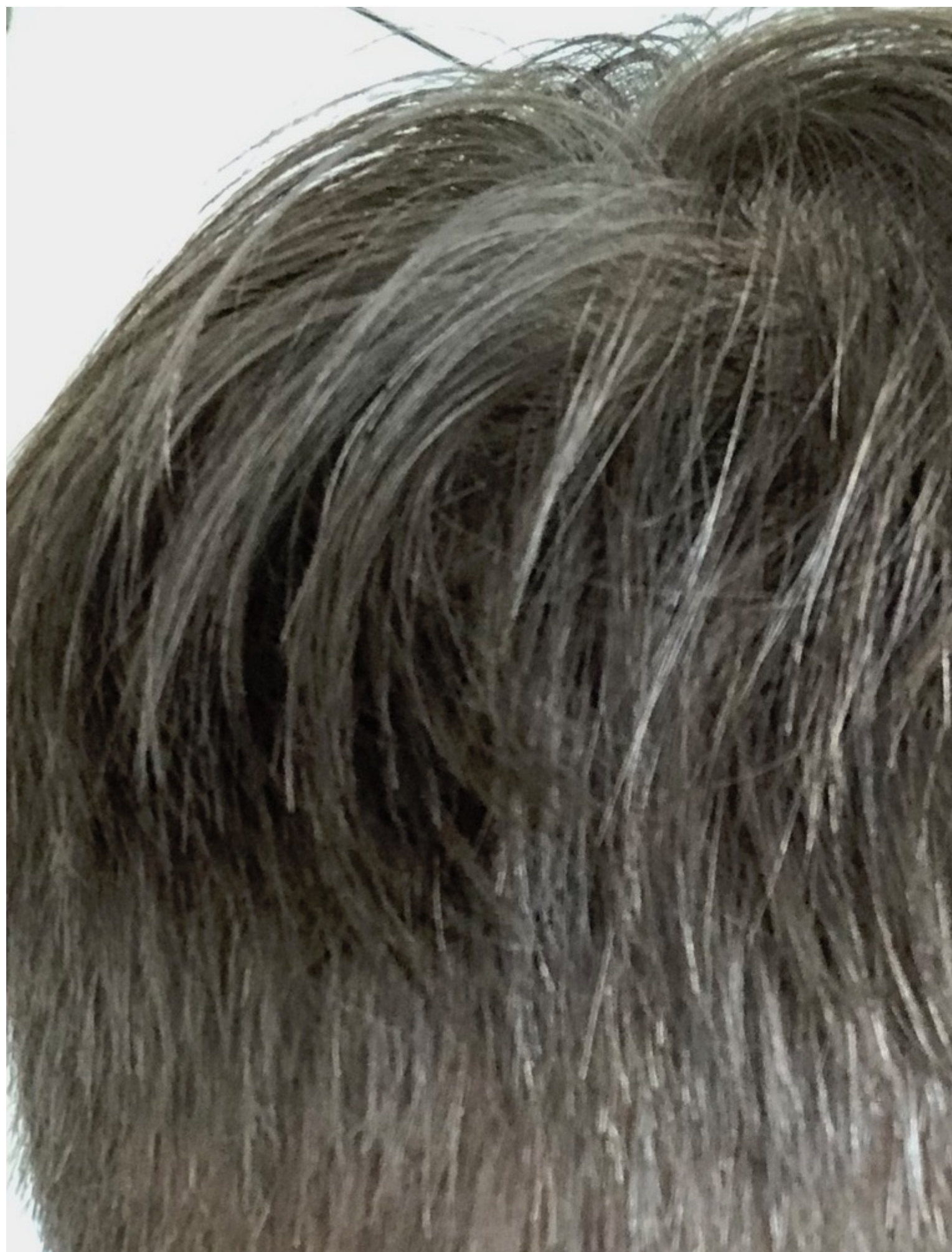Subject: Aw: Prohairclinic | Juli 2018 | 2.100 Grafts
Posted by [elevator](#) on Mon, 04 Mar 2019 13:15:00 GMT
[View Forum Message](#) <> [Reply to Message](#)

Update nach 7 Monaten / 33 Wochen:

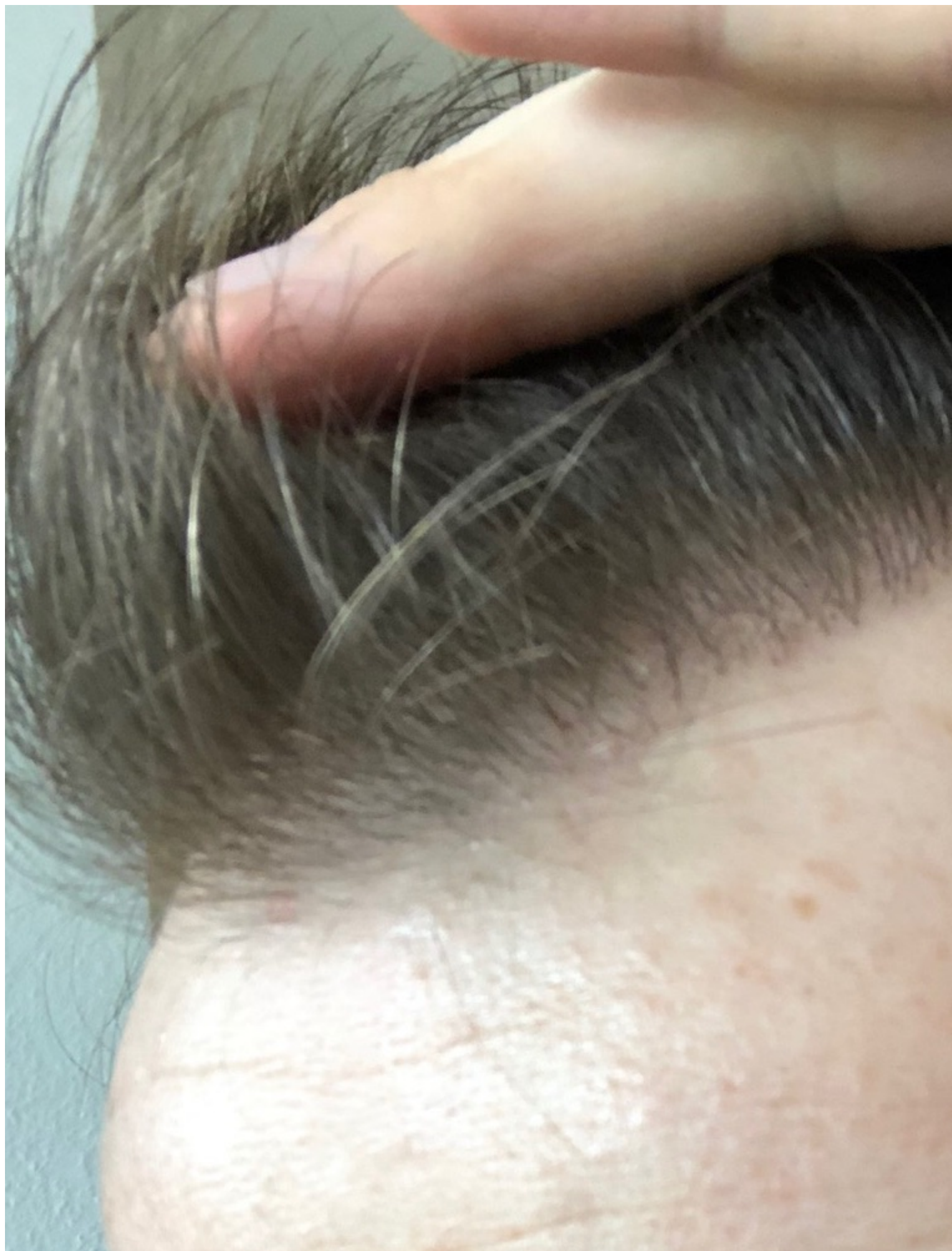Ich bin immer noch sehr zufrieden. Man gewöhnt sich unglaublich schnell daran. Wenn man aus der Nähe schaut, sieht man, dass es nicht super dicht ist. Aber damit kann ich (aufgrund der oben geschildererten Umstände) total leben.

File Attachments

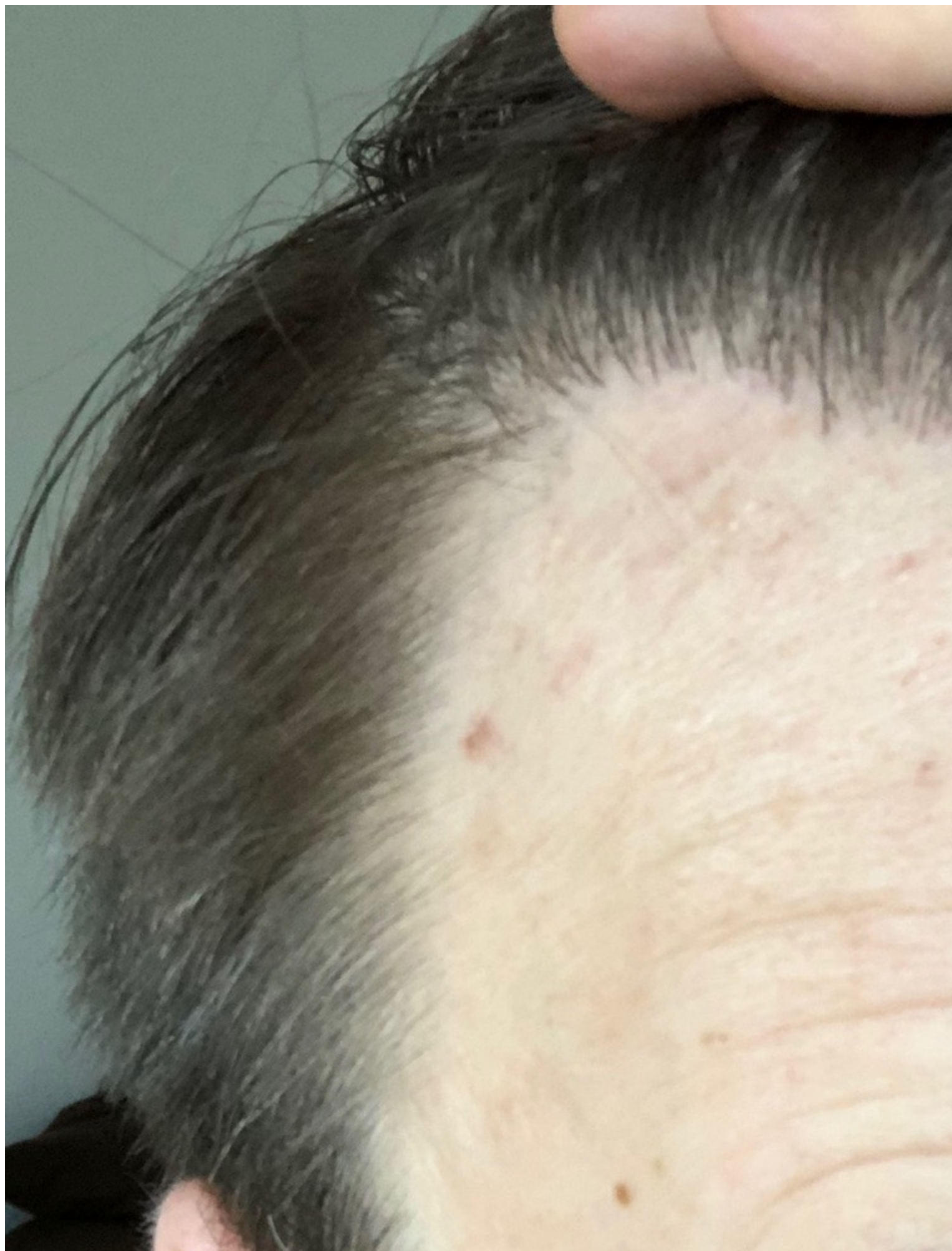1) [Hinten.jpg](#), downloaded 1111 times



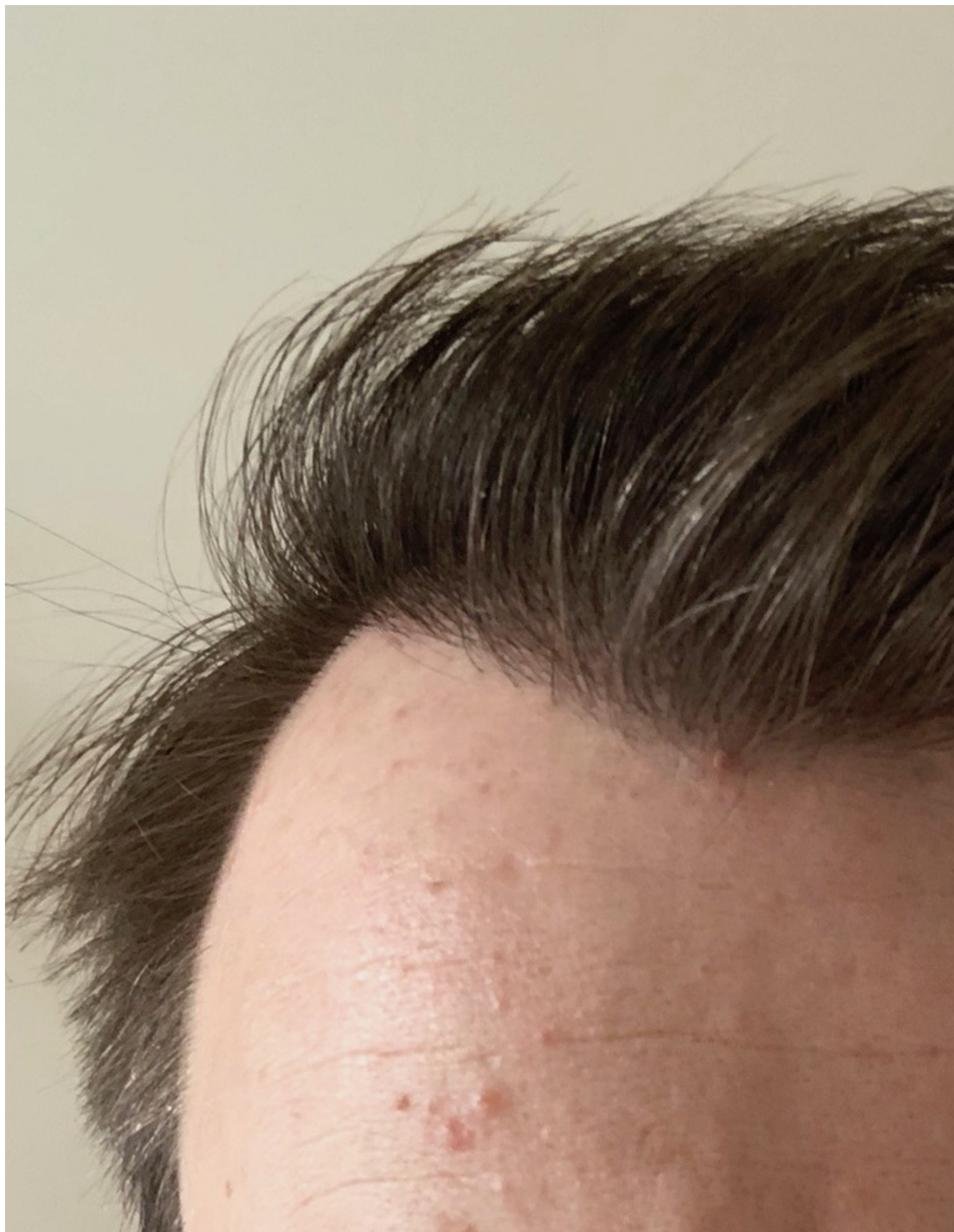2) [GHE li.jpg](#), downloaded 1125 times



3) [GHE re.jpg](#), downloaded 1129 times



4) [Front.jpg](#), downloaded 1163 times



Subject: Aw: Prohairclinic | Juli 2018 | 2.100 Grafts
Posted by [yellowbull](#) on Thu, 14 Mar 2019 12:19:21 GMT
[View Forum Message](#) <> [Reply to Message](#)

Sieht sehr natürlich aus.
Hervorragender Fortschritt.
