

---

Subject: Prohairclinic : 2000 grafts schnell angewachsen und 2000 kommen noch  
Posted by [Prohairclinic](#) on Fri, 15 Mar 2019 13:47:56 GMT

[View Forum Message](#) <> [Reply to Message](#)

---

Dieser Kunde kam im September 2018 zu seiner ersten Behandlung zu uns, 2000 Grafts.

Wir haben 2000 Transplantate verwendet, um die Ausdünnungsbereiche auf diesem Kopf zu verbessern.

Heute nach etwa 6 Monaten kam er zu uns, um zu prüfen, ob wir auch den Tonsur bereich transplantieren können.

Er wird im Juli 2019 behandelt, um den Tonsur bereich abzudecken (erneut 2000 Transplantate).

Wenn Ihnen diese Inhalte gefallen oder unsere Ergebnisse Ihnen gefallen, hinterlassen Sie bitte einen Kommentar.

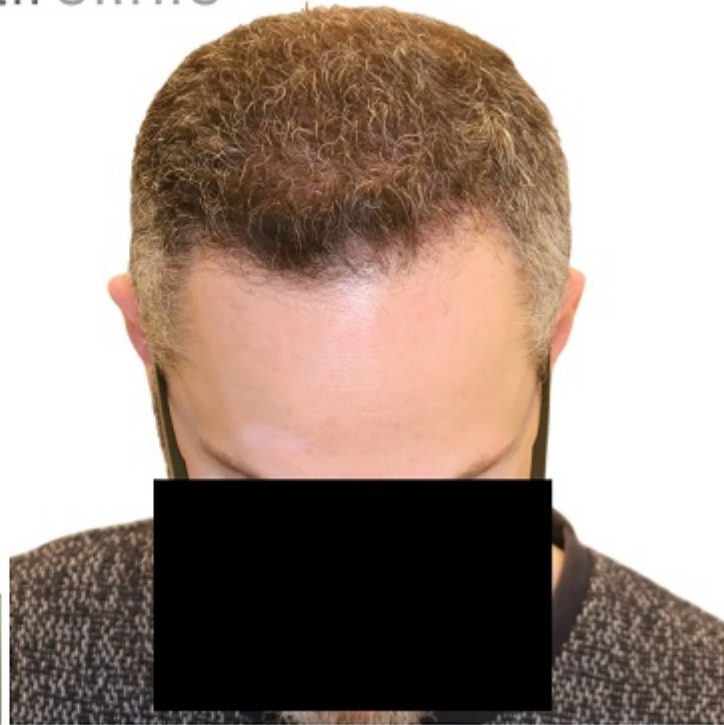
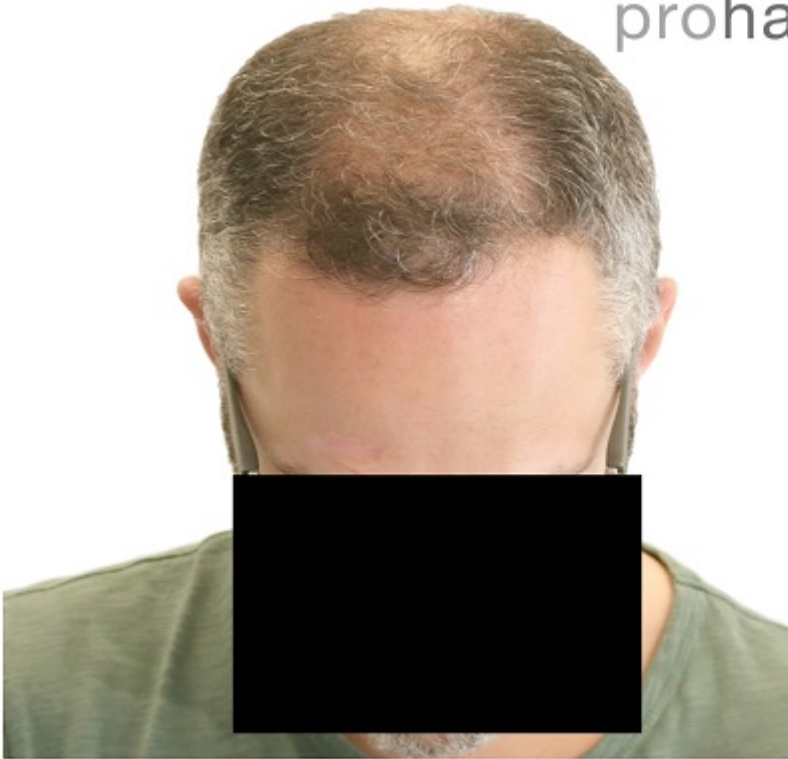Tonsur wurde noch nicht behandelt

---

### File Attachments

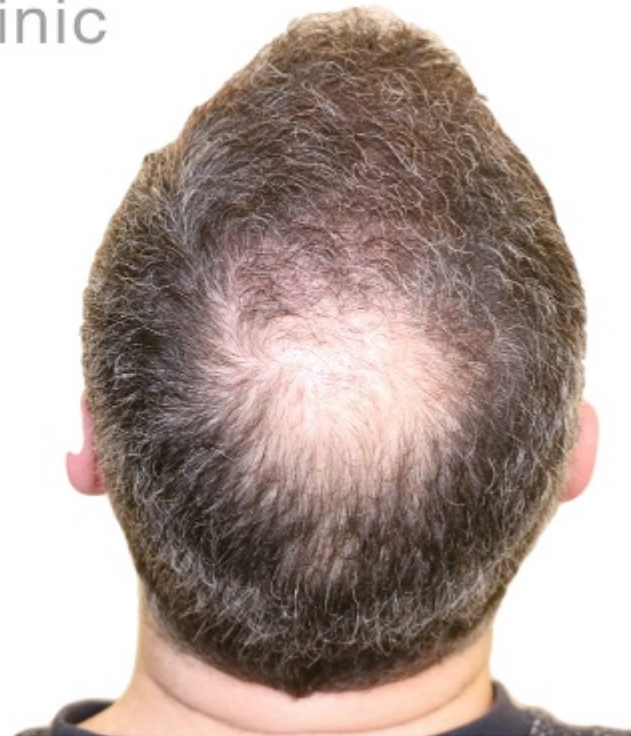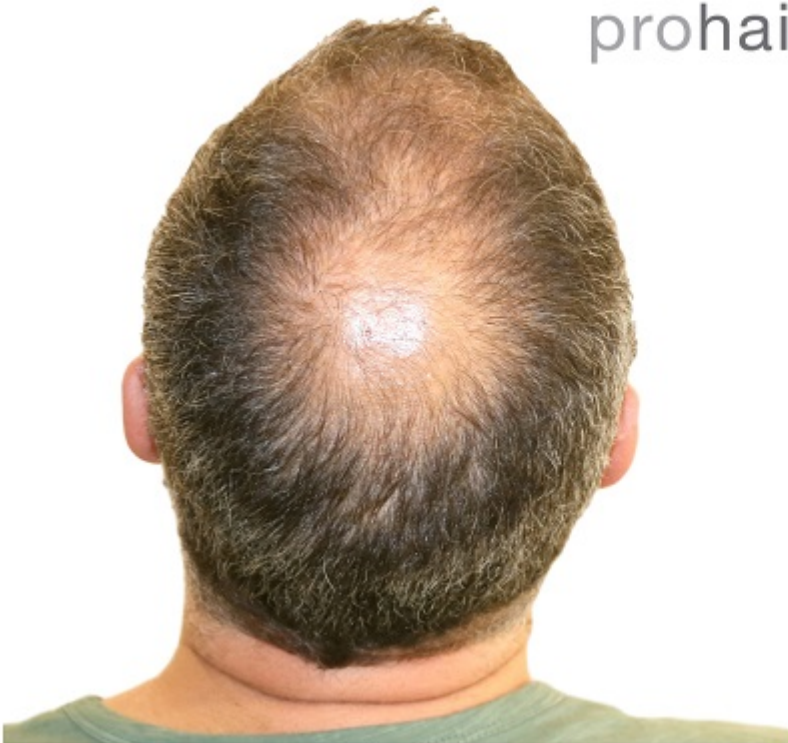1) [Benjamin vooraan na 6 maanden - kopie.jpg](#), downloaded 982 times

prohairclinic



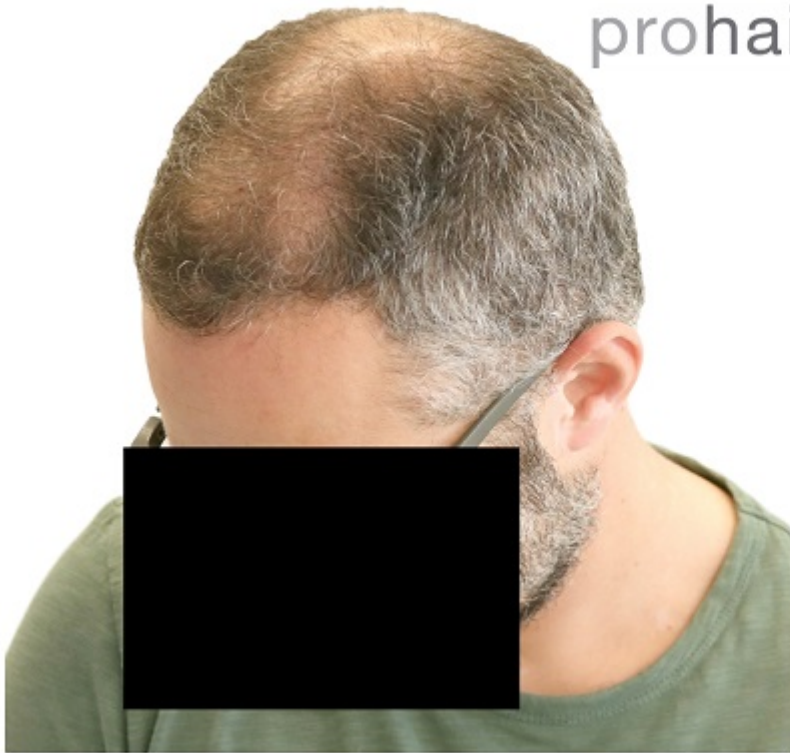2) [Benjamin kruin nog niet behandeld - kopie.jpg](#), downloaded 1029 times

prohairclinic



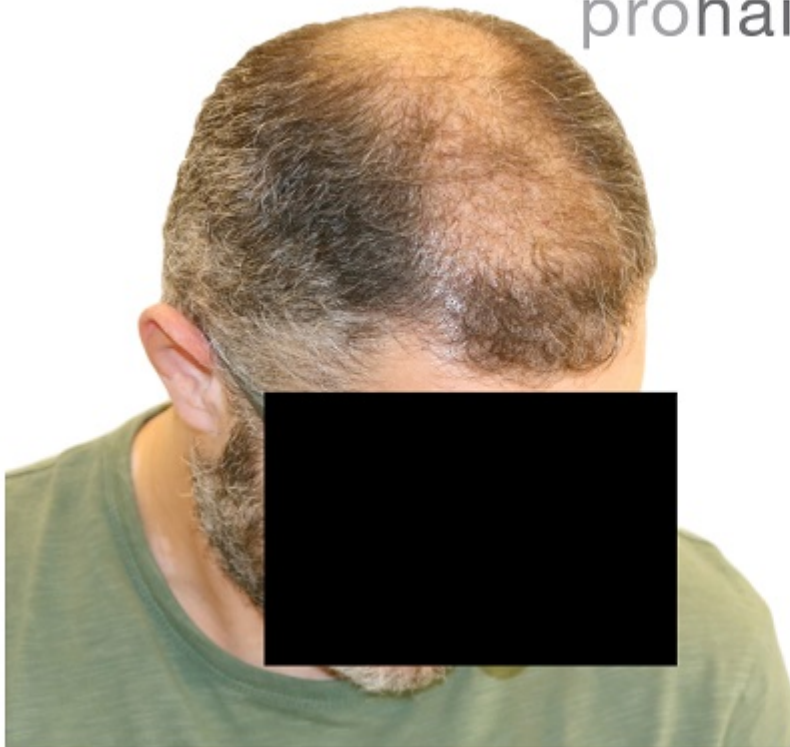
3) [Benjamin rechts - kopie.jpg](#), downloaded 1100 times

prohairclinic

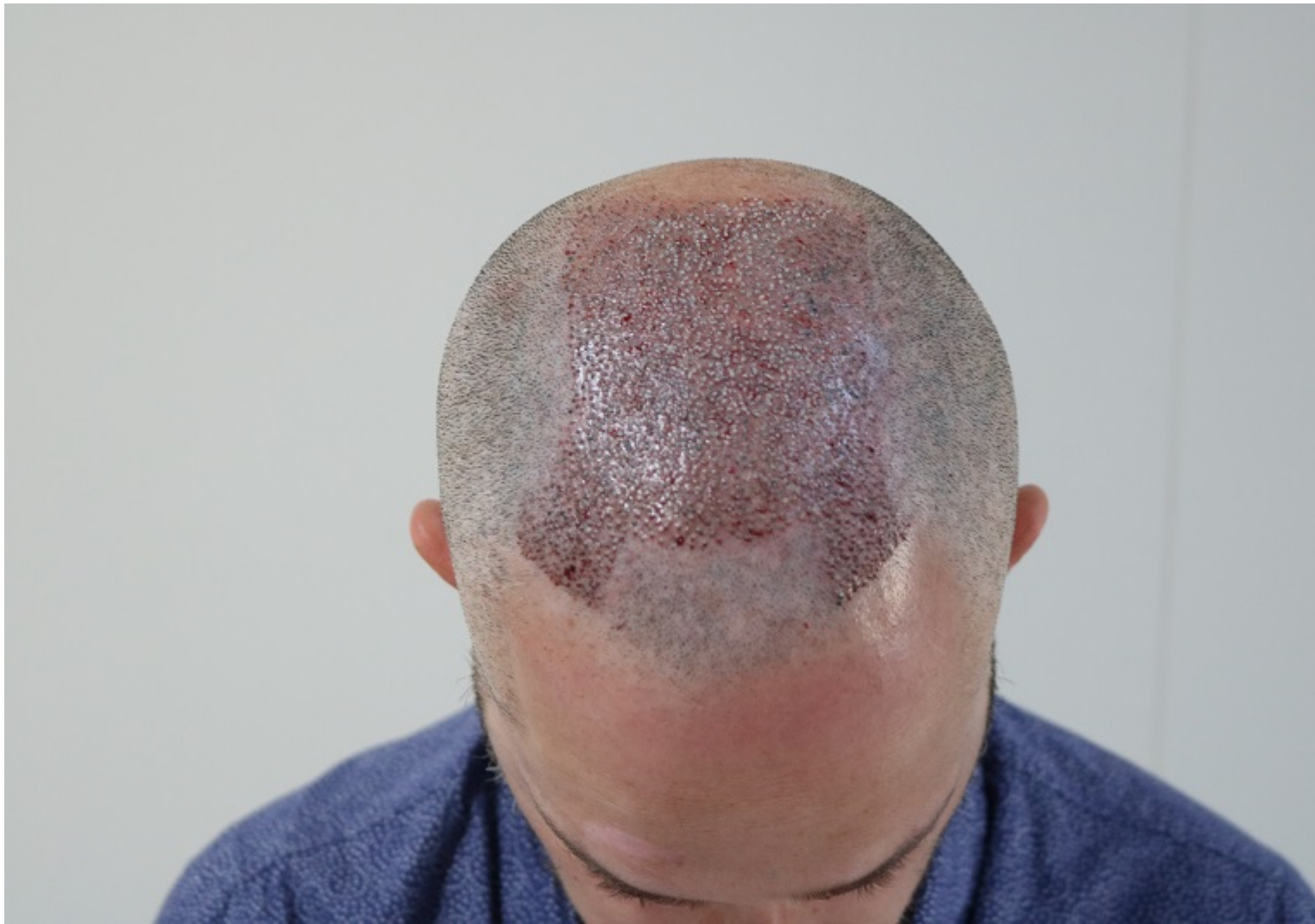

4) [Benjamin rechts na 6 maanden - kopie.jpg](#), downloaded 1038 times

prohairclinic



5) [IMG\\_9422 - kopie.JPG](#), downloaded 1068 times



---

Subject: Aw: Prohairclinic : 2000 grafts schnell angewachsen und 2000 kommen noch

Posted by [Prohairclinic](#) on Fri, 15 Mar 2019 13:53:48 GMT

[View Forum Message](#) <> [Reply to Message](#)

---

Auch noch interessant für manche:

Graft count :

1 : 282

2 : 1451

3 : 213

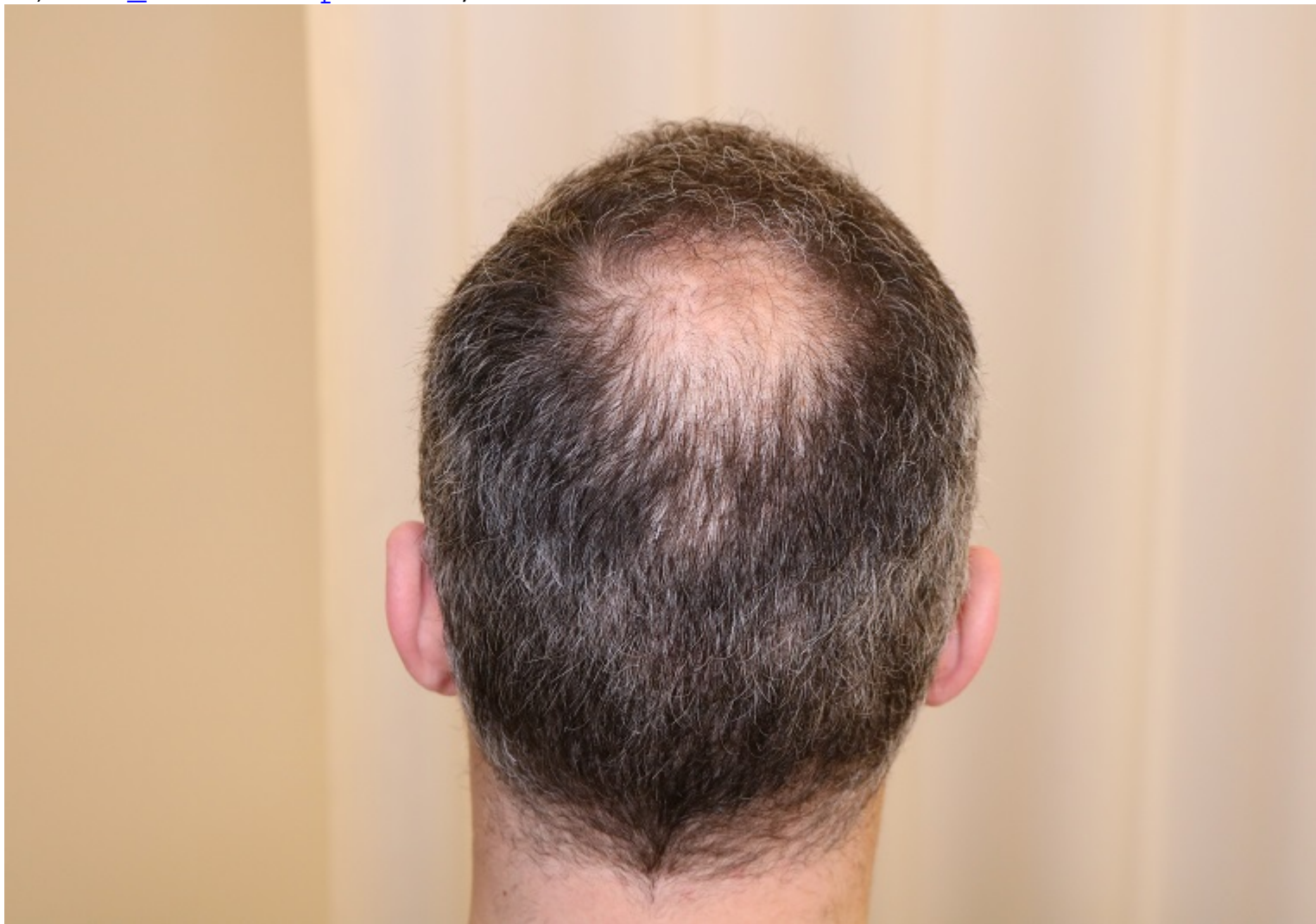4 : 54

Dichte : 30-35 grafts cm<sup>2</sup>

Donorbereich 6 Monaten nach Behandlung:

## File Attachments

1) [IMG\\_5721 - kopie.JPG](#), downloaded 934 times



---

Subject: Aw: Prohairclinic : 2000 grafts schnell angewachsen und 2000 kommen noch

Posted by [Prohairclinic](#) on Tue, 23 Jul 2019 07:57:38 GMT

[View Forum Message](#) <> [Reply to Message](#)

---

Heute, also nach 12 montaten ist dass endergebniss erreicht.

Diesem Patienten wurde geraten, 2000 Transplantate zu transplantieren und mit der Anwendung von Finasterid zu beginnen.

Die Wirkung beider Behandlungen ist 12 Monate später sehr gut sichtbar.

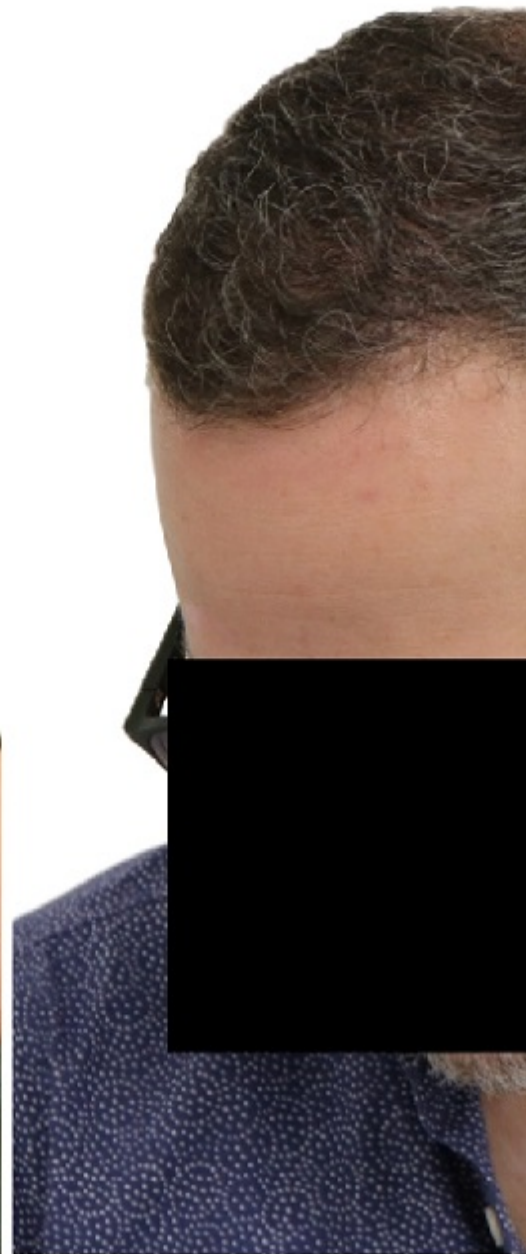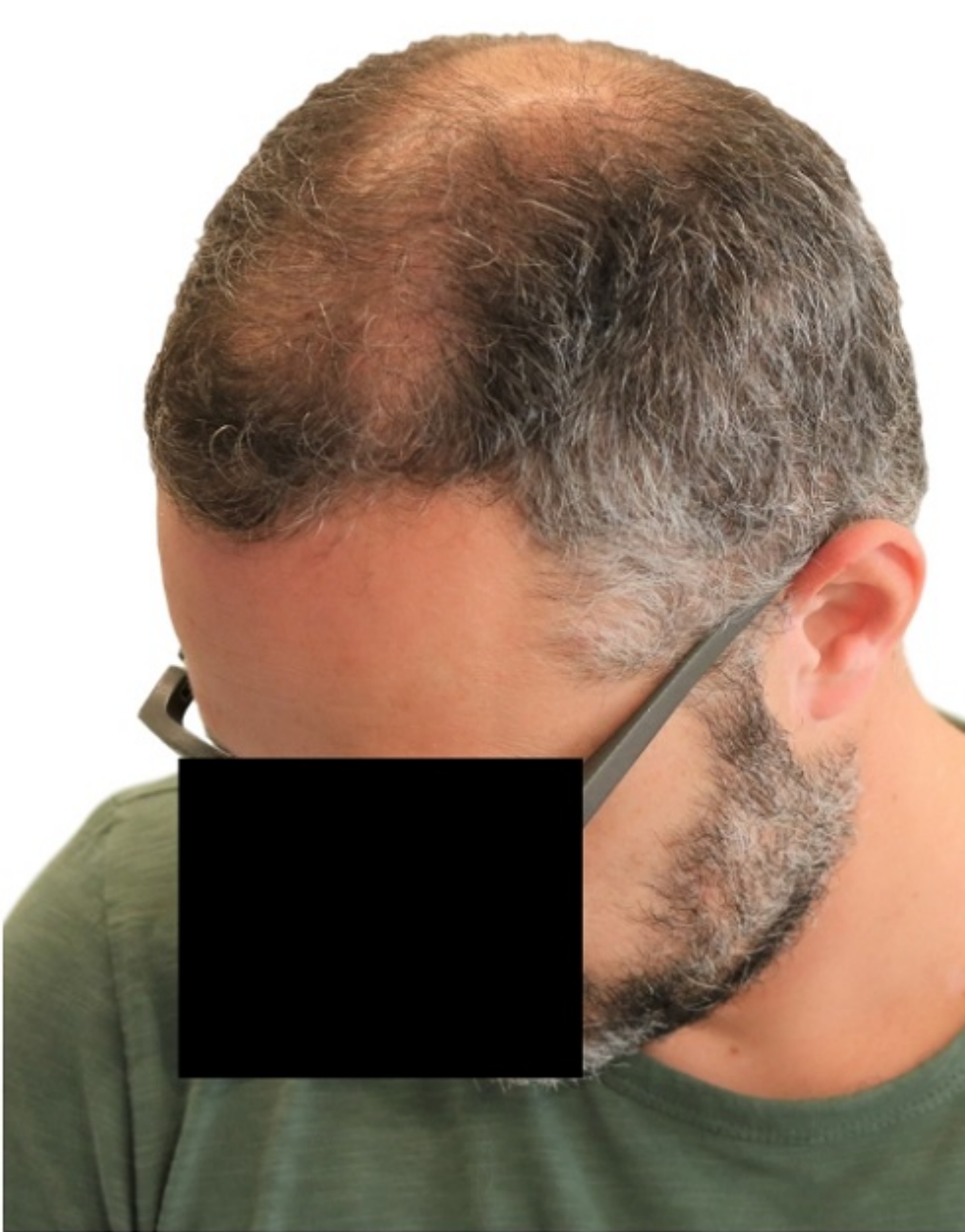Er ist heute zu einer Nachbehandlung zurückgekehrt, um den Kronenbereich zu behandeln, der nicht behandelt wurde und vollständig kahl war.

Wir sind sehr konservativ mit diesem Fall umgegangen, um so wenig Transplantate wie möglich zu verwenden, jedoch mit einem natürlichen Ergebnis im Auge.

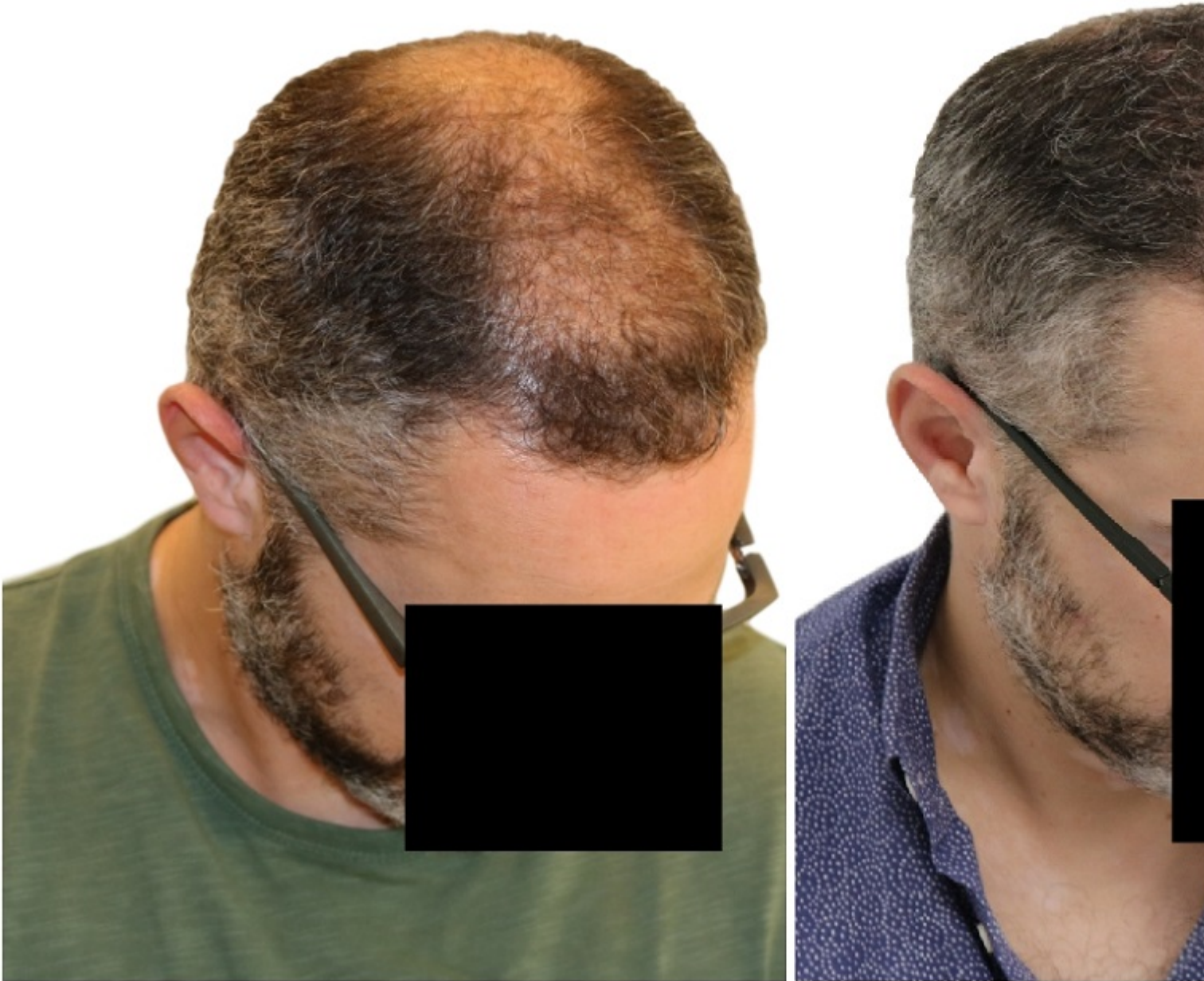### File Attachments

---

1) [Benjamin links.jpg](#), downloaded 830 times

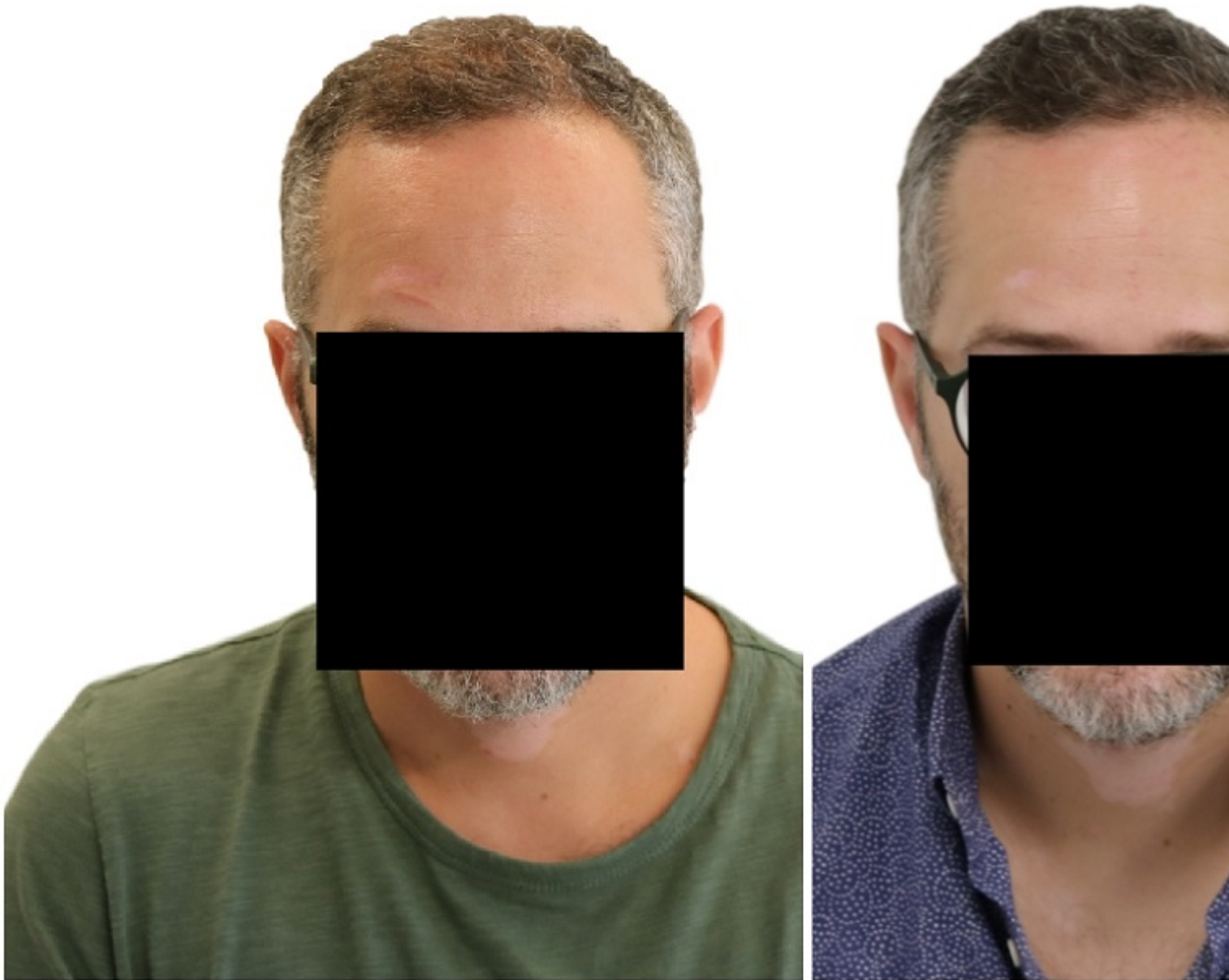

2) [benjamin rechts.jpg](#), downloaded 808 times



3) [Benjamin vooraan rechtdoor.jpg](#), downloaded 863 times

prohairclinic



4) [benjamin vooraan.jpg](#), downloaded 869 times

prohairclinic

