
Subject: 2000 Grafts bei Prof. Dr. Kayihan Sahinoglu (HealthTravels)

Posted by [eibadiewz](#) on Tue, 24 Sep 2019 12:23:06 GMT

[View Forum Message](#) <> [Reply to Message](#)

Hi. Auch ich wollte ganz kurz berichten über meine HT und hier zum Stand ab und an mal etwas posten, um Meinungen zum Fortschritt zu hören.

Kurz zu mir: Anfang 30, über die Jahre langsam aber stetig fortschreitender Haarausfall, der aktuell primär die Geheimratsecken betrifft, aber auch dahinter/dazwischen mittlerweile etwas ausgedünnt ist. Familiär sollte es so sein, dass es irgendwo grob da jetzt aufhört, wo es ist (NW III-IV?). Es gibt aber auch einen Fall in der Familie, wo es noch weiter nach hinten geht, also etwa ein imaginäres Dreieck von der Tonsur zu den Geheimratsecken (NW V-VI?). Irgendwo dazwischen werd ich mich wohl bewegen.

Nach einigem Einlesen bin ich zum Schluss gekommen, dass Elithair & Co eher nicht so meins wären (...) und hab viel gutes über HealthTravels u.a. hier gelesen. Prinzipiell wollte ich wegen der vielen positiven Feedbacks eher zu Demirsory, der aber keinen Termin frei hatte. Nach Analyse von Bildern und Erfahrungsberichten und einem Gespräch mit Herrn Weber kam ich aber zum Schluß, dass auch Herr Sahinoglu eine gute Wahl sein sollte, zumal mir die oft eher konservativen Haarlinien gut gefallen haben.

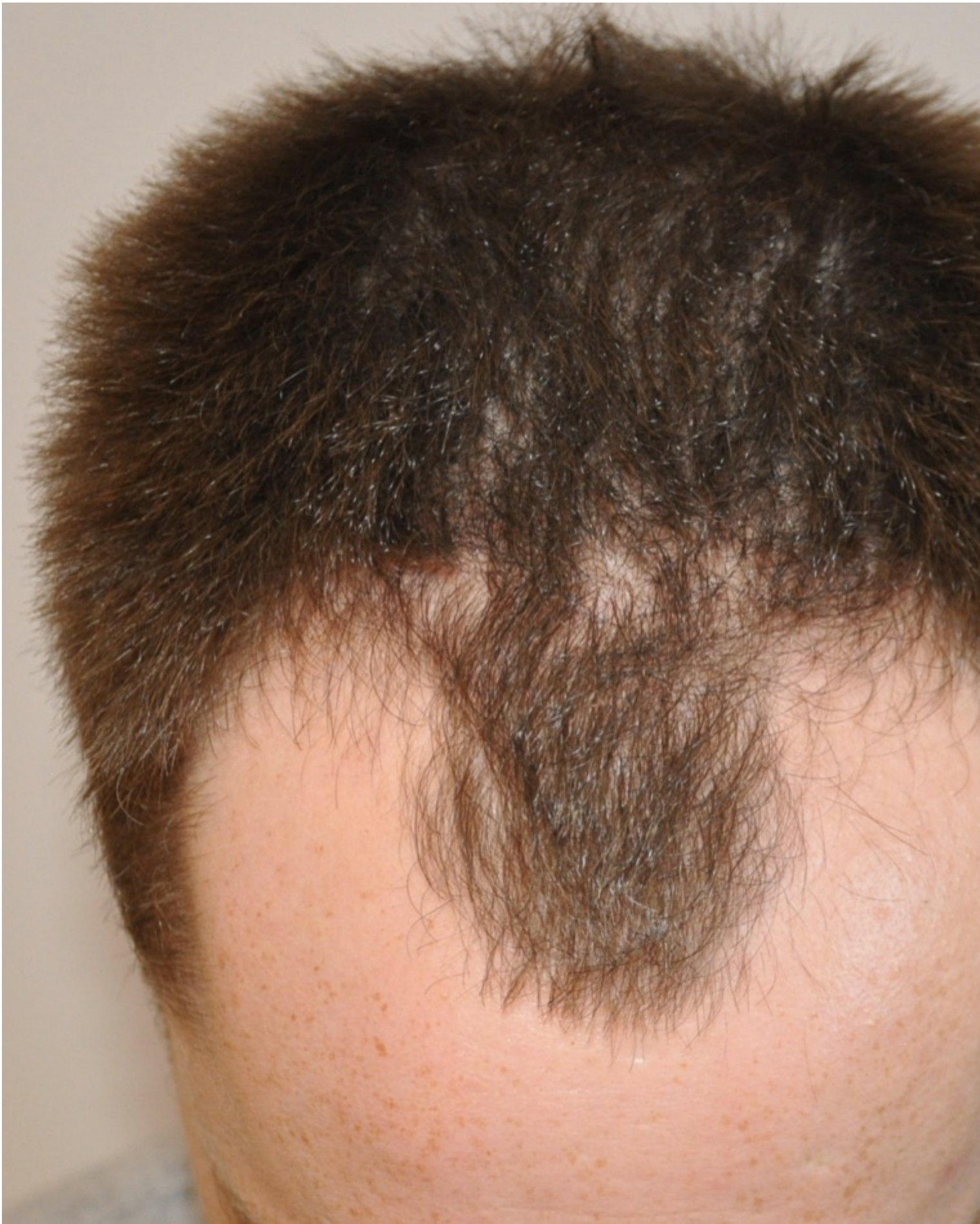Ich spare mir hier mal das Geplänkel, wie das alles genau ablief, denn dazu gibt es genug hier im Forum zu lesen zu HealthTravels und auch zu Herrn Sahinoglu. Kurz: Angenehme Beratung und Betreuung, auch kritisch, wenn nötig.

Selbiges gilt für den Ablauf der HT. Ein paar besondere Aspekte: Herr Sahinoglu spricht exzellentes Englisch, was vieles leichter machte. Ansonsten Durchführung (bis auf Einsetzen der Grafts) durch den Arzt, wobei nach anfänglicher Aufregung meinerseits die Behandlung bzw. Betreuung recht entspannt und angenehm war. Fragen wurden immer beantwortet und erläutert und es wurde sich Zeit genommen.


Wir haben uns auf 2000 Grafts verständigt, um primär die Geheimratsecken aufzufüllen und den Mittelpart zwischen den GE aufzufüllen. Die Bereiche dahinter wurden dann in Relation zum bestehenden Haarwuchs immer weniger aufgefüllt, um den bestehenden Haarwuchs nicht zu gefährden, weshalb in der Kopfmittle nur noch vereinzelt Haare eingesetzt wurden. Falls notwendig, muss dann halt in ein paar Jahren eine zweite HT für die hinteren Bereich her, der Spenderbereich sollte wohl genug dafür hergeben.

File Attachments

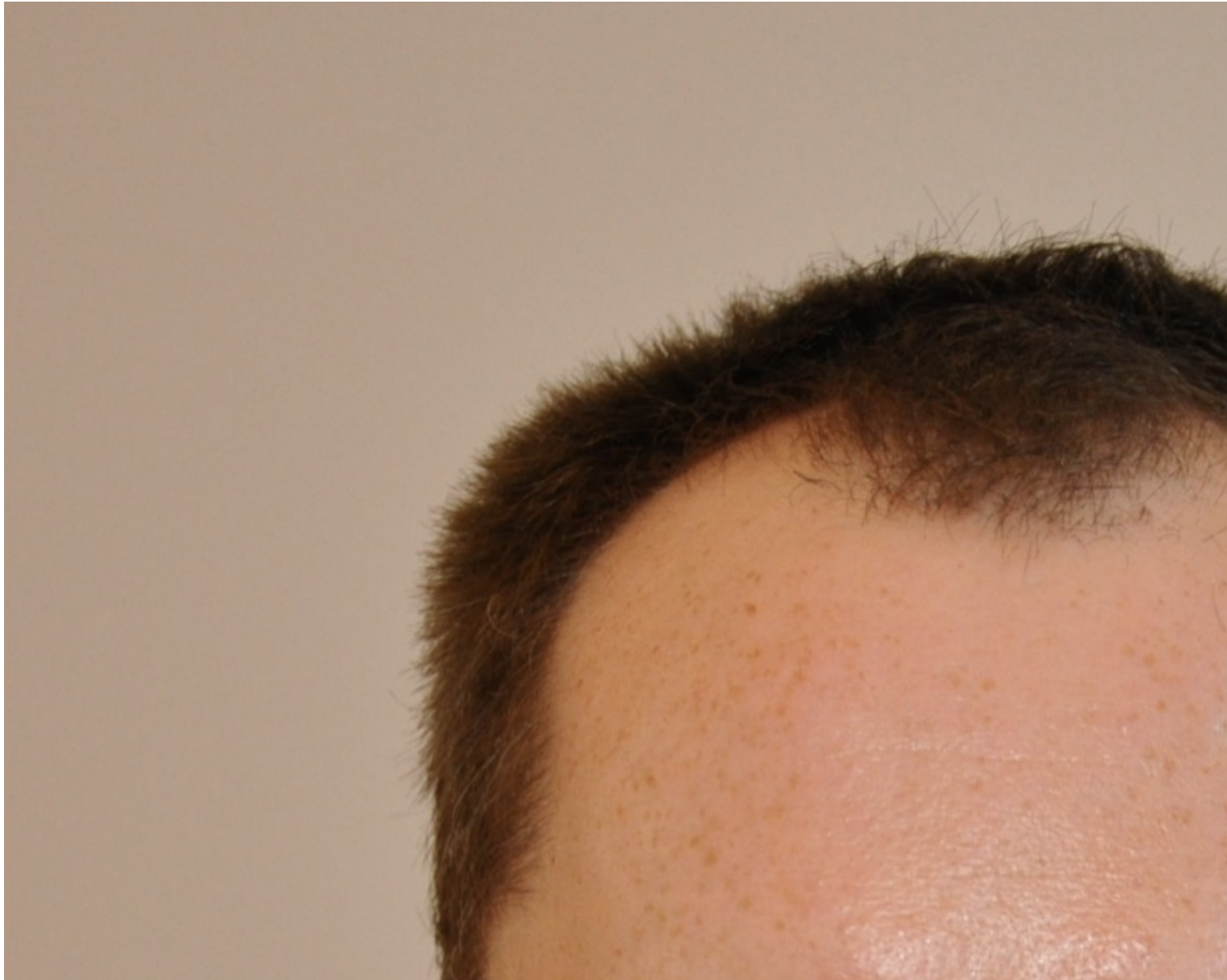1) [vor-oben.jpg](#), downloaded 1561 times



2) [vor-seite.jpg](#), downloaded 1127 times



3) [vor-vorne.jpg](#), downloaded 1167 times

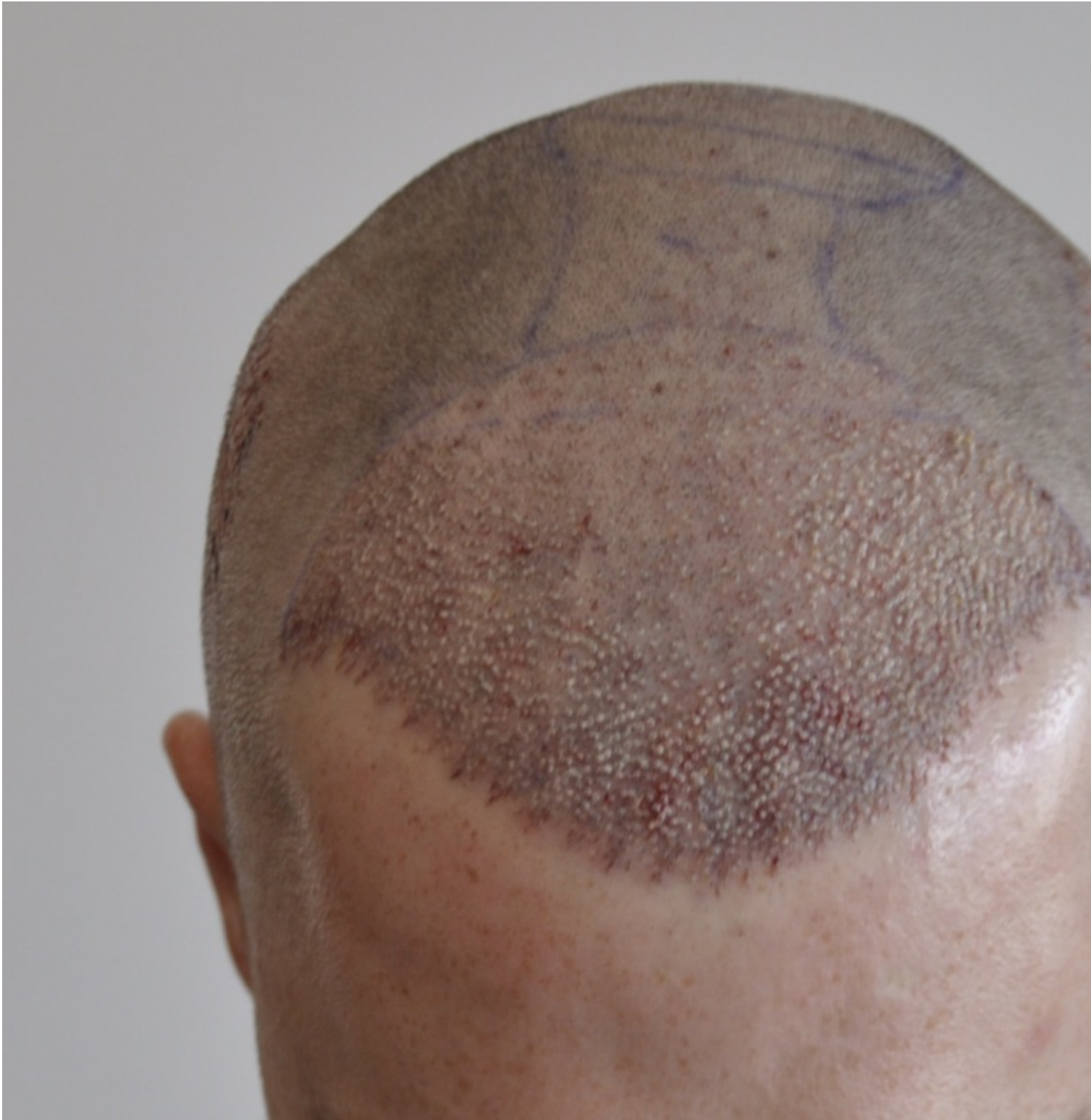

Subject: Aw: 2000 Grafts bei Prof. Dr. Kayihan Sahinoglu (HealthTravels)
Posted by [eibadiewz](#) on Tue, 24 Sep 2019 12:26:35 GMT
[View Forum Message](#) <> [Reply to Message](#)

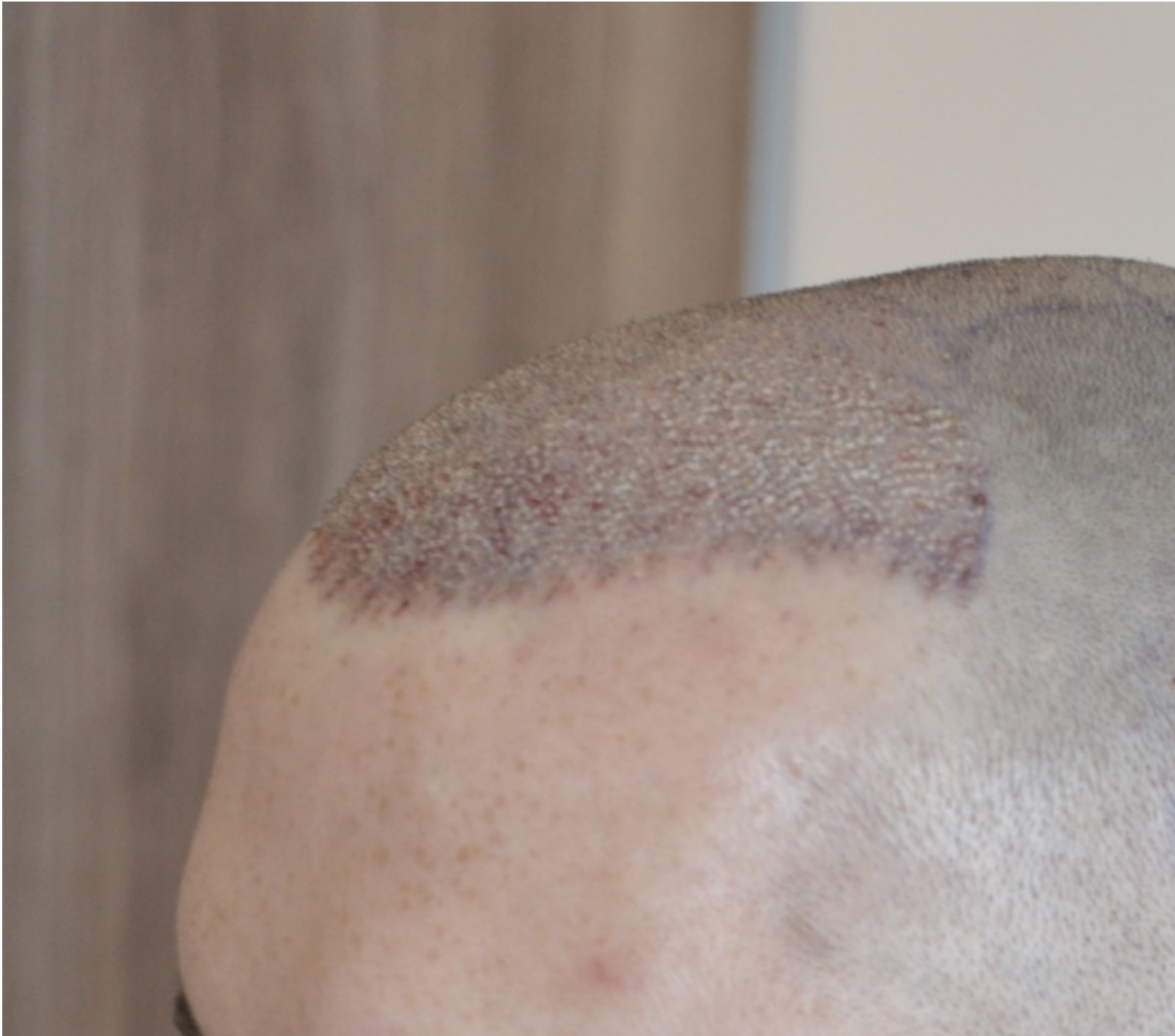Fotos Post-OP

File Attachments

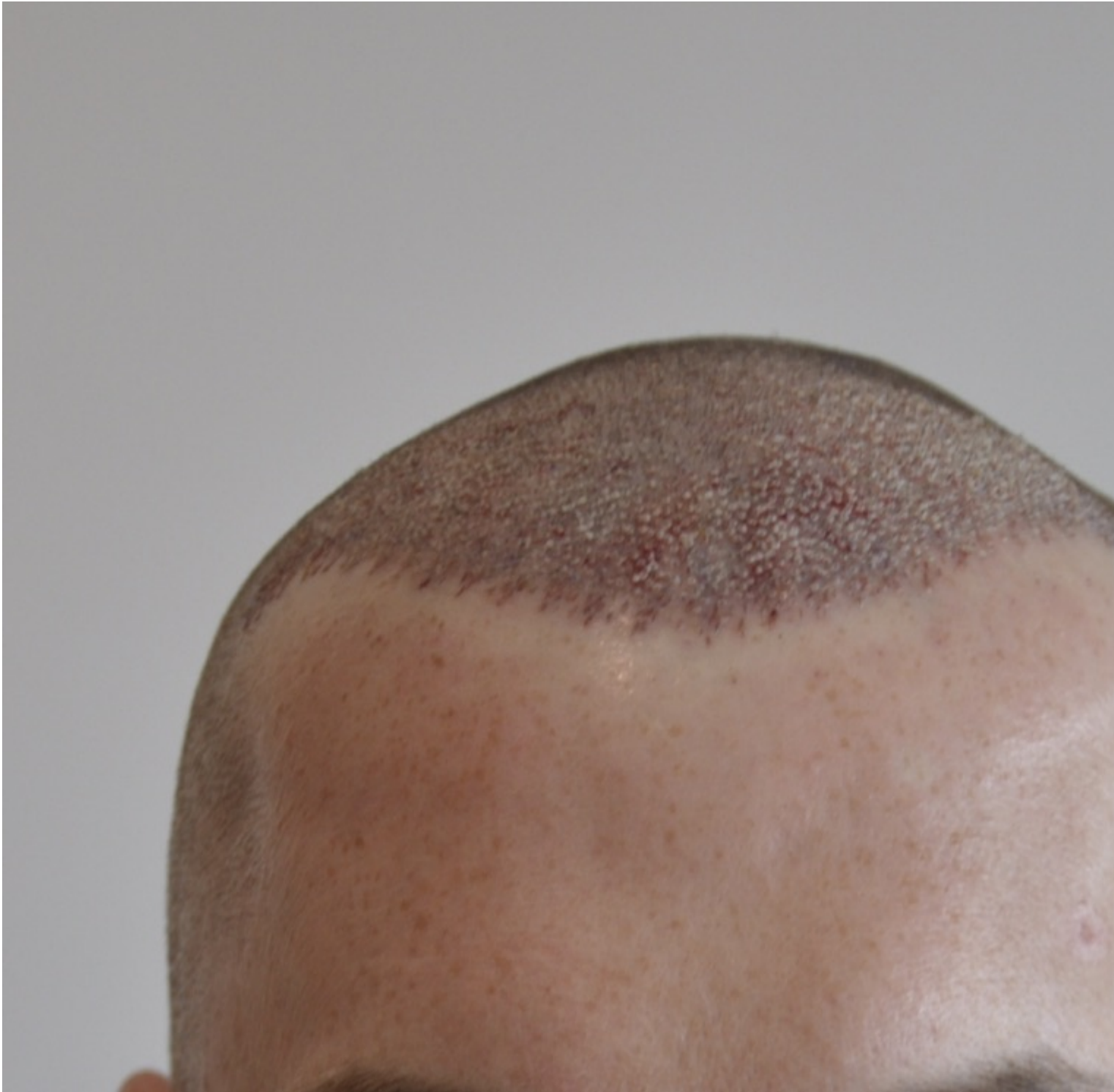1) [post-oben.jpg](#), downloaded 1110 times



2) [post-seite.jpg](#), downloaded 814 times



3) [post-vorne.jpg](#), downloaded 813 times



Subject: Aw: 2000 Grafts bei Prof. Dr. Kayihan Sahinoglu (HealthTravels)
Posted by [eibadiewz](#) on Tue, 24 Sep 2019 12:29:35 GMT
[View Forum Message](#) <> [Reply to Message](#)

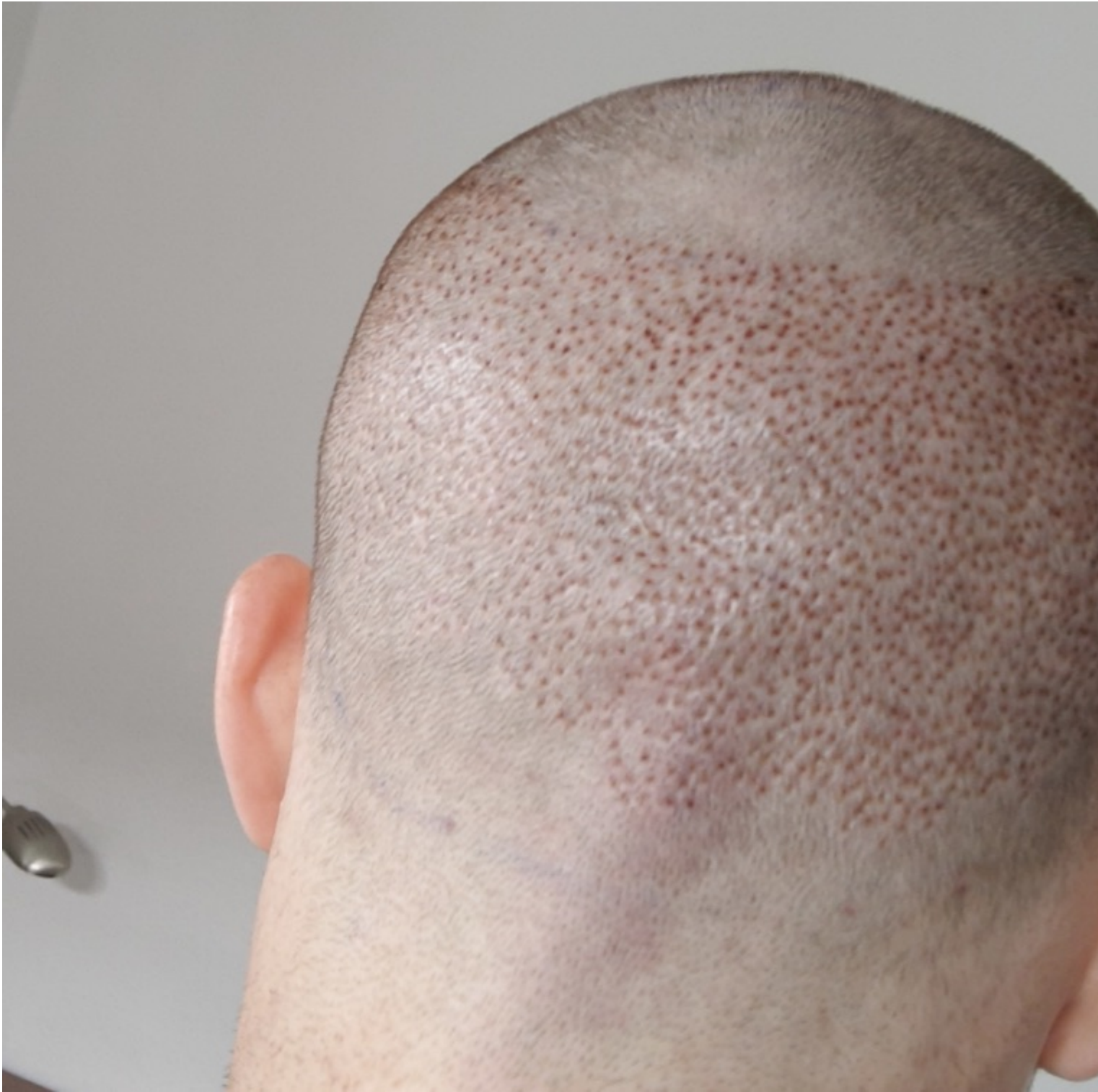- Post-OP Donor

- Tag 1 Donor

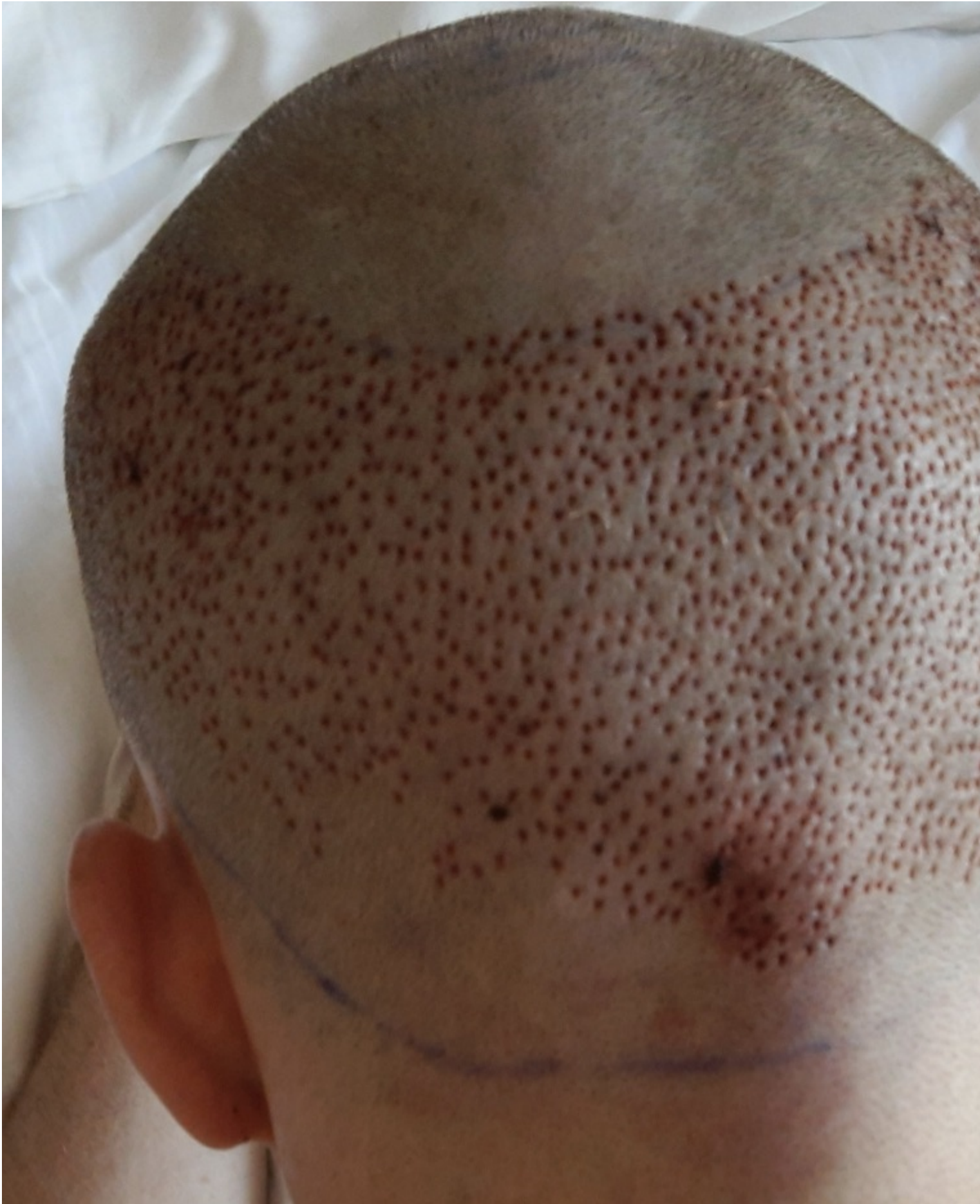- Tag 5 Empfänger

File Attachments

1) [Tag 1 Donor.jpg](#), downloaded 4468 times

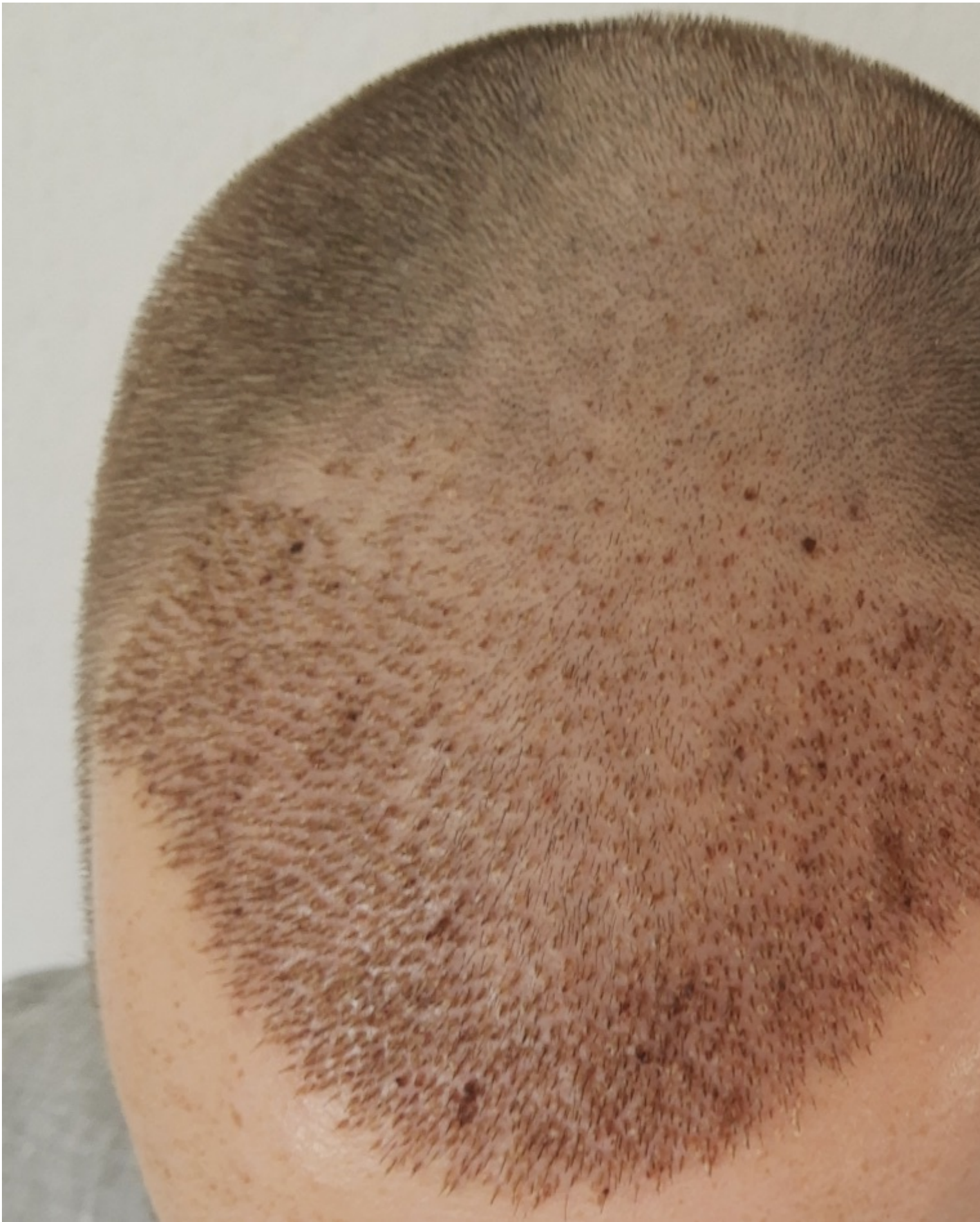

2) [post-donor.jpg](#), downloaded 4463 times



3)

, downloaded 4539 times



Subject: Aw: 2000 Grafts bei Prof. Dr. Kayihan Sahinoglu (HealthTravels)

Posted by [Desmond](#) on Tue, 24 Sep 2019 12:55:09 GMT

[View Forum Message](#) <> [Reply to Message](#)

Das schaut sauber gearbeitet aus. Mir persönlich gefällt aber das Haarlinien Design nicht. Der Schwung ist einfach zu groß. Außerdem sind 2000 grafts etwas knapp bemessen, die hätten in Zone 3 reinverdichten müssen.

Subject: Aw: 2000 Grafts bei Prof. Dr. Kayihan Sahinoglu (HealthTravels)

Posted by [eibadiewz](#) on Tue, 24 Sep 2019 13:12:55 GMT

[View Forum Message](#) <> [Reply to Message](#)

Desmond schrieb am Tue, 24 September 2019 14:55Das schaut sauber gearbeitet aus. Mir persönlich gefällt aber das Haarlinien Design nicht. Der Schwung ist einfach zu groß. Außerdem sind 2000 grafts etwas knapp bemessen, die hätten in Zone 3 reinverdichten müssen.

Danke für das Feedback, das freut mich zu hören!

Mit der Haarlinie bin ich eigentlich ganz happy, sie passt glaub ich gut zu meiner Kopfform und nahe an dem, wie es vorher war. Wie es nachher aussieht, bleibt aber natürlich abzuwarten. Wobei ich den Eindruck habe, dass das wegen der Winkel auf den bisherigen Fotos krasser aussieht, als es ist. Beim Foto "Post-Vorne" sieht man das wohl am ehesten.

Zu den 2000 Grafts: Ja, prinzipiell bin ich auch etwas überrascht, dass das jetzt nach der Rasur und dem ersten Wachstum weiter hinten dünner aussieht, als gedacht. In der Tat hätte man da möglicherweise nach hinten mehr machen können. Ich bin jedoch davon ausgegangen, dass das Problem geblieben wäre, das da doch recht viele bestehende Haare sind und der Fortschritt des HA nicht so recht ersichtlich ist, auch Familiär. Da wird man wohl abwarten müssen - ggf. ist halt eine weitere HT dann in ein paar Jahren angesagt. Hier würden mich aber auch weitere Meinungen zum Stand und zur Perspektive interessieren.

Subject: Aw: 2000 Grafts bei Prof. Dr. Kayihan Sahinoglu (HealthTravels)

Posted by [eibadiewz](#) on Tue, 24 Sep 2019 13:29:34 GMT

[View Forum Message](#) <> [Reply to Message](#)

Neue Fotos von Tag 8 anbei. Bis dahin war alles deutlich unkomplizierter als gedacht und - soweit ich das bisher beurteilen kann - problemlos und wie gewünscht.

Schlafen mit Nackenkissen war die ersten 3-4 Nächste recht nervig, aber "okay", danach ging es dann langsam auch ganz gut. Seit tag 6 kein Nackenkissen mehr und vorsichtiges seitliches schlafen.

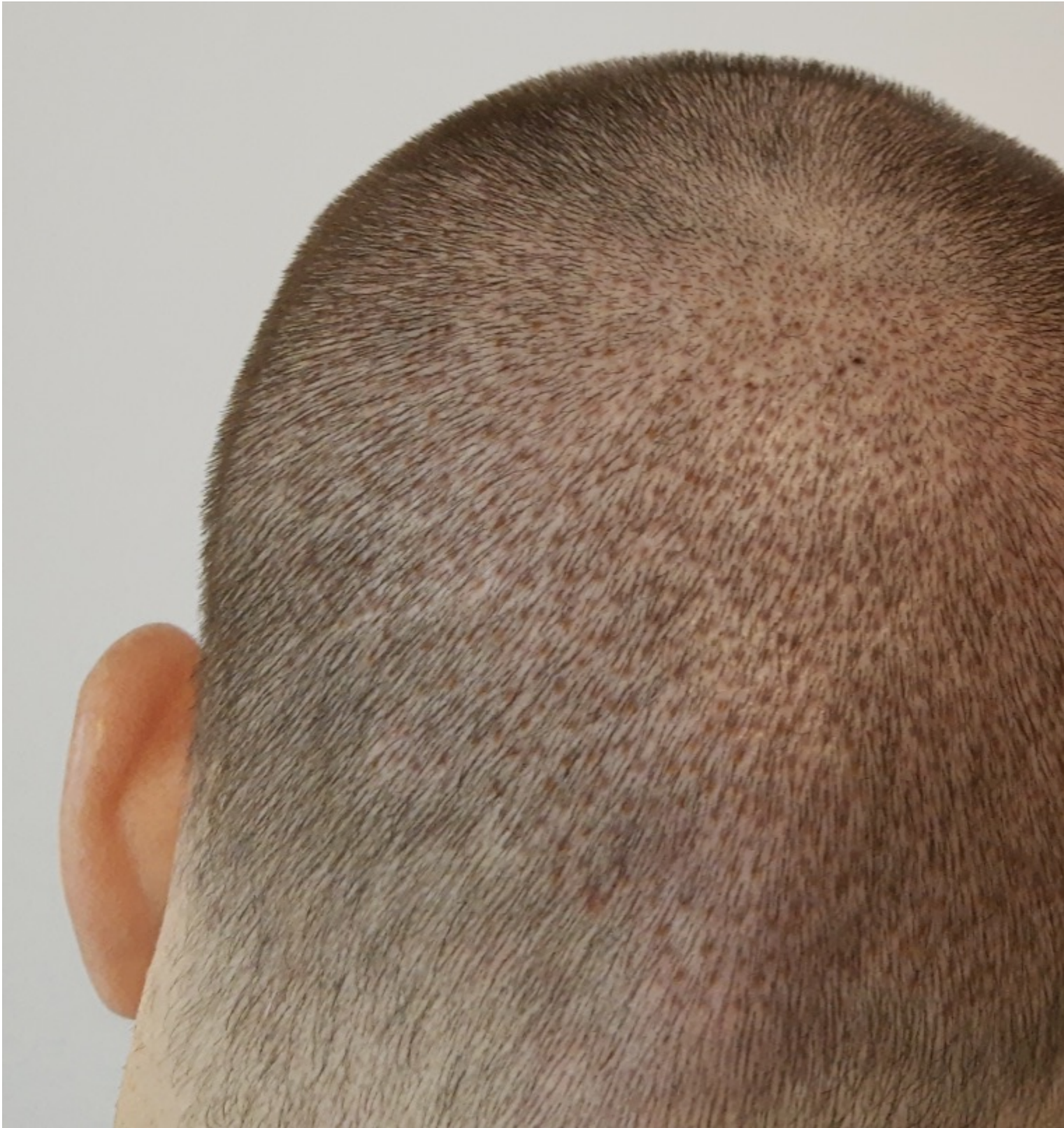Tag 6 hat das abfallen der Krusten, inkl. auch vereinzelt ein paar Haaren, langsam begonnen. Tag 7 und Tag 8 war ich ganz überrascht, wie viele Krusten beim Duschen mit abkamen und die Hände beim Waschen des Donors stellenweise geradezu voll davon waren, ebenso wie beim Eintupfen des Empfängers, weshalb ich angefangen habe, unter der Dusche ganz

vorsichtig mit den Händen in Wuchsrichtung auch beim Donor die lockeren Krusten abzustreifen. Ich bin recht sicher, das ich an Tag 10 keine mehr haben werd. Unter den Krusten ist die Haut doch noch etwas rot.

Etwas überrascht war ich, wie "dünn" die transplantierten und betroffenen Bereiche im Vergleich zum Rest wieder aussehen, aber ein Vergleich mit Fotos zeigt mir, dass das recht normal zu sein scheint. Auch wenn, wie hier schon angemerkt, die "hinteren" Zonen wirken, als hätte man da auch noch 2-3 Haare (mehr) einsetzen können.

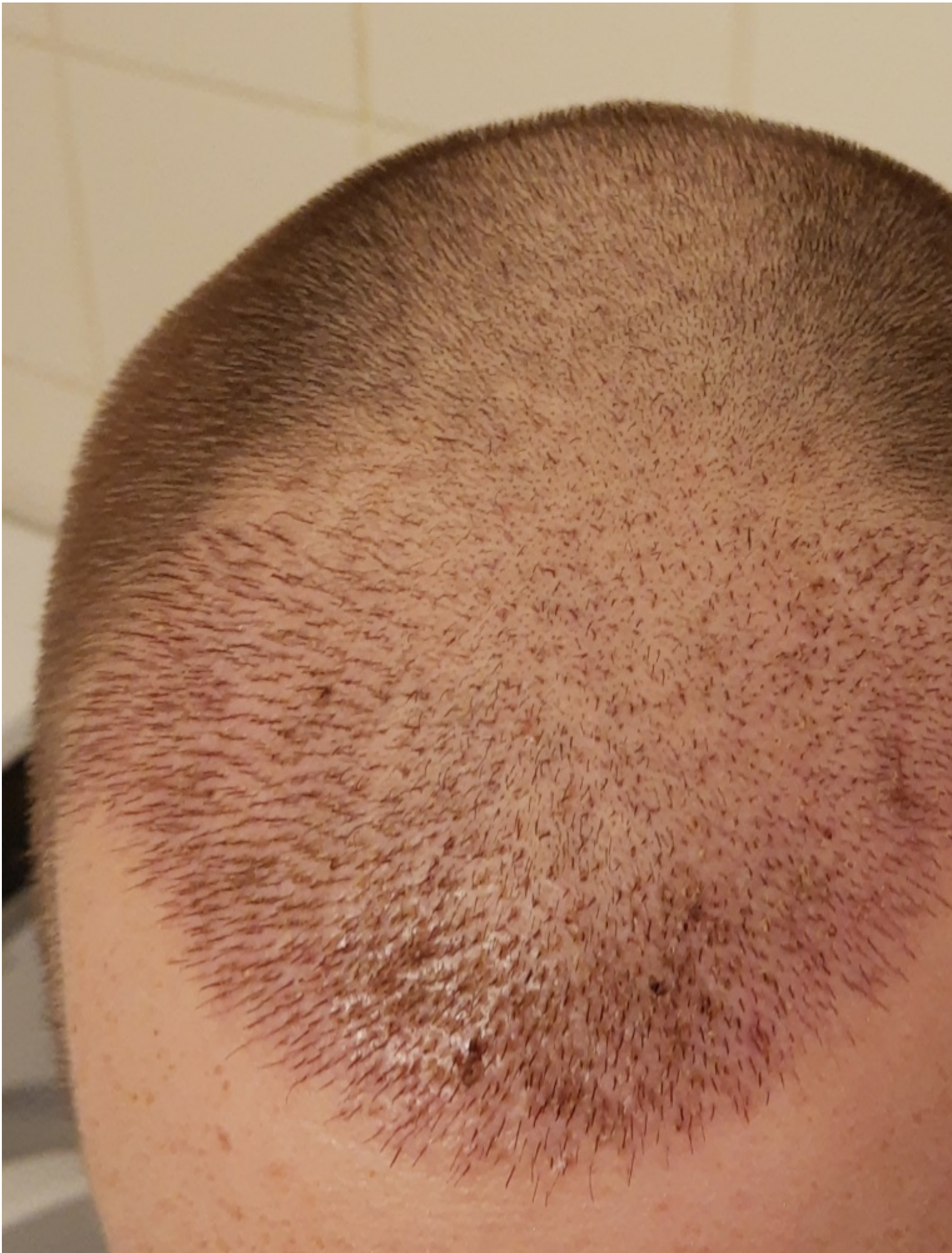File Attachments

1) [Tag 8 Donor.jpg](#), downloaded 4361 times



2)

, downloaded 4297 times



3) [Tag 8 Profil.jpg](#), downloaded 4311 times



Subject: Aw: 2000 Grafts bei Prof. Dr. Kayihan Sahinoglu (HealthTravels)

Posted by [Desmond](#) on Tue, 24 Sep 2019 13:57:12 GMT

[View Forum Message](#) <> [Reply to Message](#)

Dein Donor schaut für Tag 8 nicht gut aus, da sollte nichts mehr von der Entnahme zu sehen sein. Ich vermute, dass mit Durchmessern von >0,9mm gearbeitet wurde. Der Vorteil ist bessere Anwuchsrate, der Nachteil große Microdots Narben. Außerdem wurde etwas hoch geerntet, ob das in einigen Jahren noch zur Safe Zone gehört? Hoffen wir, dass du kein potentieller NW6 Kandidat bist.

Zu deiner Haarlinie: Ein kleiner Touch Up bei einem Spezialisten und alles wird gut, solltest du in einem Jahr nicht zufrieden sein.

Subject: Aw: 2000 Grafts bei Prof. Dr. Kayihan Sahinoglu (HealthTravels)

Posted by [daniel91](#) on Tue, 24 Sep 2019 14:14:07 GMT

[View Forum Message](#) <> [Reply to Message](#)

Punch erscheint mir auch Recht groß zu sein , passt nicht ganz zum Durchmesser der Haare.

Subject: Aw: 2000 Grafts bei Prof. Dr. Kayihan Sahinoglu (HealthTravels)

Posted by [Desmond](#) on Tue, 24 Sep 2019 14:36:37 GMT

[View Forum Message](#) <> [Reply to Message](#)

Benutzt du irgendeine Creme vom doc fürs Donor?

Subject: Aw: 2000 Grafts bei Prof. Dr. Kayihan Sahinoglu (HealthTravels)

Posted by [eibadiewz](#) on Tue, 24 Sep 2019 14:40:27 GMT

[View Forum Message](#) <> [Reply to Message](#)

Nein, keine Creme vom Arzt.

Ich habe jetzt aber zu Tag 6 eingeständig seit dem Anfang des Abfallens der Krusten angefangen, den Bereich vorm Duschen eine halbe Stunde mit Bepanthenol-Lotion einzuweichen, damit die besser abfallen. Ansonsten benutz ich seit dem Zeitraum ebenfalls zusätzlich zum letzten Rest des Salzwasser-Sprays ab und an Aloe-Vera-Spray, wenn es juckt oder zieht. Sollte ich? Was wäre hier eine Empfehlung?

Subject: Aw: 2000 Grafts bei Prof. Dr. Kayihan Sahinoglu (HealthTravels)

Posted by [Statham1](#) on Tue, 24 Sep 2019 14:54:21 GMT

[View Forum Message](#) <> [Reply to Message](#)

Bepanthenol-Lotion ist gut und Body Shampoo benutzen wegen ph

Subject: Aw: 2000 Grafts bei Prof. Dr. Kayihan Sahinoglu (HealthTravels)

Posted by [Desmond](#) on Tue, 24 Sep 2019 15:00:53 GMT

[View Forum Message](#) <> [Reply to Message](#)

eibadiewz schrieb am Tue, 24 September 2019 16:40Nein, keine Creme vom Arzt. Ich habe jetzt aber zu Tag 6 eingeständig seit dem Anfang des Abfallens der Krusten angefangen, den Bereich vorm Duschen eine halbe Stunde mit Bepanthenol-Lotion einzuweichen, damit die besser abfallen. Ansonsten benutz ich seit dem Zeitraum ebenfalls zusätzlich zum letzten Rest des Salzwasser-Sprays ab und an Aloe-Vera-Spray, wenn es juckt oder zieht. Sollte ich? Was wäre hier eine Empfehlung?

Donor auf jeden Fall 4-5 mal täglich mit Bephanol eincremen. Bis es besser aussieht.

Den Empfangsbereich mit Bephanol einzuweichen, damit sich die Krusten lösen, rät die HLC Klinik z.B. strikt von ab. Gibt aber einige Member, die gute Erfahrungen mit gemacht haben.

Subject: Aw: 2000 Grafts bei Prof. Dr. Kayihan Sahinoglu (HealthTravels)

Posted by [Statham1](#) on Wed, 25 Sep 2019 08:29:33 GMT

[View Forum Message](#) <> [Reply to Message](#)

Die Kanäle sind mir extrem groß vorgekommen

Subject: Aw: 2000 Grafts bei Prof. Dr. Kayihan Sahinoglu (HealthTravels)

Posted by [eibadiewz](#) on Mon, 30 Sep 2019 13:19:23 GMT

[View Forum Message](#) <> [Reply to Message](#)

Hier ein Update zu Tag 14 mit Bildern anbei. Das nächste dann zu Monat 1. Ein paar Beobachtungen dazu - ich freu mich über Meinungen zu meinen Beobachtungen oder Überlegungen:

- Ziemlich exakt nach Tag 10 sind alle Krusten verschwunden.

- Ich war überrascht, wie schnell bzw. das quasi sofort der Haarausfall auch schon begonnen hat. Wenn ich dusche und shampooiere oder die Bereiche mit Lotion oder Aloe Vera pflege, dann habe ich seitdem pro Tag bestimmt 10-25 Haare an den Fingern, die bereits lose waren und die ich abstreiche. Ich würd tippen, das ich eine ähnliche Menge sicherlich unbemerkt über den Tag verliere. Wenn sich das so verhält, dann verlier ich (theoretisch-rechnerisch) aktuell alle 10 Tage gut 15 % der Grafts. Irgendwie hatte ich gedacht, dass das erst später losgeht, aber gut.

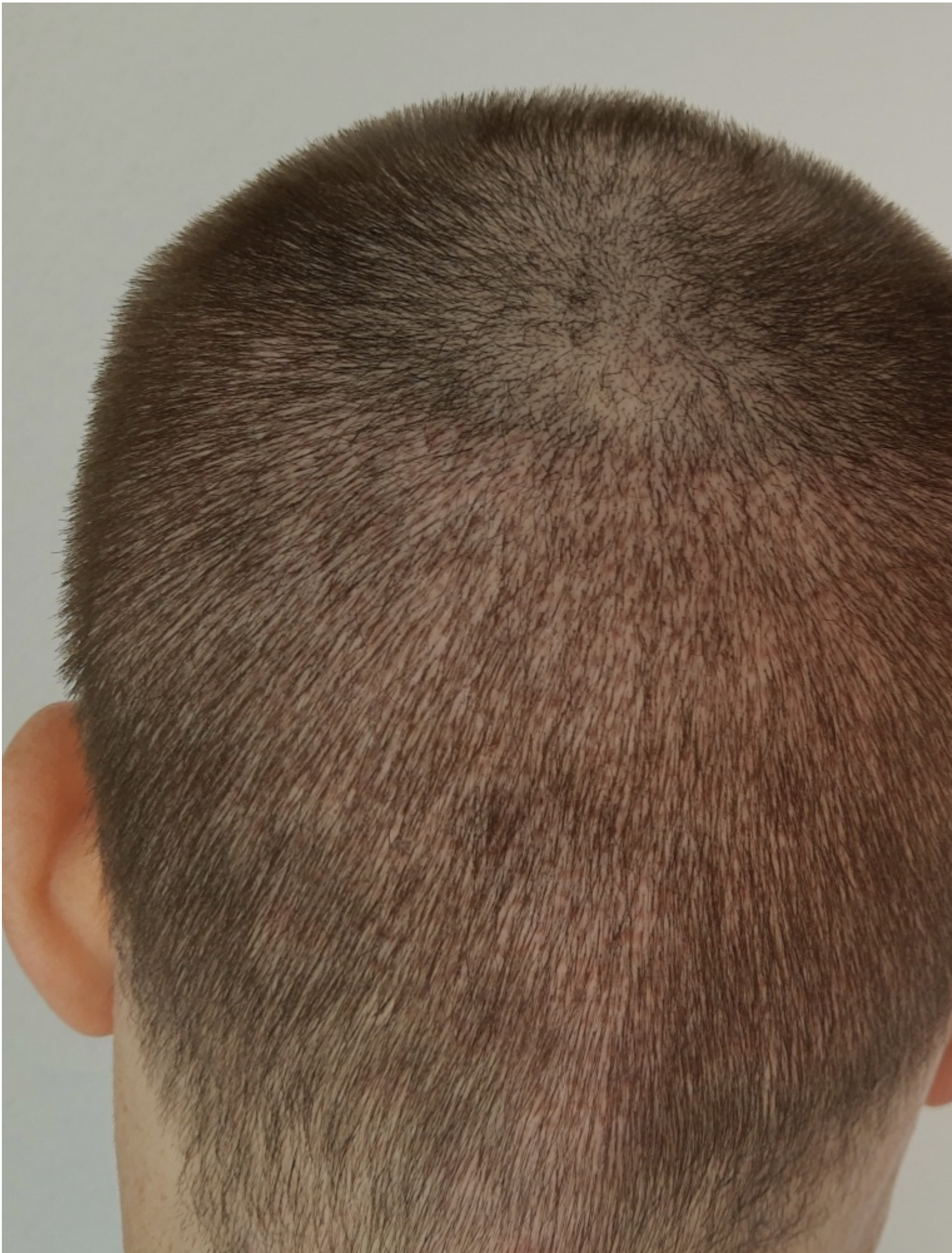- Dadurch sieht der Empfängerbereich bereits jetzt zunehmend dünner aus, was ich auch nicht so schnell erwartet habe. Ich werde jetzt erstmal abwarten. Aber wo die Haare an den Seiten und auch im Donor wieder gut wachsen, kann ich mir vorstellen, zu Woche 4 wieder alles

mal auf eine ähnliche Grundlage zu stützen (wenige mm lang), bevor das Haarwachstum dann irgendwann wieder ansatzweise überall einsetzt. Denn sonst sieht das irgendwann sehr seltsam aus, glaube ich.

- Nach meinem Empfinden hat die Rötung in beiden Bereichen bereits deutlich abgenommen, auch wenn sie noch da ist. Insb. der Donor braucht wohl noch etwas Zeit. Man wird dort in wenigen Tagen den Eingriff jedoch nicht mehr sehen, weil die Haare es überdecken werden - aktuell sieht man sowohl an den Stellen, an denen Haare entnommen wurden, als auch an denen dies nicht der Fall war, noch Kopfhaut. Dies lenkt natürlich die Aufmerksamkeit.

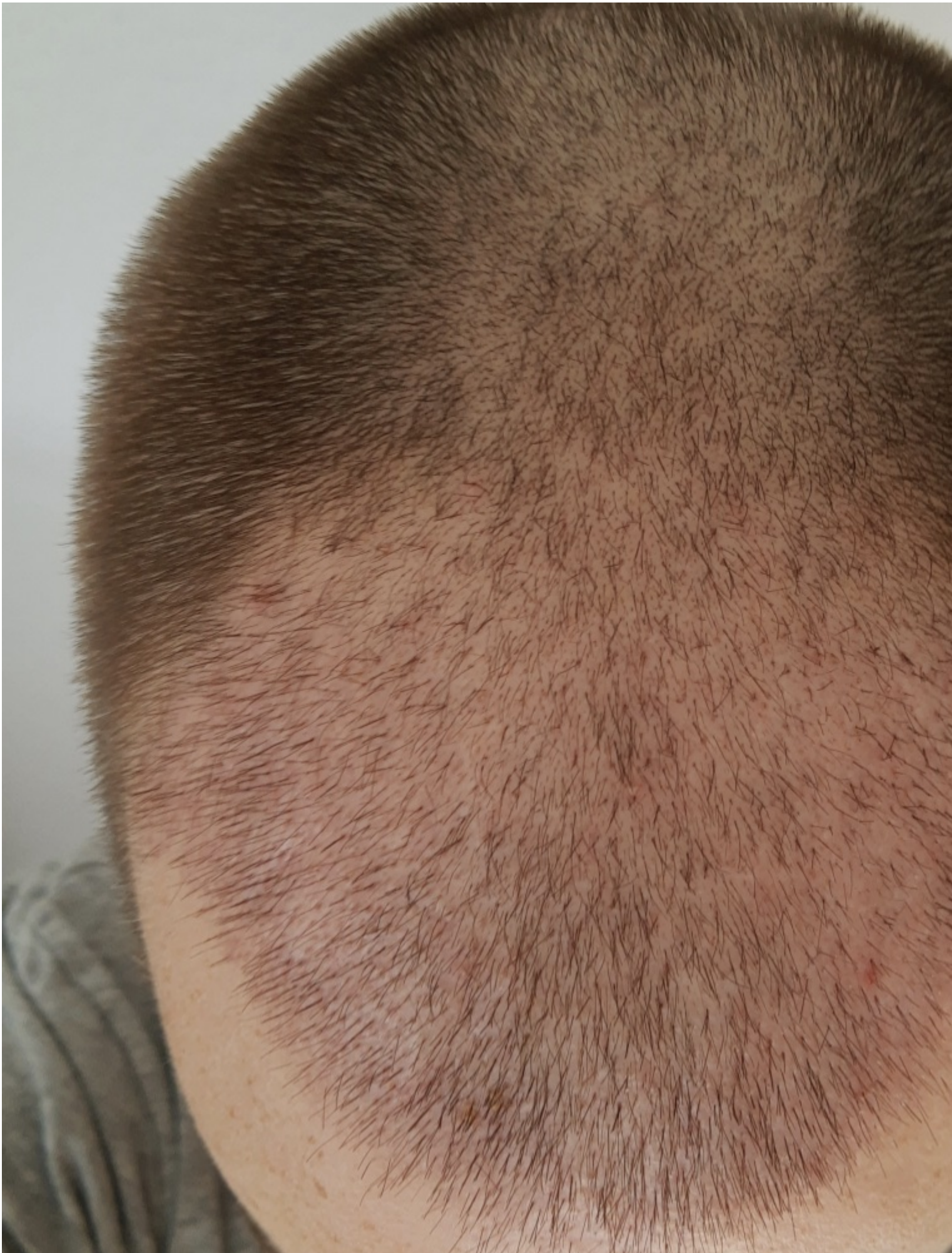File Attachments

1) [donor tag 14.jpg](#), downloaded 1090 times



2)

, downloaded 1031 times



Subject: Aw: 2000 Grafts bei Prof. Dr. Kayihan Sahinoglu (HealthTravels)

Posted by [Desmond](#) on Mon, 30 Sep 2019 15:03:18 GMT

[View Forum Message](#) <> [Reply to Message](#)

Auf dem Empfangsbereich würde ich im 1. Monat nichts draufschmieren, könntest damit die Poren verstopfen, nicht gut für die Anwuchsrate.

Donor schaut nach wie vor nicht gut aus, da wurde vermutlich mit großen Punches und evtl. mit äußerster Kraftanstrengung geerntet.

Außerdem sehe ich auf dem letzten Bild nur wenige Multigrafts, was meine Vermutung bestätigt, dass es Probleme bei der Extraktion gegeben haben muss.

Subject: Aw: 2000 Grafts bei Prof. Dr. Kayihan Sahinoglu (HealthTravels)

Posted by [eibadiewz](#) on Tue, 15 Oct 2019 04:55:24 GMT

[View Forum Message](#) <> [Reply to Message](#)

Hi. Hier ein Update nach einem Monat, mit ein paar Fragen. Ich freue mich auch ansonsten über Anmerkungen.

Zum Empfängerbereich:

Die Rötung im Empfängerbereich ist etwa direkt nach dem Duschen noch recht sichtbar, geht aber im Laufe des Tages recht stark zurück. Variiert aber auch sichtbar. Gibt es hier eine Einschätzung, wie lange sie noch bleiben wird?

Sind die vielen kleinen Haare "links" und "rechts" nun bereits neue Haare?

Ich würde schätzen, das ca. 15 % der Haare nicht ausgefallen sind. Bei ein paar von denen ist die Farbe des Haares in der unteren Hälfte, also im Wachstum seit der HT, quasi weiß oder blond oder transparent - auf dem Bild leider kaum zu sehen. Was hat es damit auf sich?

Zuletzt: Der Bereich in der Frontmitte ist zu einem großen Teil Bestandshaar, das aber im Moment ja noch deutlich weniger gut zu wachsen scheint, als vor der HT (siehe Post #1). Ist das normal bzw. was hat es damit auf sich? Oder "scheint" das gar nur so?

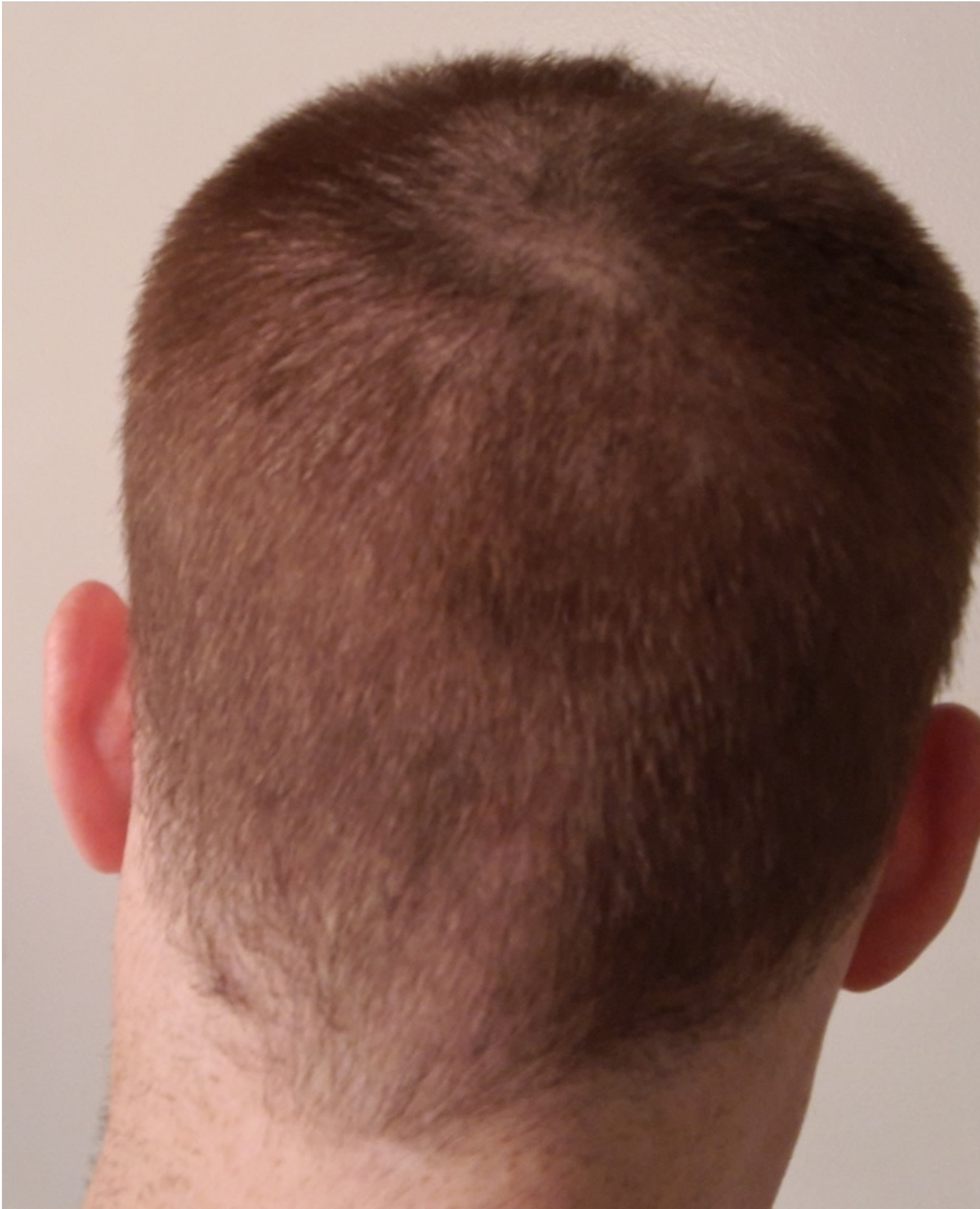Zum Donor:

Ob der Donor noch gerötet ist, weiß ich nicht - nehme aber an, dass da noch eine Rötung sein könnte. Aber das Haar scheint dort ja ganz gut wieder zu wachsen. Allerdings hab ich im Donor aktuell deutlich mehr spürbare Pickelchen, als im Empfängerbereich.

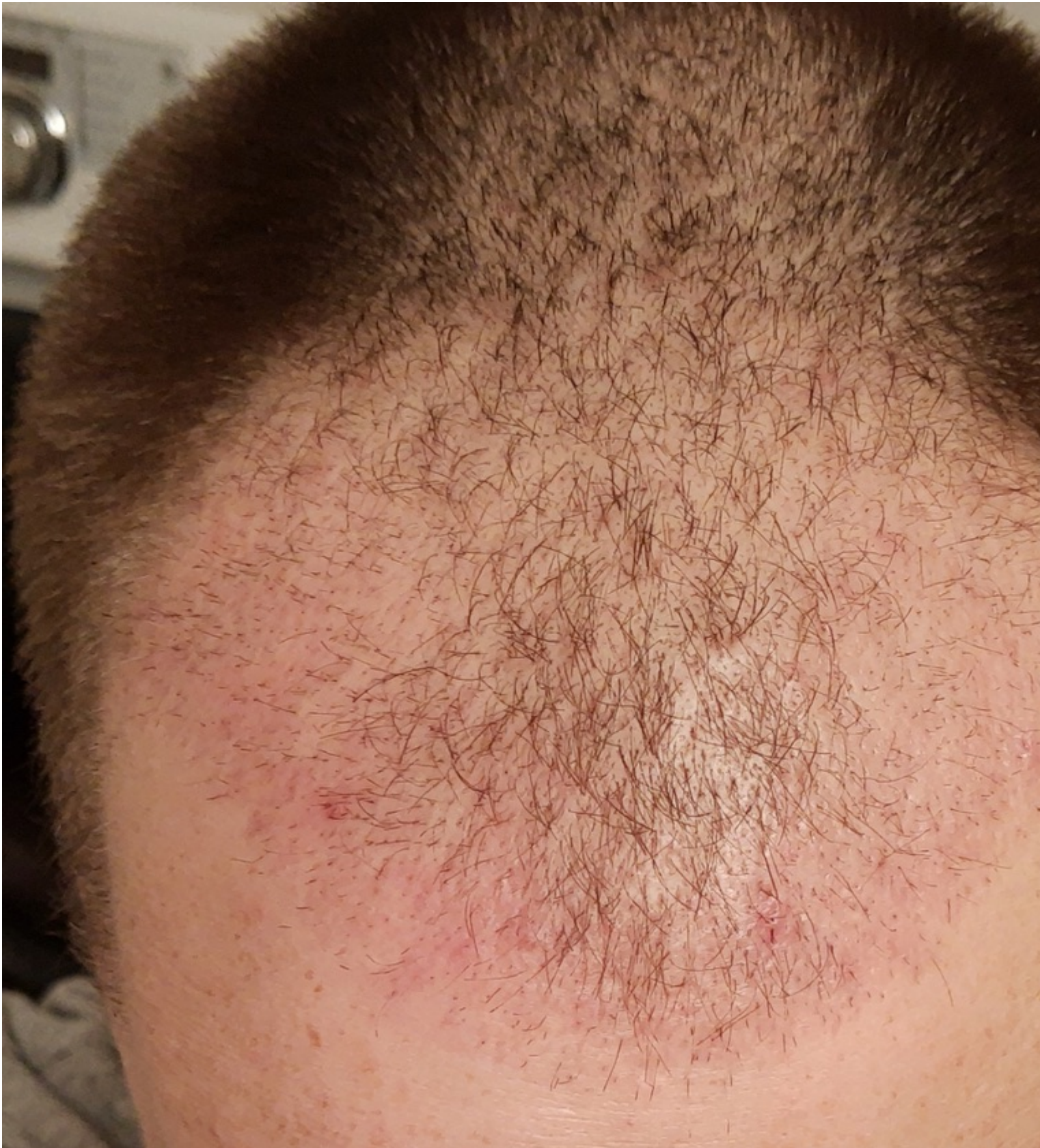File Attachments

1) [0E6B0FD8-9EFE-475F-A50B-1F26741E8F47_1_105_c.jpeg](#),

downloaded 3928 times



2) [4E75D7CC-F7E8-4E44-927F-1D1659E36B23_1_105_c.jpeg](#),
downloaded 3922 times



Subject: Aw: 2000 Grafts bei Prof. Dr. Kayihan Sahinoglu (HealthTravels)

Posted by [Dunkerbeck](#) on Sun, 17 Nov 2019 13:10:06 GMT

[View Forum Message](#) <> [Reply to Message](#)

Also, dass am 8. Tag post-OP nichts mehr von der Entnahme zu sehen sein sollte ist, meiner Meinung nach, Blödsinn. Egal wo am Körper ich Wunden mit Narbenbildung gehabt habe, die Narben mit umliegender Haut waren stets ein Jahr lang gerötet. Das ist kein schlechtes, sondern im Gegenteil ein gutes, weil ein Zeichen der Mehrdurchblutung und Wundheilung.

Subject: Aw: 2000 Grafts bei Prof. Dr. Kayihan Sahinoglu (HealthTravels)

Posted by [Dunkerbeck](#) on Thu, 21 Nov 2019 19:45:08 GMT

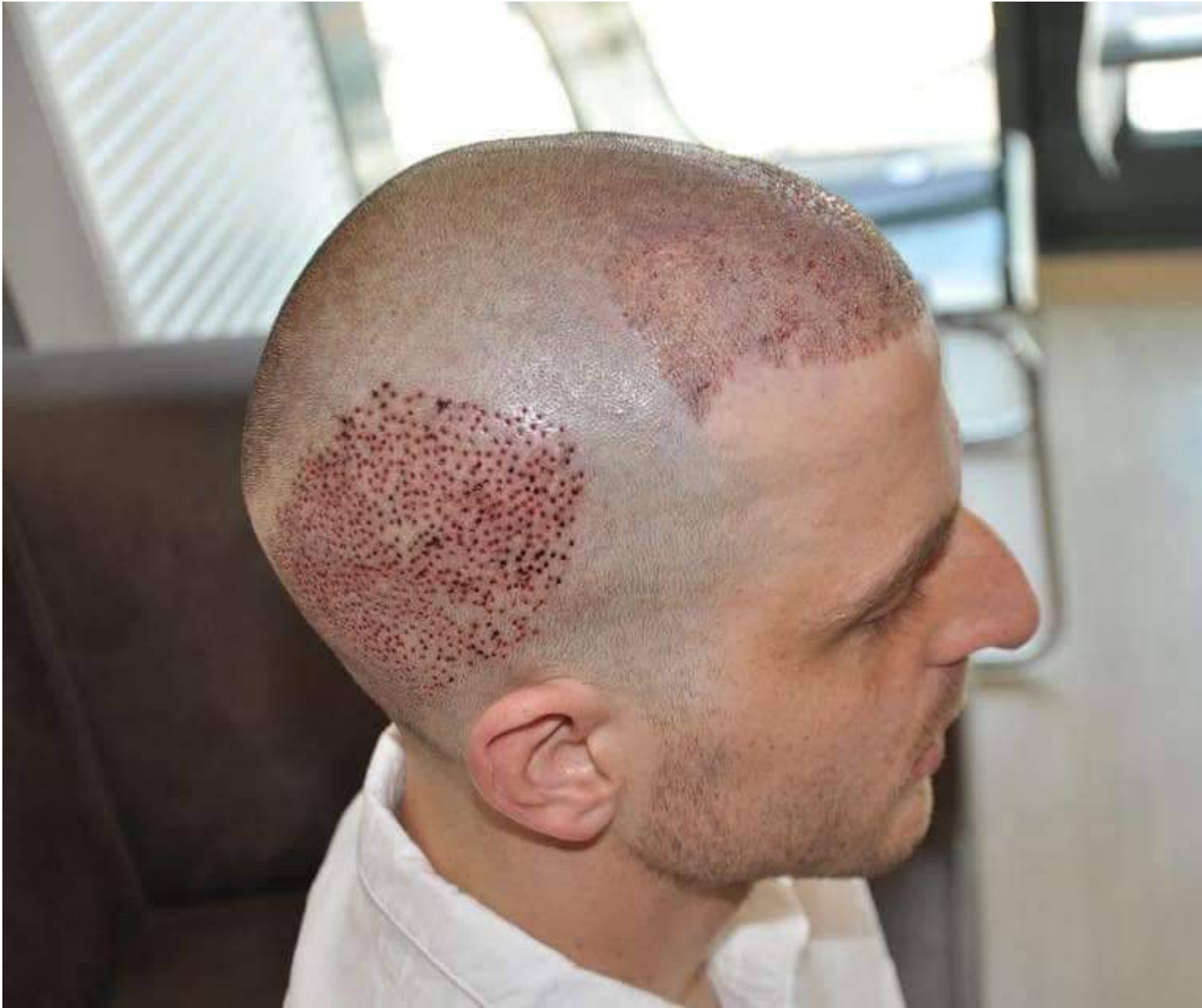[View Forum Message](#) <> [Reply to Message](#)

Aber ich muss zugeben, mir kommen die Wunden im Vergleich auch sehr groß vor.

Das Foto ist gleich nach meiner 1. OP bei Dr. Sahinoglu aufgenommen worden. Er verwendet, meines Wissens einen 0,9er Punch. Ich weiß nicht, ob er den Aufsatz je nach Haaranzahl wechselt. Nach meiner 2. OP bei ihm hatte ich mit shockloss überm rechten Ohr zu kämpfen, was sich mittlerweile halbwegs gelegt hat.

File Attachments

1) [1247A703-D18A-4BC0-BECC-21BE4A1BA23F.jpeg](#), downloaded 866 times



Subject: Aw: 2000 Grafts bei Prof. Dr. Kayihan Sahinoglu (HealthTravels)
Posted by [mphaare](#) on Fri, 22 Nov 2019 14:44:38 GMT

[View Forum Message](#) <> [Reply to Message](#)

Wünsche alles Gute wird sicher mit der Zeit besser,

Subject: Aw: 2000 Grafts bei Prof. Dr. Kayihan Sahinoglu (HealthTravels)
Posted by [Desmond](#) on Sat, 23 Nov 2019 16:47:30 GMT

[View Forum Message](#) <> [Reply to Message](#)

Dunkerbeck schrieb am Thu, 21 November 2019 20:45Aber ich muss zugeben, mir kommen die Wunden im Vergleich auch sehr groß vor.

Das Foto ist gleich nach meiner 1. OP bei Dr. Sahinoglu aufgenommen worden. Er verwendet, meines Wissens einen 0,9er Punch. Ich weiß nicht, ob er den Aufsatz je nach Haaranzahl wechselt. Nach meiner 2. OP bei ihm hatte ich mit shockloss überm rechten Ohr zu kämpfen, was sich mittlerweile halbwegs gelegt hat.

Meiner Meinung nach wurden bei dir größere Punches wie 0,9mm Durchmesser benutzt. Anhand deines Bildes zu beurteilen schaut das für mich nach 1.2-1.5mm Punches aus.

Schau mal als Vergleich Donor direkt nach Entnahme von anderen hier empfohlenen Ärzten an.

Subject: Aw: 2000 Grafts bei Prof. Dr. Kayihan Sahinoglu (HealthTravels)

Posted by [Dunkerbeck](#) on Sat, 23 Nov 2019 20:44:54 GMT

[View Forum Message](#) <> [Reply to Message](#)

Direkt nach der Entnahme ist auch relativ. Ich hab bei Clemens Weber von Health Travels nachgefragt. Er hat mir versichert, dass Dr. Demirsoy und Dr. Sahinoglu beide mit Punches zwischen 0,8 und 1mm arbeiten. Der Unterschied in der Optik kommt dadurch zustande, dass der erstgenannte Arzt den Spender nach der OP verbindet und Tags darauf waschen lässt, bevor die Fotos gemacht werden.

Subject: Aw: 2000 Grafts bei Prof. Dr. Kayihan Sahinoglu (HealthTravels)

Posted by [eibadiewz](#) on Sun, 24 Nov 2019 12:15:07 GMT

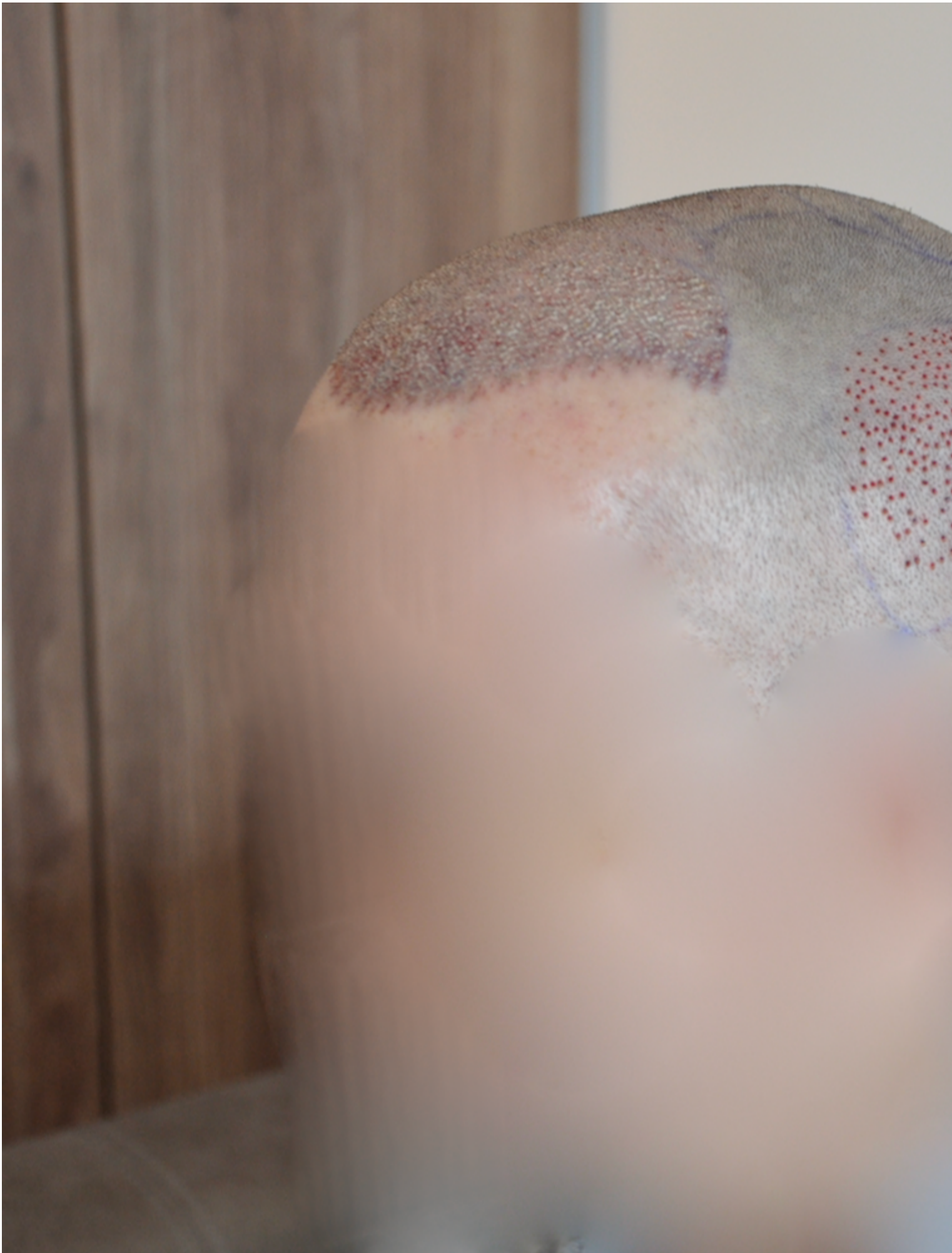[View Forum Message](#) <> [Reply to Message](#)

Also ich habe ehrlich gesagt das Gefühl, dass diese Diskussion hier sich etwas sehr auf ein paar schiefe, selbstgeknipste Fotos konzentriert und da viel reininterpretiert wird. Soweit ich weiß wurden bei mir auch die üblichen Punches genutzt. Mittlerweile ist das super verheilt und vorne fängt es an zu wachsen. Bald folgen wieder Fotos.

Anbei noch ein Foto, das unmittelbar nach der OP aufgenommen wurde:

File Attachments

1) [DSC_0447 \(1\).png](#), downloaded 3245 times



Subject: Aw: 2000 Grafts bei Prof. Dr. Kayihan Sahinoglu (HealthTravels)

Posted by [eibadiewz](#) on Wed, 18 Mar 2020 18:29:26 GMT

[View Forum Message](#) <> [Reply to Message](#)

Nach knapp 6 Monaten noch mal ein Update. Grundsätzlich lässt sich dazu sagen, dass ich recht happy bin, wobei es interessant ist, dass man immer noch sieht, dass sich da was tut. Zugleich ist aber auch klar, wenn man unter hellem Licht steht (etwa im Badezimmer), dass das tendenziell eher eine Illusion von Dichte ist, als "echte" Dichte - was für alle Zwecke meine Erwartungen erfüllt.

File Attachments

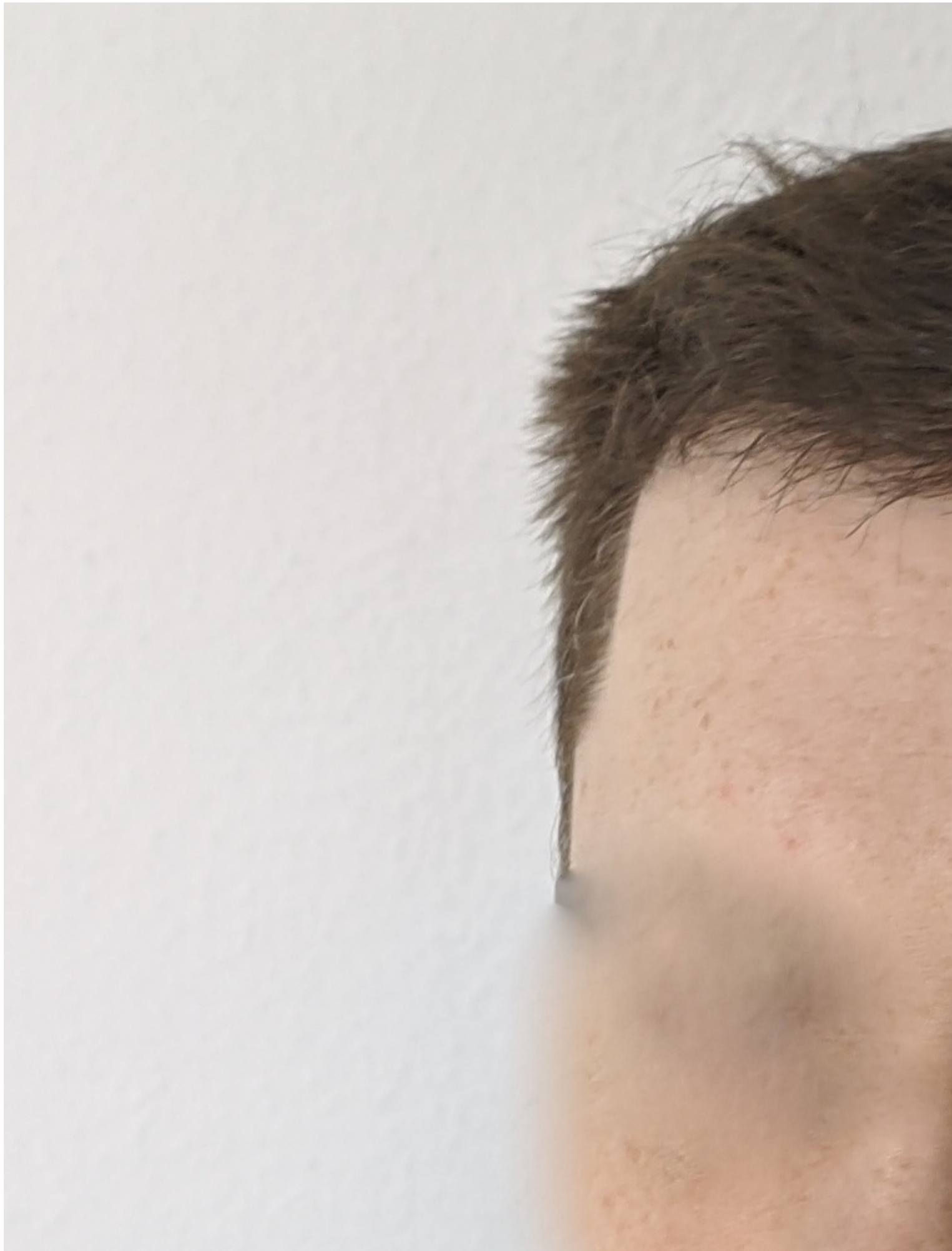1) [IMG_20200318_123249.jpeg](#), downloaded 3125 times



2) [IMG_20200318_123608.jpeg](#), downloaded 3112 times



3) [IMG_20200318_123632.jpeg](#), downloaded 3100 times

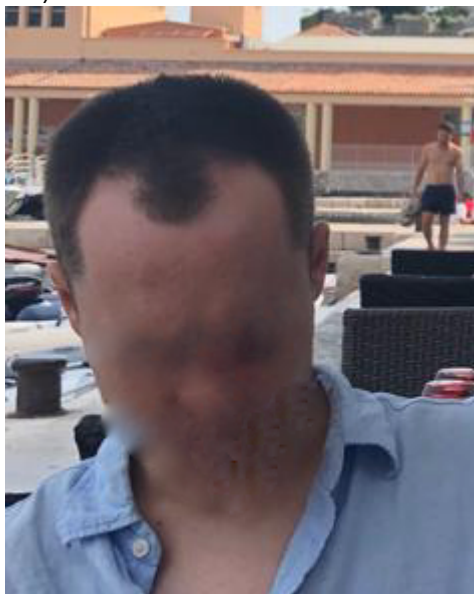

Subject: Aw: 2000 Grafts bei Prof. Dr. Kayihan Sahinoglu (HealthTravels)
Posted by [eibadiewz](#) on Wed, 18 Mar 2020 18:36:03 GMT
[View Forum Message](#) <> [Reply to Message](#)

Zum Abgleich noch mal ein Foto, wenige Wochen vor der HT.

File Attachments

1) [IMG-20190901-WA0016.png](#), downloaded 2977 times



Subject: Aw: 2000 Grafts bei Prof. Dr. Kayihan Sahinoglu (HealthTravels)
Posted by [Diesel](#) on Wed, 18 Mar 2020 19:17:45 GMT
[View Forum Message](#) <> [Reply to Message](#)

Sieht doch auf jeden Fall besser aus als vorher. Die Hauptsache ist, dass es dir gefällt und du mit dem Ergebnis zufrieden bist.

Subject: Aw: 2000 Grafts bei Prof. Dr. Kayihan Sahinoglu (HealthTravels)
Posted by [True](#) on Thu, 19 Mar 2020 06:21:03 GMT
[View Forum Message](#) <> [Reply to Message](#)

Ich denke nicht, dass es natürlich aussieht.
Vielleicht vom Bild, es gibt Multis in der ersten Reihe

Subject: Aw: 2000 Grafts bei Prof. Dr. Kayihan Sahinoglu (HealthTravels)
Posted by [Franko25](#) on Sat, 28 Mar 2020 11:52:01 GMT
[View Forum Message](#) <> [Reply to Message](#)

Ich denke, dass es normal aussieht. Nicht die höchste Dichte aber das kann ja noch werden.
Auf jedenfall besser als vor der Op

Subject: Aw: 2000 Grafts bei Prof. Dr. Kayihan Sahinoglu (HealthTravels)
Posted by [True](#) on Mon, 10 Aug 2020 12:43:45 GMT
[View Forum Message](#) <> [Reply to Message](#)

Gibts neue Bilder

Subject: Aw: 2000 Grafts bei Prof. Dr. Kayihan Sahinoglu (HealthTravels)
Posted by [eibadiwz](#) on Fri, 30 Dec 2022 16:39:08 GMT
[View Forum Message](#) <> [Reply to Message](#)

Jetzt 3 Jahre später: Weiterhin super happy. Es ist noch kein mal jemandem aufgefallen, dass es nicht natürlich wäre. Sogar wenn man beim Friseur sitzt und mit denen darüber spricht, wie denn eine HT so wäre und die teilweise überzeugt sind, eine HT sicher zu erkennen - sie erkennen es bei mir nicht. Wenn man es allerdings weiß, dann kann man es schon "erahnen".

Ansonsten: Keine mit Auge sichtbaren Narben im Spendebereich, kein Problem mit kurzen Haaren (evtl. kommt mir hier die kleine Menge mit 2500 grafts zu gute). Super Frisur :) Jederzeit wieder. Würde auch klar wieder zu Sahinoglu gehen und ihn empfehlen, insb. jedoch Health Travels / Herrn Weber.

Im Nachhinein witzig: Heute bin ich recht offen damit und eine zweite HT wäre sicher nichts großes mehr, damals wollte ich das möglichst verheimlichen und die Rötungen und kurzen Haare waren ein riesen Ding. Witzig, wie sich das so ändert..
