

Geschätztes Forum,

lange habe ich an diesem Format als „stiller Mitleser“ partizipiert und auch profitiert herzlichen Dank!

So konnte ich Einblicke erhalten, welche Faktoren im Zuge einer HT für mich zu berücksichtigen sind und Eingang in meine ganz persönliche Entscheidungsfindung nehmen sollten:

1. Manuelle FUE Methode
2. Entnahme und Einpflanzen vom Arzt persönlich durchgeführt
3. Belastbare Referenzen vorhanden

Nachfolgend dokumentiere ich hier meine HT bei Dr. Kaan Pekiner, um anderen Menschen bei ihrer Entscheidung gleichfalls einen Input zu liefern.

Im Vorfeld der HT hatte ich die Möglichkeit, Dr. Kaan Pekiner im Zuge einer offenen Sprechstunde in Frankfurt persönlich kennenzulernen. Ein wirklich sehr aufgeräumter und sympathischer Mensch, der neben seiner fachlichen Expertise auch auf zwischenmenschlicher Ebene äußerst angenehm ist. Hierbei wurde mein Haarstatus analysiert und mir wurden die entsprechenden Möglichkeiten offeriert. Ich konnte meinen kompletten Fragenkatalog platzieren und Dr. Kaan Pekiner nahm sich viel Zeit meine Fragen zu beantworten. Die Organisation der HT erfolgte durch den deutschen Ansprechpartner Hr. Altin und war stets zielführend und zeitgerecht.

Zu meiner Person:

- * Alter: 42
- * Haarstatus in der Familie (Eltern/Großeltern): Mutter hohe Stirn (Ghr), leider keine weiteren familiären Referenzen vorhanden
- * Ausfallverlauf (schnell/langsam?): langsam seit dem ca. 29. Lebensjahr
- * HA gestoppt?: ich fürchte nicht ganz
- * Vorangegangene Haartransplantationen: nein
- * Bevorzugte Behandlungsmethode (FUE/FUT?): FUE
- * Bevorzuge einen Ablauf OHNE Einsatz von Finasterid aufgrund von Unverträglichkeiten

Zu meiner OP:

Meine OP wurde für 3 Tage angesetzt (03.02.20-05.02.20)

Wir haben uns auf 3500 Grafts bei einer Dichte von ca. 50 Grafts pro cm² geeinigt, wobei mein Fokus auf Haarlinie und Scheitel lag. Mein Tonsur-Bereich ist offensichtlich auch vom Haarausfall betroffen und bedarf ggf. einer weiteren HT. Final wurden 3505 Grafts, von denen 440 aus dem Bart entnommen wurden, verpflanzt.

Ich habe mich bei Dr. Kaan Pekiner und seinem Team stets in besten Händen gefühlt und hoffe auf ein gutes Endergebnis. Jetzt gilt es Geduld zu bewahren und gut durch die ugly Phases zu kommen.

Ich spekuliere darauf, mit etwas Fortune und einer Haarpigmentierung für den Hinterkopf, auf

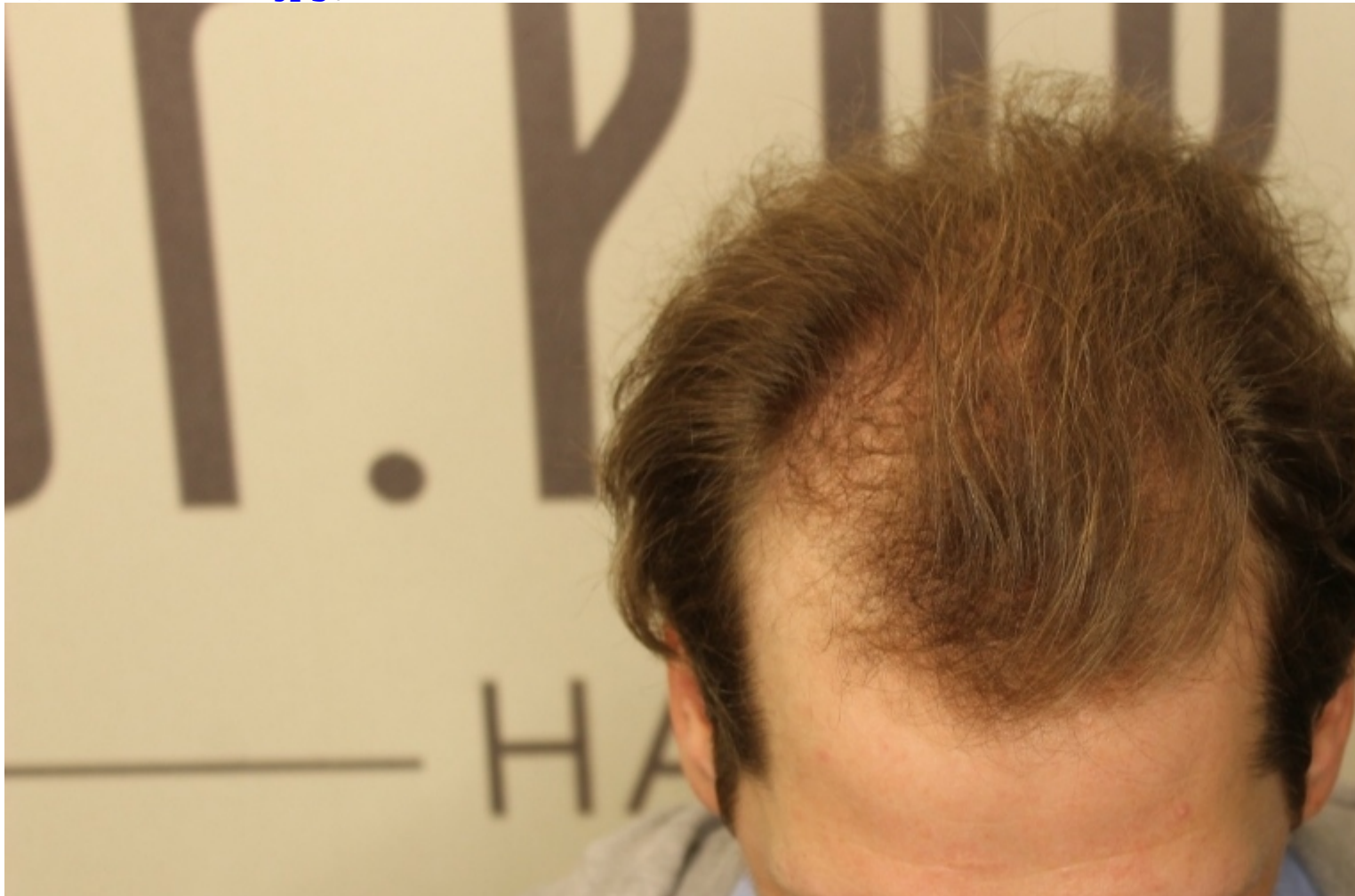ein Ergebnis zu kommen, welches mich mit dem Thema Haare erstmal abschließen lässt.

Es werden weitere Updates des jeweiligen Status quo folgen. Bei Fragen und Feedback bitte ich meine Antwortlatenz bereits im Vorfeld zu entschuldigen.

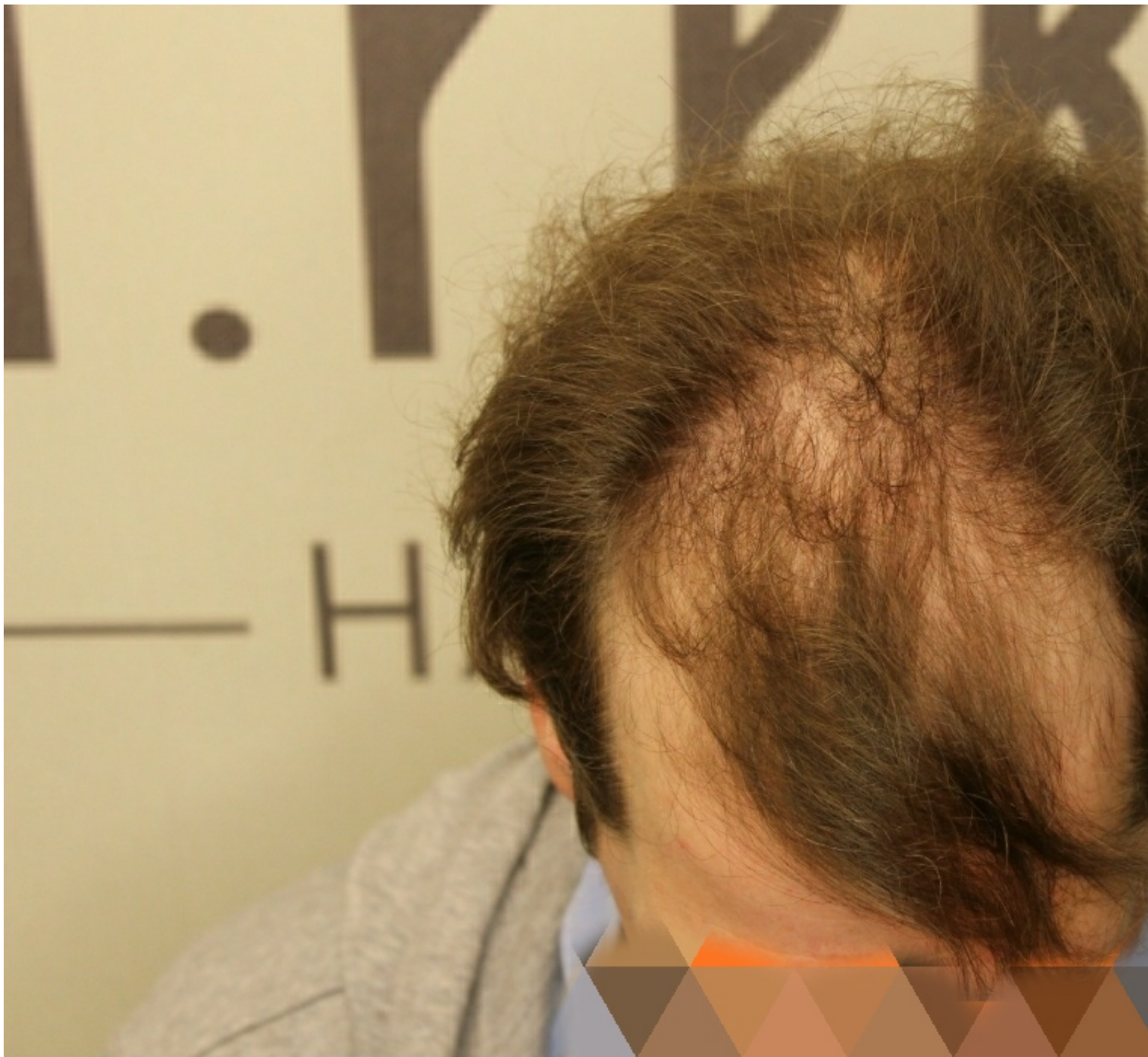Beste Grüße

File Attachments

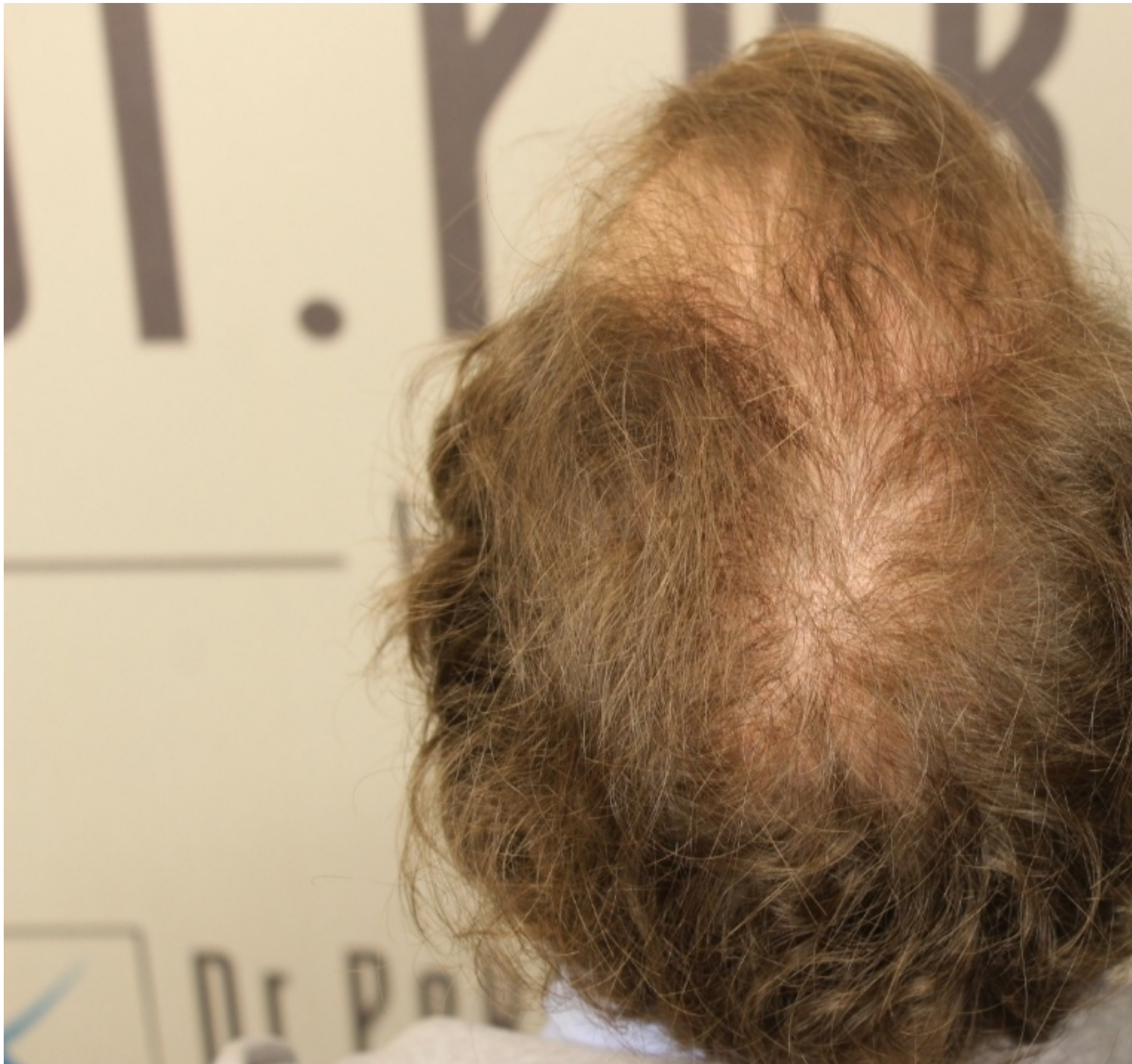1) [Pre front.jpg](#), downloaded 1389 times



2) [Pre front oben.jpg](#), downloaded 1135 times



3) [Pre oben.jpg](#), downloaded 1020 times



Subject: Aw: Erfahrungsbericht HT Dr. Kaan Pekiner 3505 Grafts Feb.'20
Posted by [Trust888](#) on Fri, 21 Feb 2020 16:19:52 GMT

[View Forum Message](#) <> [Reply to Message](#)

Bilder Post HT

File Attachments

1) [Graft count.jpg](#), downloaded 912 times

03.02.2020

I. 48

II. 318

III. 172

IV. 75

Total: 613,,

2. Seans

I. 61

II. 219

III. 102

IV. 19

Total: 401

Day Total \Rightarrow 1014

04.02.2020

I. 82

II. 371

III. 296

IV. 68

Total: 817,,

2. Seans

I. 76

II. 365

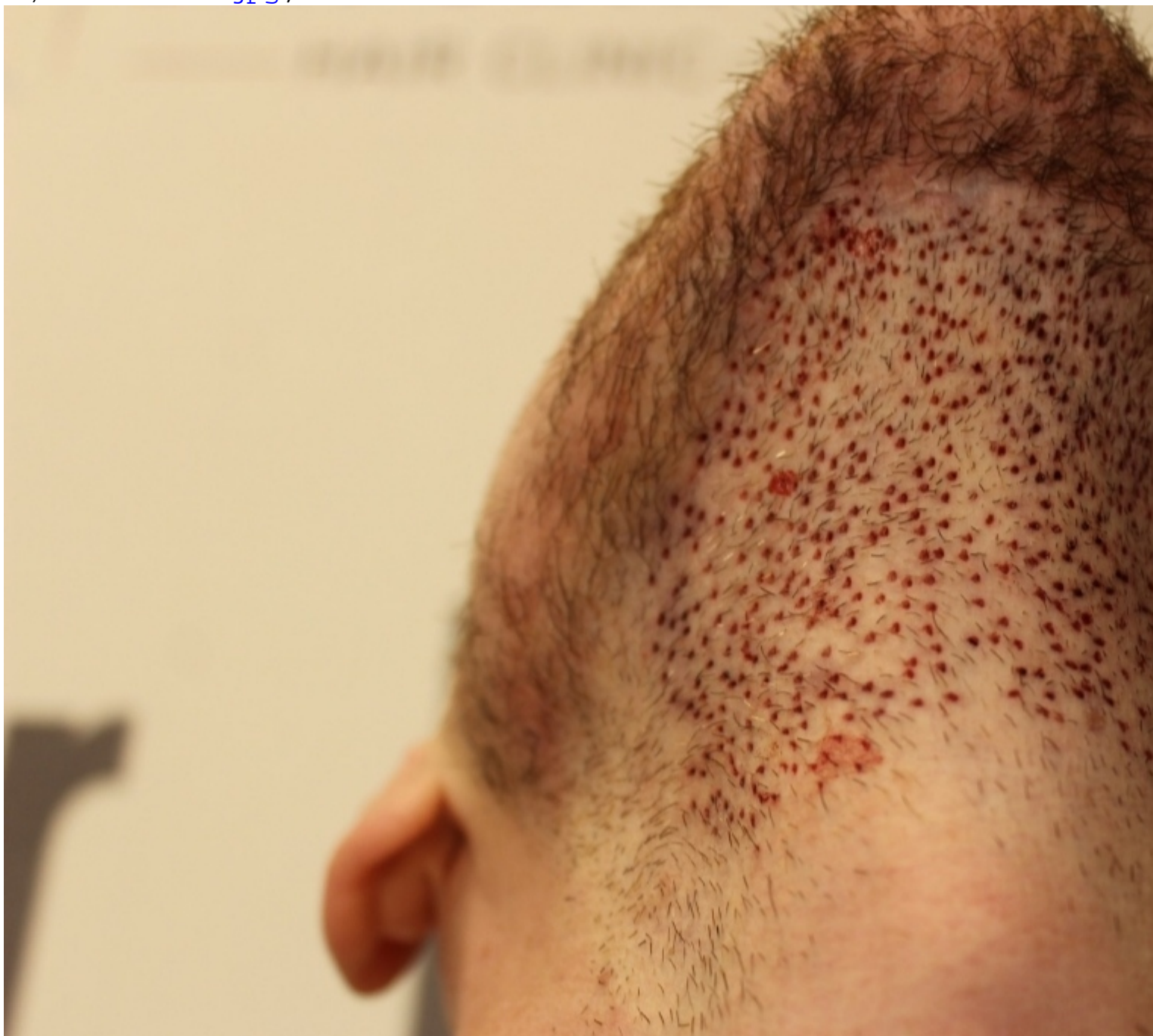III. 203

IV. 40

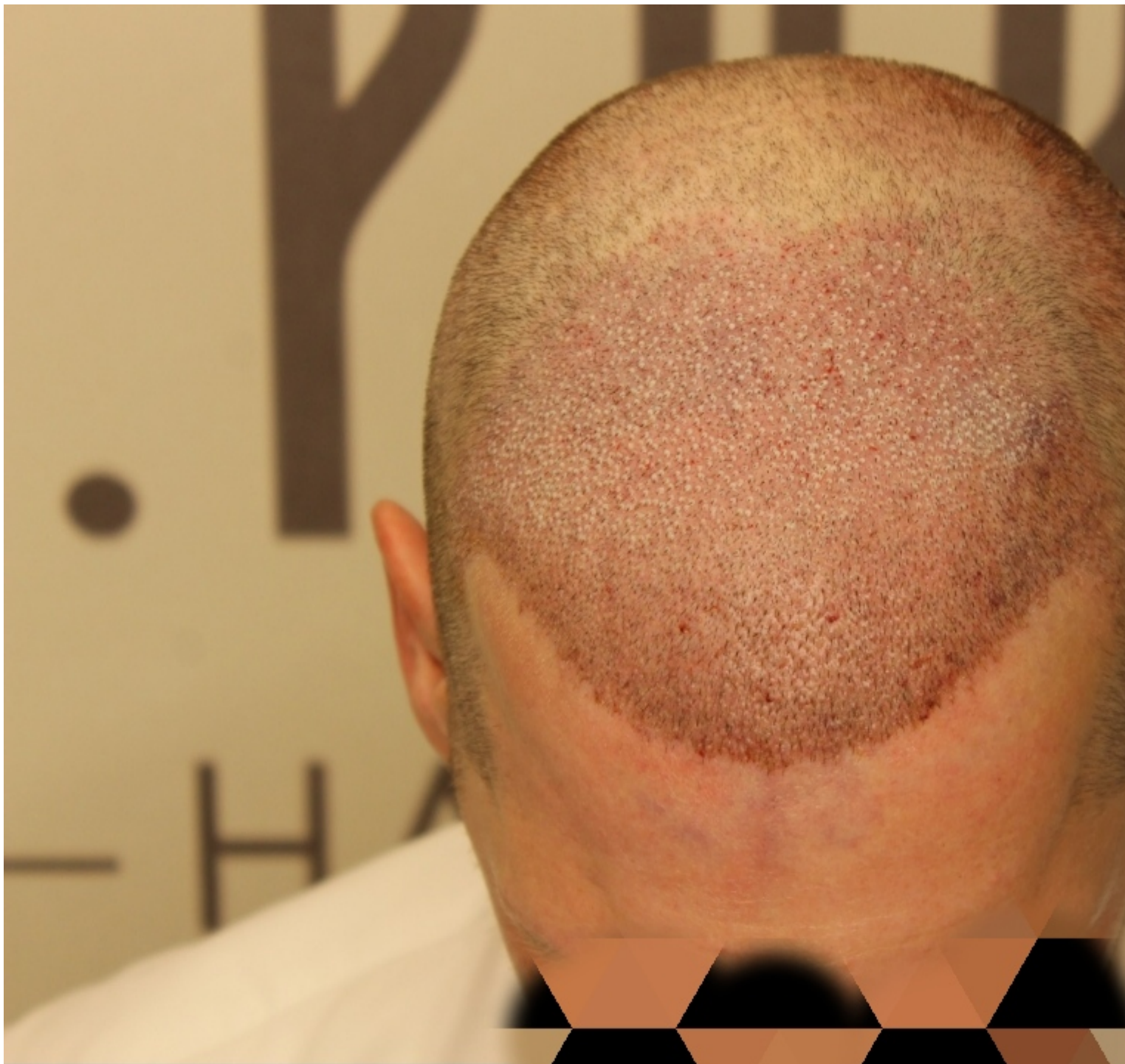Total: 684,,

Day Total \Rightarrow 1501


2) [Post bart.jpg](#), downloaded 768 times



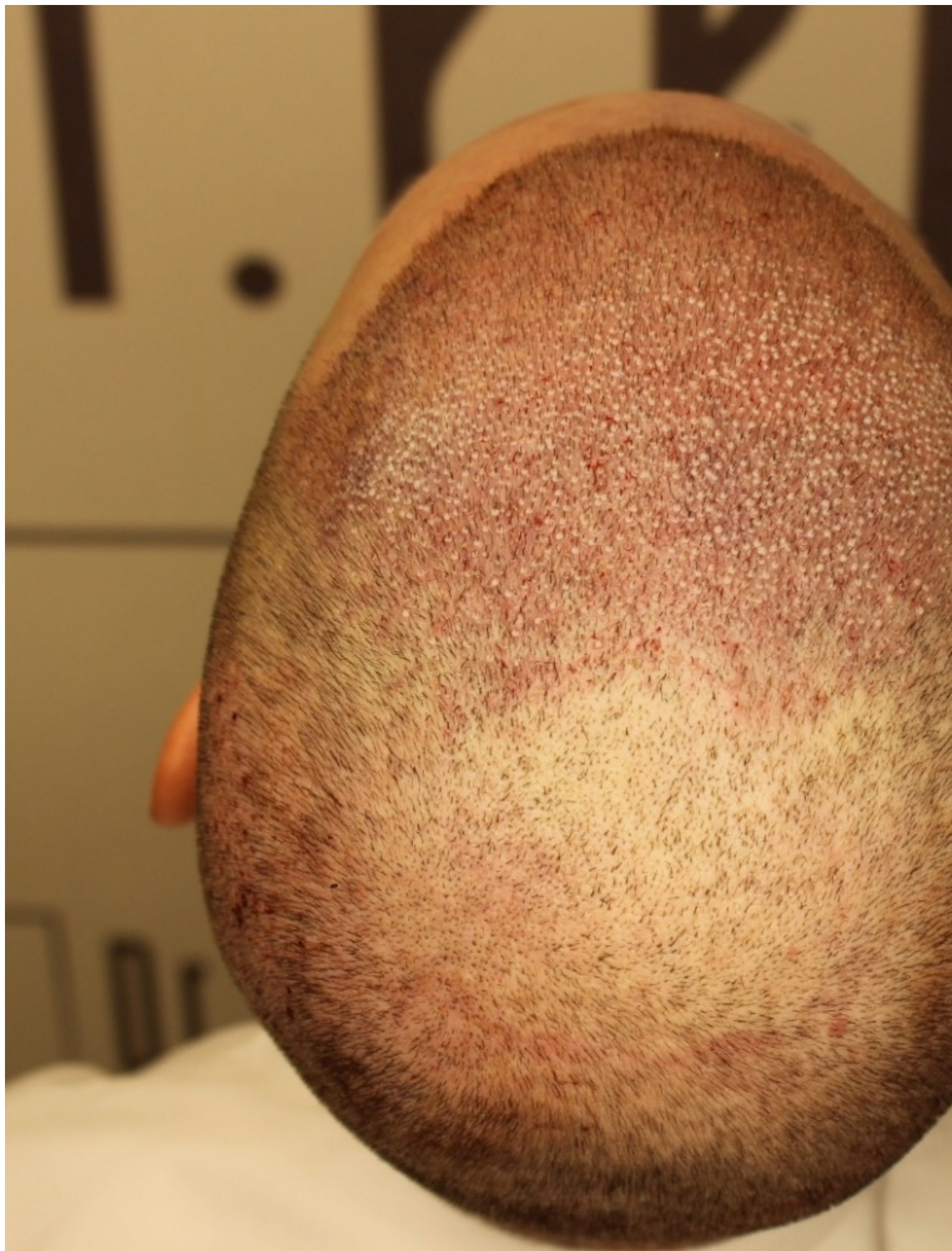
3) [Post front oben.jpg](#), downloaded 845 times



4) [Post frontal.jpg](#), downloaded 710 times



5) [Post oben.jpg](#), downloaded 782 times



Subject: Aw: Erfahrungsbericht HT Dr. Kaan Pekiner 3505 Grafts Feb.'20

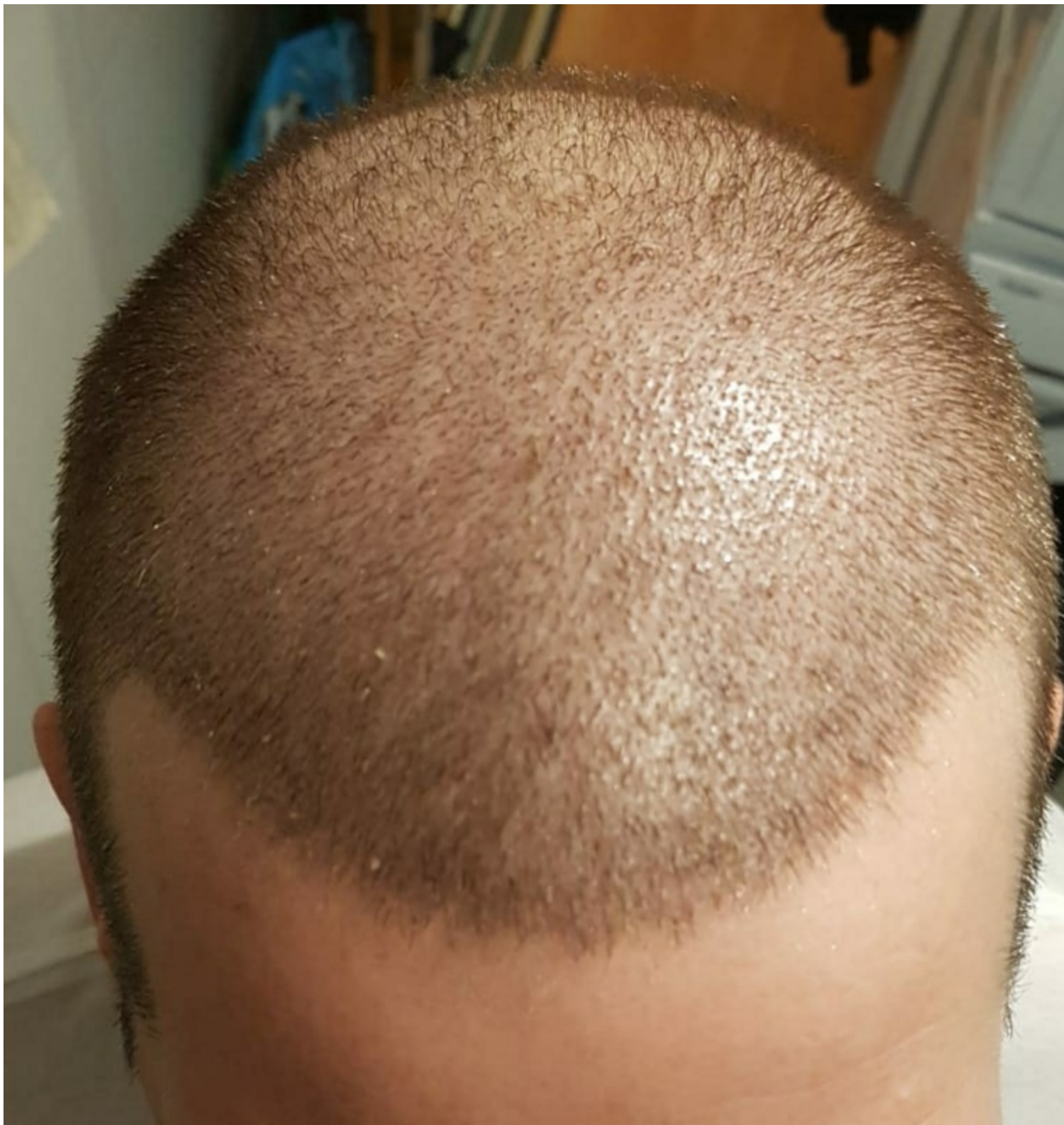Posted by [Trust888](#) on Fri, 21 Feb 2020 16:21:34 GMT

[View Forum Message](#) <> [Reply to Message](#)

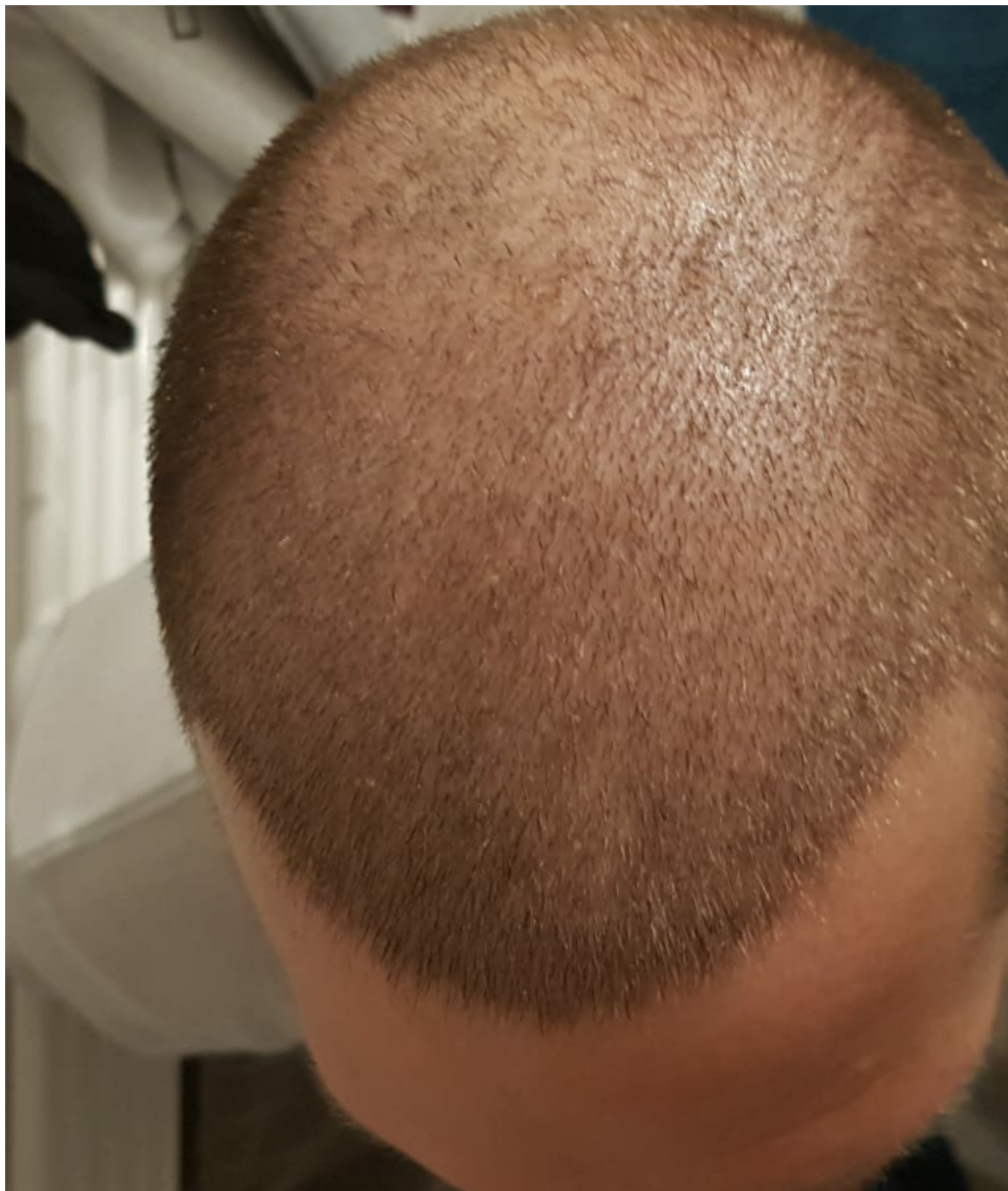Bilder 13 Tage Post OP

File Attachments

1) [13 tage post close.jpg](#), downloaded 915 times



2) [13 tage post oben.jpg](#), downloaded 745 times



Subject: Aw: Erfahrungsbericht HT Dr. Kaan Pekiner 3505 Grafts Feb.'20
Posted by [_Mario](#) on Thu, 19 Mar 2020 11:56:54 GMT
[View Forum Message](#) <> [Reply to Message](#)

Mich interessiert vor allem das Thema Bartgrafts, da mein Donor (von Haus recht dünn) nach 2 HTs nicht mehr nennenswert beackert werden soll.
Mir schwebt eine Verdichtung der Tonsur / Oberkopf vor.
Wie ist die Entnahme der Bartgrafts im Vergleich zur Entnahme am Kopf?

Alles Gute!

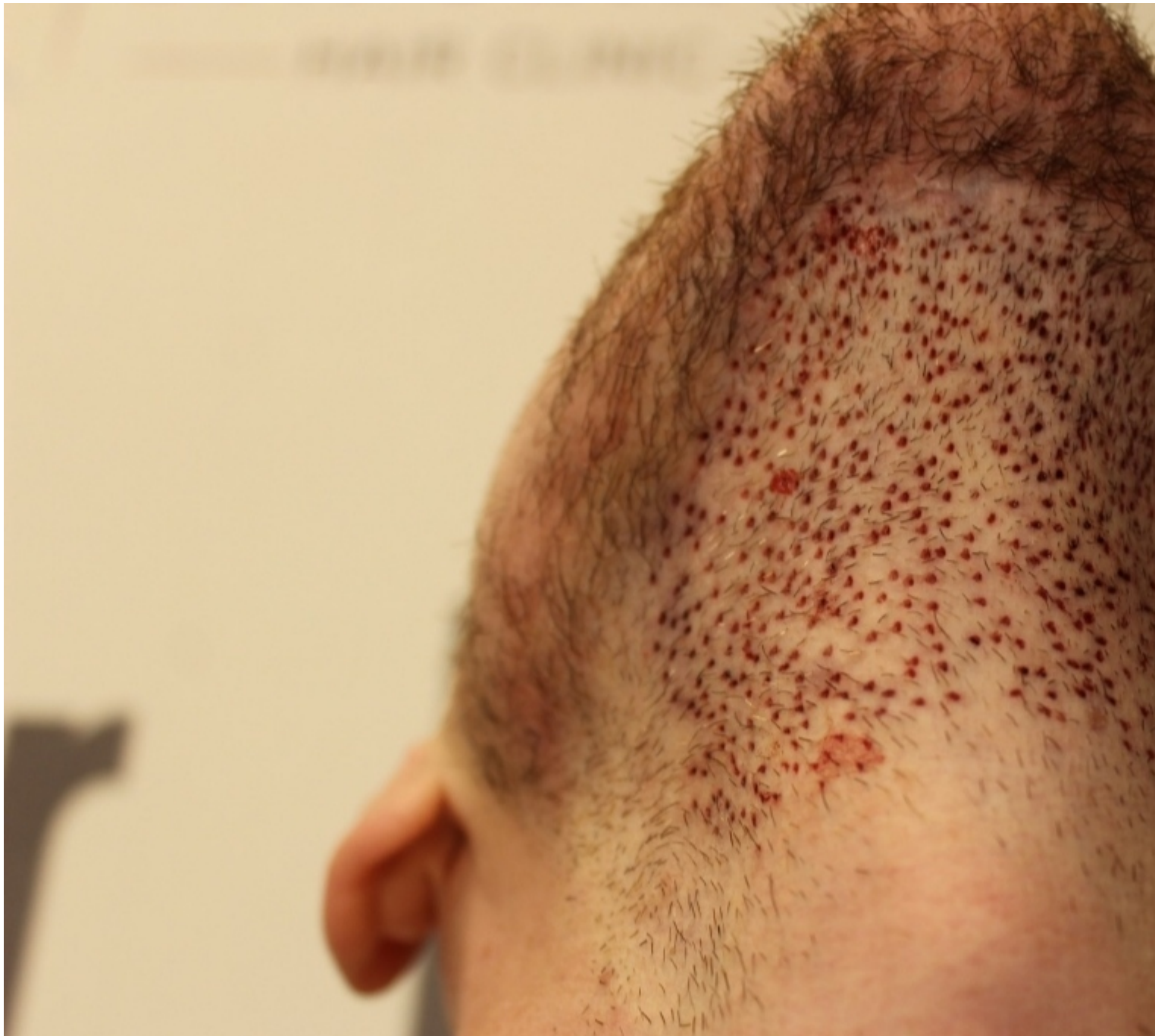Subject: Aw: Erfahrungsbericht HT Dr. Kaan Pekiner 3505 Grafts Feb.'20
Posted by [Trust888](#) on Tue, 24 Mar 2020 10:07:38 GMT
[View Forum Message](#) <> [Reply to Message](#)

Hallo Mario,
das Gewebe bzw. die Haut am Hals ist weniger fest als am Entnahmegebiet der Kopfhaut, sodass der Punch mit der Hohnadel mit etwas mehr Druck ausgeführt wird. Dabei wird versucht, die Haut auf Zug bzw. Spannung zu halten.
Die Betäubung des Bartareals empfand ich nicht als sonderlich (oder mehr) schmerzhaft als im Kopfbereich, wobei ich sowieso kein sonderlich schmerzempfindlicher Kandidat bin.
Die wesentliche Frage ist, ob du genügend Bartgrafts in entsprechender Quantität und Qualität zur Verfügung hast, um dein gewünschtes Ergebnis zu erzielen. Hier würde dir Dr. Kaan Pekiner sicherlich seine ehrliche Einschätzung abgeben.
Wenn dein Bart also genügend Ressourcen hergibt, so sehe ich aus Entnahmesicht keinen Grund warum du es nicht in Betracht ziehen solltest. Was die Anwuchsrate und Optik angeht, kann ich derzeit persönlich noch keine Einschätzung abgeben, da ich selber erst 7 Wochen Post-OP bin.
Mein Bartspender hat sich sehr schnell erholt, ist ohne erkennbaren Substanzverlust, und auch ich werde im Falle einer 2. HAT wieder auf Barthaare zur Verdichtung zurückgreifen.
Anbei ein Bild meines Spenders nach Entnahme von 400 Bartgrafts.
Wenn du noch weiterführende Fragen hast, gerne jederzeit.

Beste Grüße

File Attachments

1) [Post bart.jpg](#), downloaded 713 times



Subject: Aw: Erfahrungsbericht HT Dr. Kaan Pekiner 3505 Grafts Feb.'20
Posted by [_Mario](#) on Tue, 24 Mar 2020 10:31:52 GMT
[View Forum Message](#) <> [Reply to Message](#)

Danke @Trust888 ;)

Sehr interessant!

Mein Problem ist, dass ich zur Verdichtung des angedachten Areals bestimmt minimum 1.500 Bartgrafts bräuchte. Evtl. könnte ich noch 500 Grafts aus dem Kopfdonor verkraften. Aber du hast recht, dass kann nur ein Spezialist aus der Nähe beurteilen.

Also Bartwuchs habe ich (zumindest an der Entnahmestelle) schon recht dicht.
Die Barthaare sind aber deutlich dicker ("borstiger") als meine Kopfhaare. Am Anfang würde das sicher auffallen, aber das soll sich ja angleichen. Ich werde das weiter bei dir beobachten ;)

Anderes Thema ist, dass die Barthaare bereits z. T. grau sind, am Kopf nicht, keine Ahnung ob sich das dann auch am Kopf anpasst?? Kann da jemand was dazu sagen?

Subject: Aw: Erfahrungsbericht HT Dr. Kaan Pekiner 3505 Grafts Feb.'20

Posted by [Trust888](#) on Thu, 02 Apr 2020 09:17:46 GMT

[View Forum Message](#) <> [Reply to Message](#)

Update nach 2 Monaten.

File Attachments

1) [IMG_20200402_104138.jpg](#), downloaded 911 times



2) [IMG_20200402_103756.jpg](#), downloaded 815 times



3) [IMG_20200402_103645.jpg](#), downloaded 787 times



Subject: Aw: Erfahrungsbericht HT Dr. Kaan Pekiner 3505 Grafts Feb.'20
Posted by [_Mario](#) on Thu, 02 Apr 2020 09:20:42 GMT
[View Forum Message](#) <> [Reply to Message](#)

Du bist jetzt voll in der Ugly Duckling Phase - durchhalten!!

Die Ausgehbeschränkungen kommen dir aber jetzt sicherlich voll entgegen ;)

Bleib gesund und ab ca. dem 3. Monat wird dann das große Sprießen einsetzen!

Subject: Aw: Erfahrungsbericht HT Dr. Kaan Pekiner 3505 Grafts Feb.'20
Posted by [Trust888](#) on Thu, 02 Apr 2020 18:48:00 GMT
[View Forum Message](#) <> [Reply to Message](#)

Danke für die aufbauenden Worte!

Subject: Aw: Erfahrungsbericht HT Dr. Kaan Pekiner 3505 Grafts Feb.'20
Posted by [Oezdemir](#) on Fri, 03 Apr 2020 13:25:16 GMT
[View Forum Message](#) <> [Reply to Message](#)

Man sieht, dass es immer besser wird, nach einem Monat wird es sicher super sein!

Subject: Aw: Erfahrungsbericht HT Dr. Kaan Pekiner 3505 Grafts Feb.'20
Posted by [Statham1](#) on Fri, 29 May 2020 07:29:19 GMT
[View Forum Message](#) <> [Reply to Message](#)

Gibt es upDate

Subject: Aw: Erfahrungsbericht HT Dr. Kaan Pekiner 3505 Grafts Feb.'20
Posted by [Trust888](#) on Fri, 29 May 2020 21:21:08 GMT
[View Forum Message](#) <> [Reply to Message](#)

Update kommt die Tage.
Wollte die 4 Monatsgrenze abwarten.

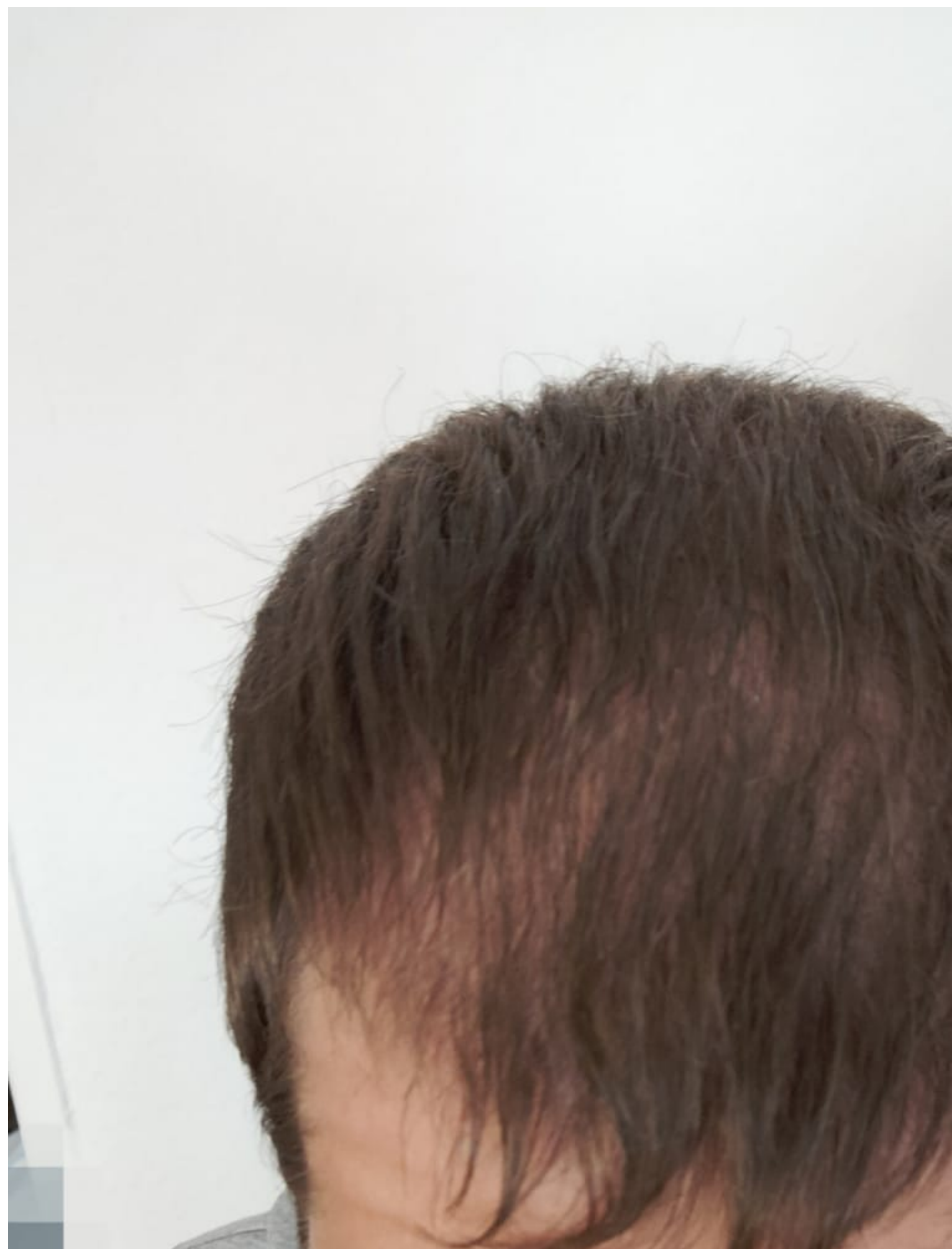Beste Grüße

Subject: Aw: Erfahrungsbericht HT Dr. Kaan Pekiner 3505 Grafts Feb.'20
Posted by [Trust888](#) on Fri, 05 Jun 2020 16:40:18 GMT
[View Forum Message](#) <> [Reply to Message](#)


Update 4 Monate Post Op.

File Attachments

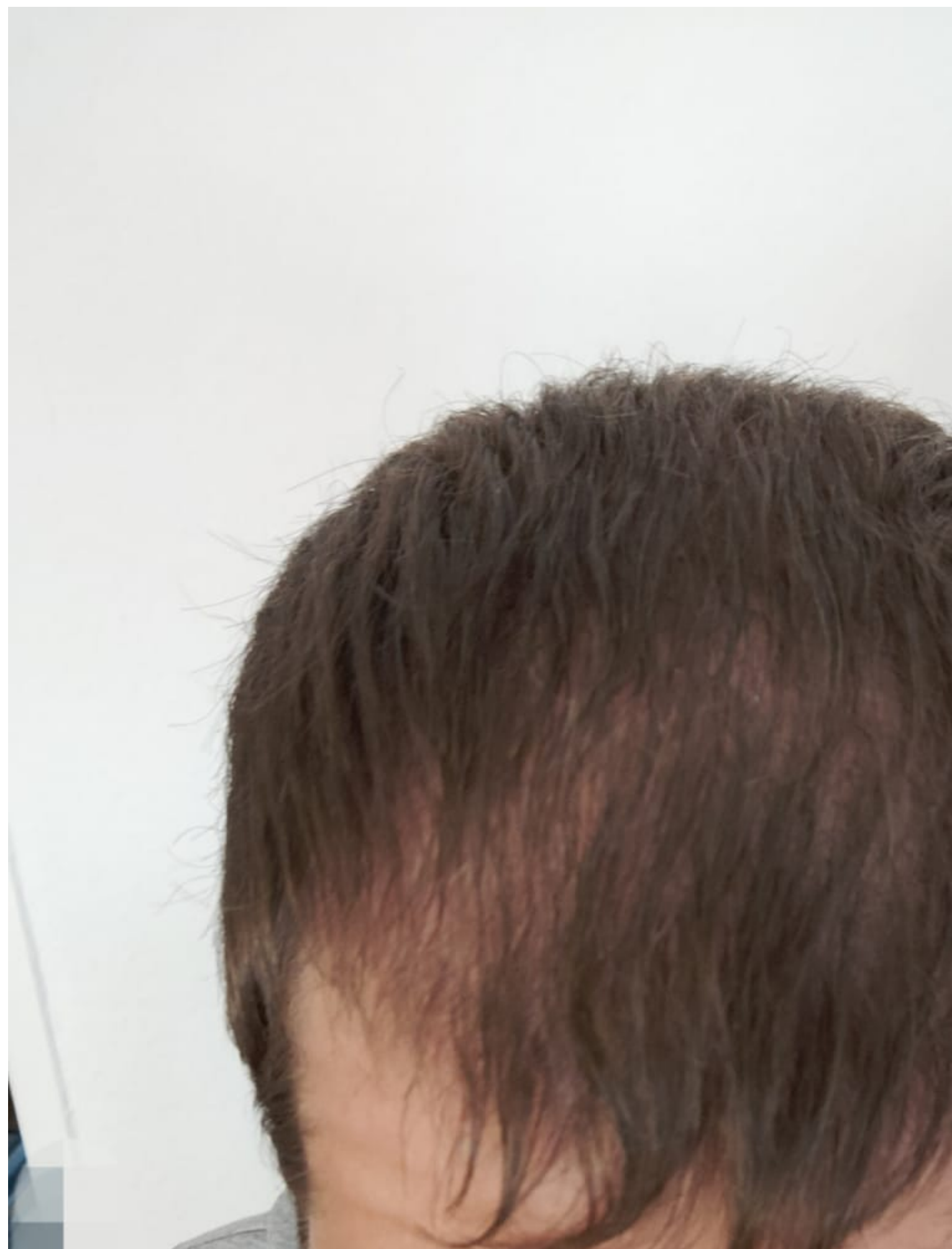1) [B3538182-9602-483F-9931-86FC02A6CBA1.jpeg](#), downloaded 968 times



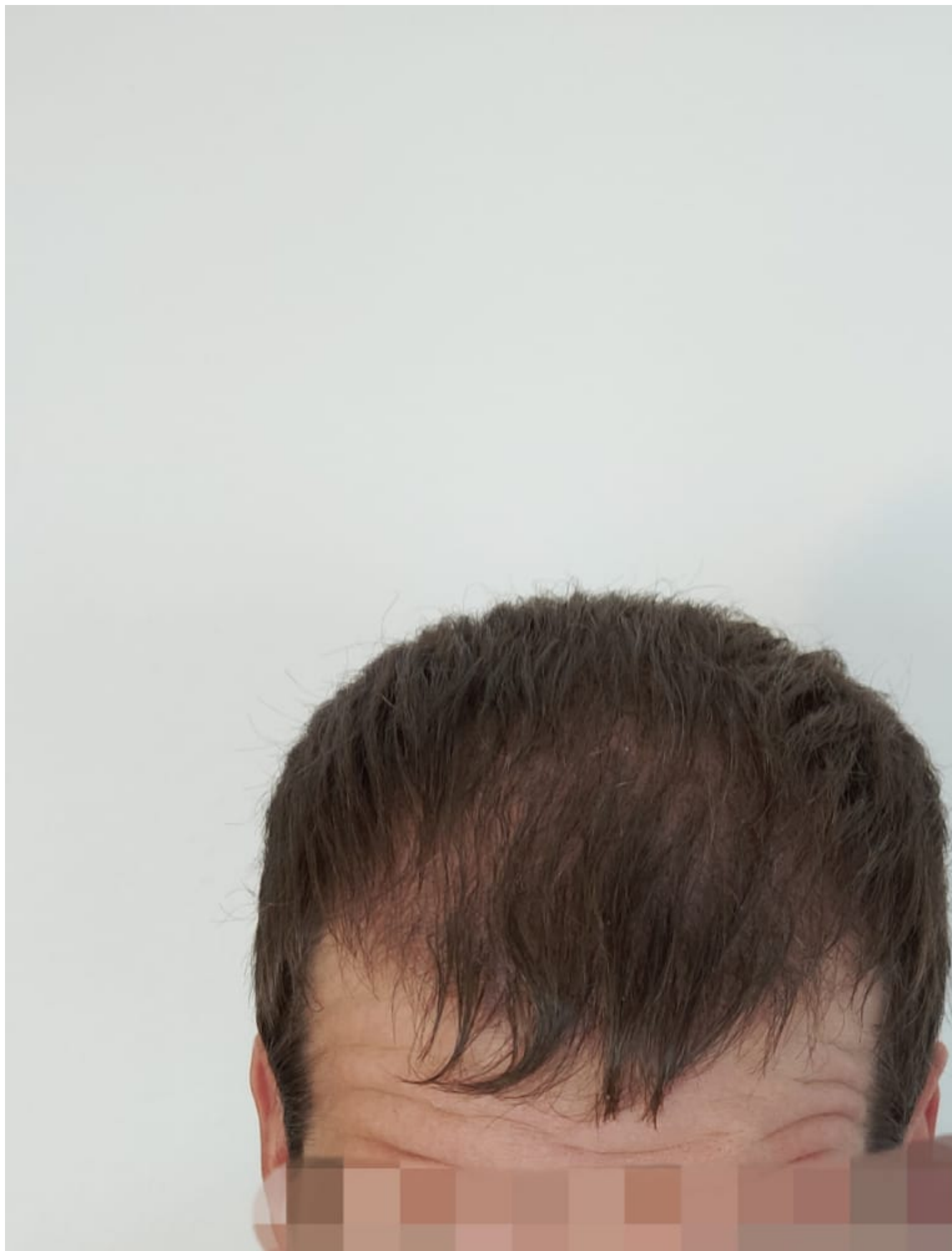
2) [91EFAC45-83D9-4EEC-A1B9-A2CF2A441232.jpeg](#), downloaded 738 times



3) [4511C37C-0ACD-413B-8CD0-CBD0B18529A1.jpeg](#), downloaded 672 times



4) [2FE61AEF-9088-410D-94A1-5F39653FEE4C.jpeg](#), downloaded 742 times



Subject: Aw: Erfahrungsbericht HT Dr. Kaan Pekiner 3505 Grafts Feb.'20
Posted by [Dr.Caligari](#) on Sun, 21 Jun 2020 09:28:49 GMT
[View Forum Message](#) <> [Reply to Message](#)

Sei froh, dass man bei dir die Rötung nicht so sehr gesehen hat, meine Birne war monatelang knallrot.
Die Lücken werden sich jetzt zunehmend schließen, und die Haare immer kräftiger werden.
Das schlimmste ist überstanden !

Subject: Aw: Erfahrungsbericht HT Dr. Kaan Pekiner 3505 Grafts Feb.'20
Posted by [Statham1](#) on Mon, 10 Aug 2020 14:16:55 GMT
[View Forum Message](#) <> [Reply to Message](#)

Ist es dichter geworden?

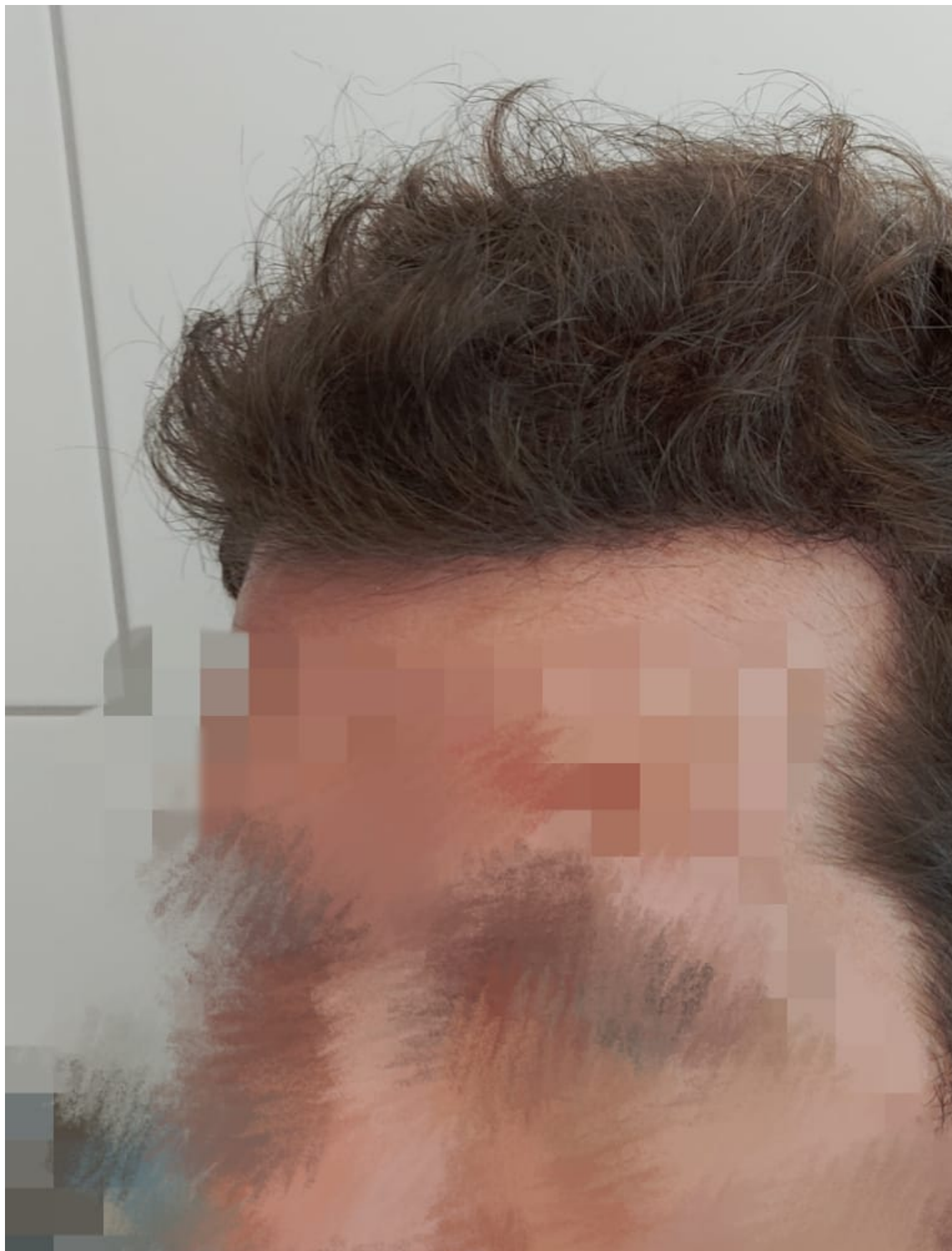Subject: Aw: Erfahrungsbericht HT Dr. Kaan Pekiner 3505 Grafts Feb.'20
Posted by [Trust888](#) on Fri, 14 Aug 2020 10:02:47 GMT
[View Forum Message](#) <> [Reply to Message](#)

Update 6 Monate Post Op.

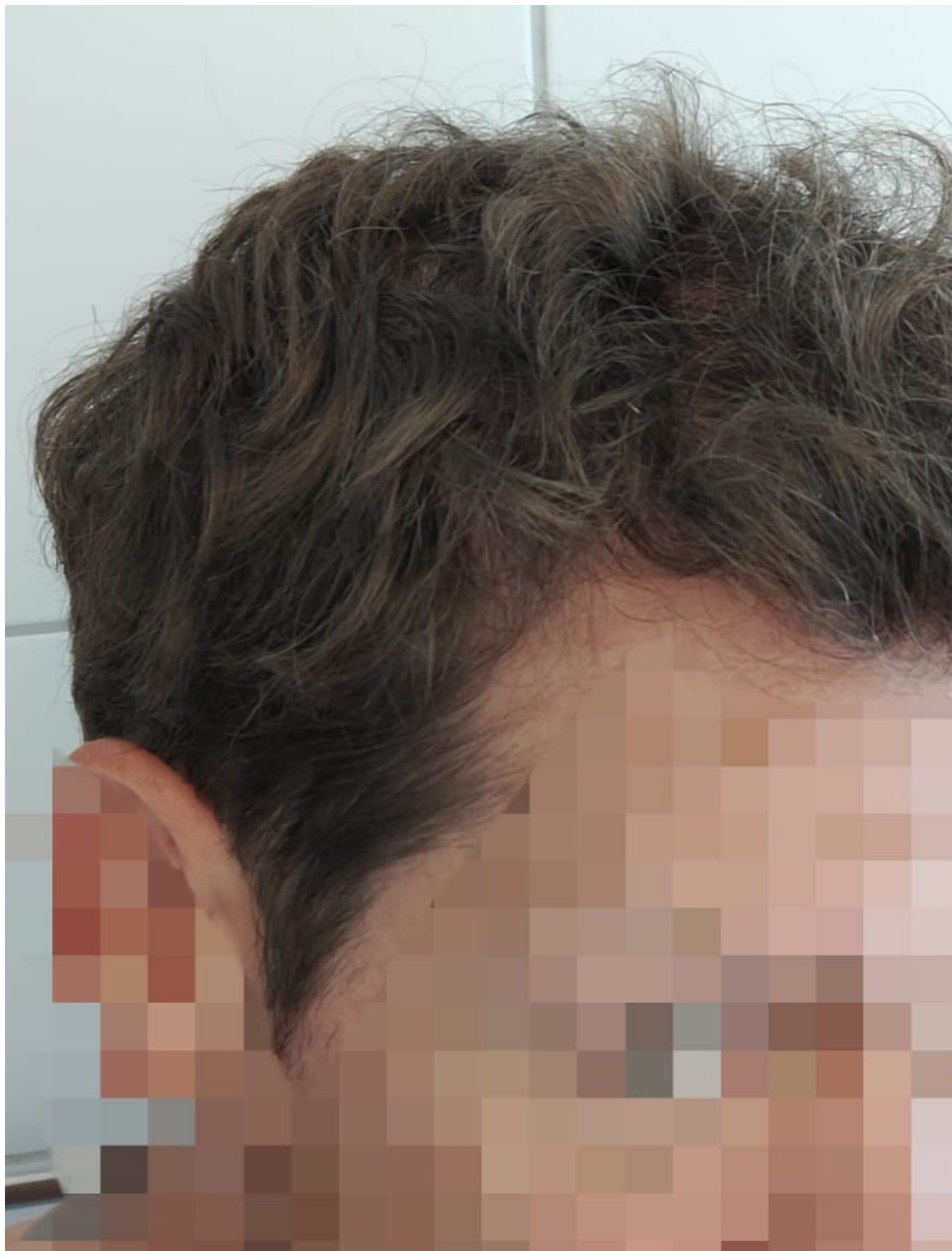Beste Grüße

File Attachments

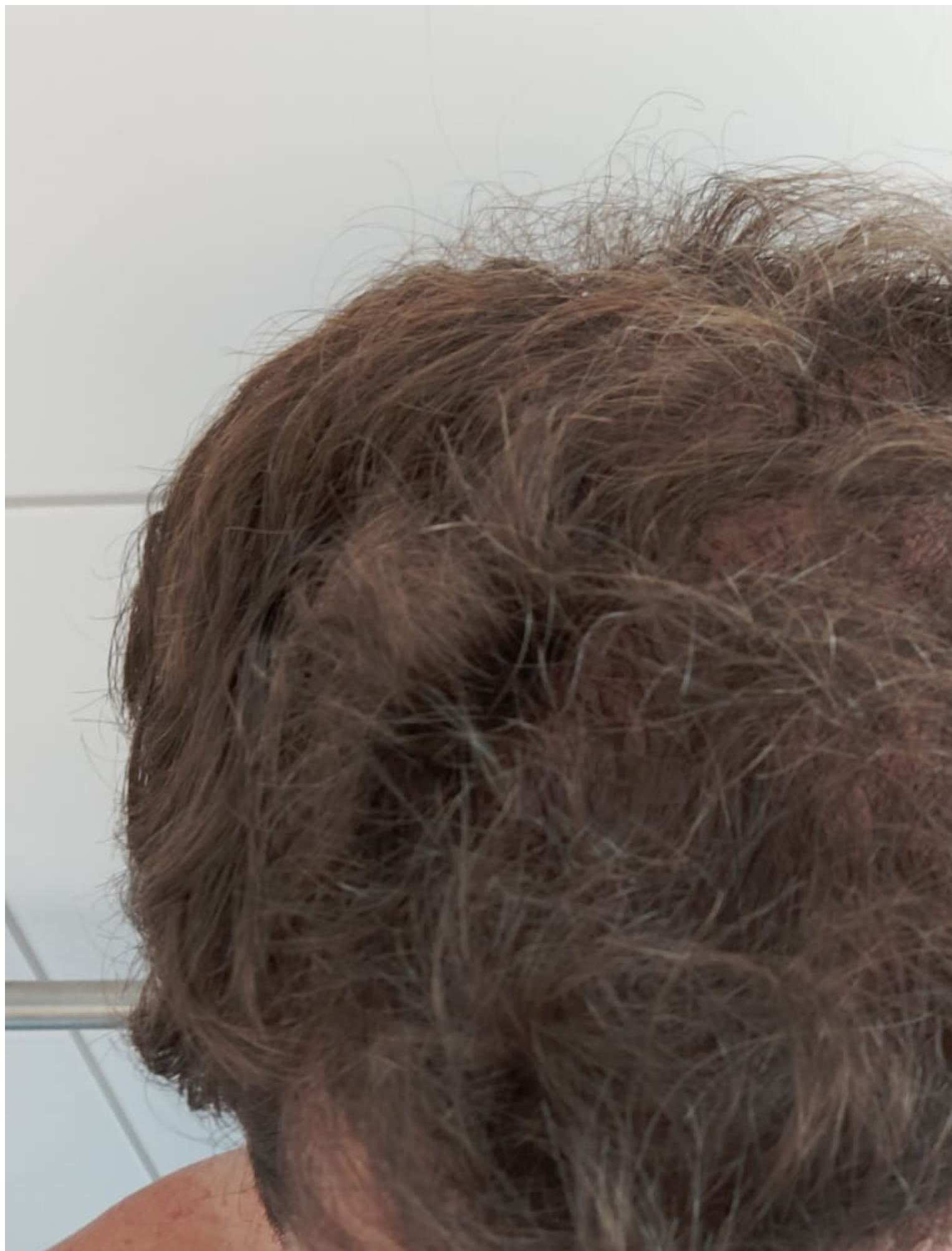1) [43FFC6F9-D62F-4D4F-B0F5-A3A454417C2F.jpeg](#), downloaded 875 times



2) [83991A43-03E5-4914-9051-2DD0B96CC993.jpeg](#), downloaded 787 times



3) [7269A99D-9E2B-4630-9566-9F4BAC3E5C5E.jpeg](#), downloaded 781 times



Subject: Aw: Erfahrungsbericht HT Dr. Kaan Pekiner 3505 Grafts Feb.'20
Posted by [Trust888](#) on Fri, 14 Aug 2020 10:08:00 GMT
[View Forum Message](#) <> [Reply to Message](#)

Beste Grüße

Subject: Aw: Erfahrungsbericht HT Dr. Kaan Pekiner 3505 Grafts Feb.'20
Posted by [mrblack](#) on Fri, 14 Aug 2020 15:07:38 GMT
[View Forum Message](#) <> [Reply to Message](#)

Sieht schon richtig gut aus! Aber wird in den nächsten 6 Monaten sicher noch besser.

Magst du nochmal ein Bild von deinem Bart Donor posten. Mich interessiert die BHT zur Verdichtung sehr und ich frage mich, ob man wirklich nichts mehr davon sieht.

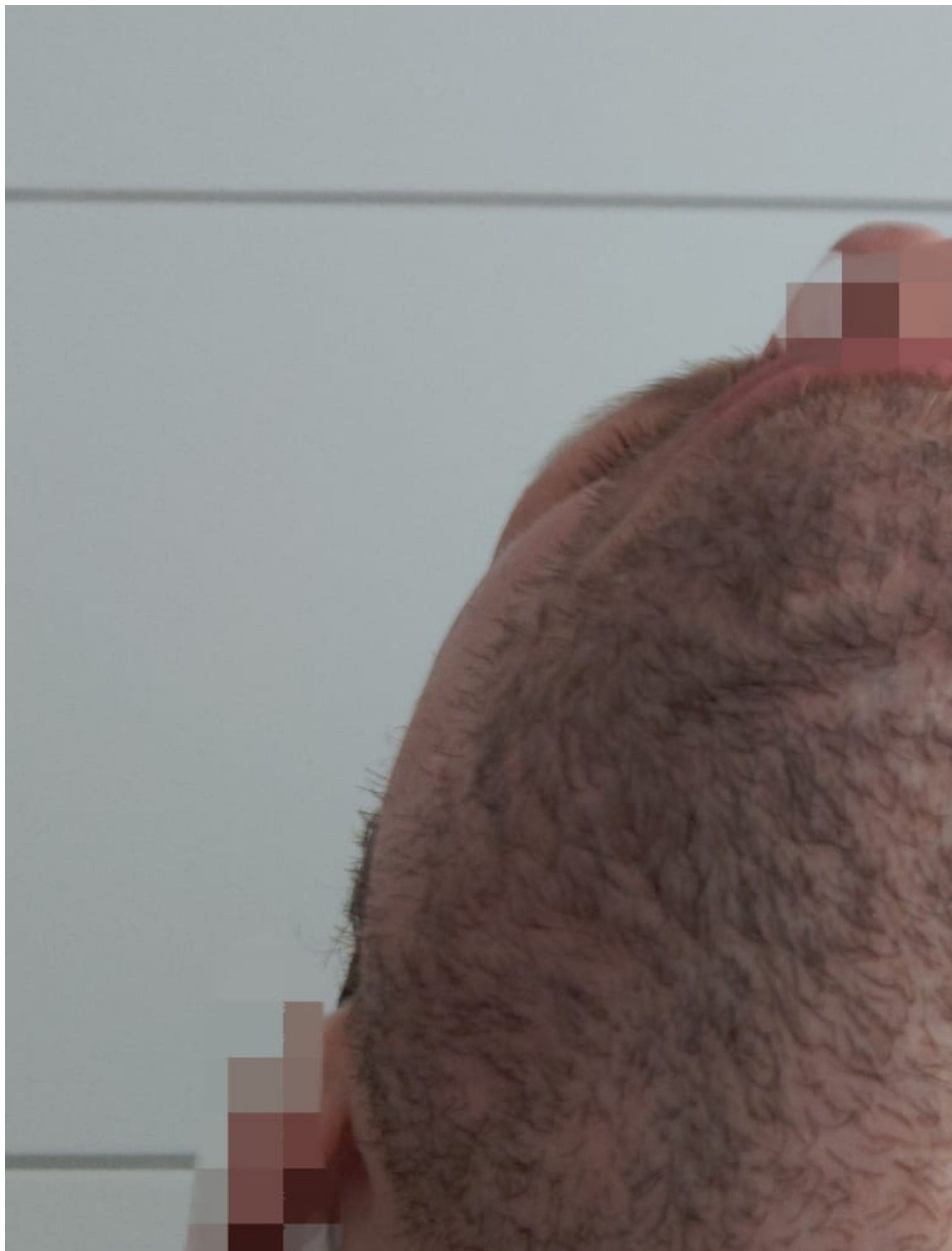Subject: Aw: Erfahrungsbericht HT Dr. Kaan Pekiner 3505 Grafts Feb.'20
Posted by [Trust888](#) on Sat, 15 Aug 2020 19:43:10 GMT
[View Forum Message](#) <> [Reply to Message](#)

Die Anomalie an der unteren Kinnspitze ist eine Narbe und kein Resultat der Entnahme. Persönlich merke ich keinen Unterschied in der Bartstruktur und Dichte zu Pre-Op.

Beste Grüße

File Attachments

1) [40976197-2D6D-4D04-98D7-F46C3B30CBE2.jpeg](#), downloaded 770 times



Subject: Aw: Erfahrungsbericht HT Dr. Kaan Pekiner 3505 Grafts Feb.'20

Posted by [PaNtHeR1](#) on Sun, 16 Aug 2020 06:17:41 GMT

[View Forum Message](#) <> [Reply to Message](#)

Glückwunsch zur HT.

Schaut super aus!

Subject: Aw: Erfahrungsbericht HT Dr. Kaan Pekiner 3505 Grafts Feb.'20

Posted by [Statham1](#) on Fri, 28 Aug 2020 14:05:29 GMT

[View Forum Message](#) <> [Reply to Message](#)

Sieht Gut aus Danke für den update

Subject: Aw: Erfahrungsbericht HT Dr. Kaan Pekiner 3505 Grafts Feb.'20


Posted by [Trust888](#) on Thu, 05 Nov 2020 12:48:56 GMT

[View Forum Message](#) <> [Reply to Message](#)


Update 9 Monate Post Op.

File Attachments


1) [A92FE868-1220-4E4E-BF66-ABBEE2E3314E.jpeg](#), downloaded 667 times



2) [7BCEB6EE-3683-4DFA-ABE7-410CB84053F5.jpeg](#), downloaded 614 times



3) [607C1A93-C250-4B5A-8B35-BA2CF6BD9093.jpeg](#), downloaded 621 times



Subject: Aw: Erfahrungsbericht HT Dr. Kaan Pekiner 3505 Grafts Feb.'20


Posted by [Trust888](#) on Thu, 05 Nov 2020 17:38:19 GMT

[View Forum Message](#) <> [Reply to Message](#)


Update 9 Monate Post Op.

File Attachments


1) [F0F8D279-DBE4-4659-86E2-0C1604B8EFE3.jpeg](#), downloaded 698 times



2) [0AE8EB12-4D0B-4F0F-95C6-088862338B3B.jpeg](#), downloaded 622 times



3) [69419AFF-6306-4CC2-91A6-22AD45F99659.jpeg](#), downloaded 578 times



Subject: Aw: Erfahrungsbericht HT Dr. Kaan Pekiner 3505 Grafts Feb.'20

Posted by [Degen](#) on Fri, 06 Nov 2020 14:04:42 GMT

[View Forum Message](#) <> [Reply to Message](#)

Sehr gutes Ergebnis. Warum wurde denn Barthaar verwendet? Dein Spenderhaar sieht ja ideal aus (dick und leicht kraus) und 3.500 Grafts ist verhältnismäßig wenig.

Subject: Aw: Erfahrungsbericht HT Dr. Kaan Pekiner 3505 Grafts Feb.'20

Posted by [Trust888](#) on Wed, 11 Nov 2020 10:16:36 GMT

[View Forum Message](#) <> [Reply to Message](#)

Hallo Degen,

bei Dr. Kaan steht Donor Management hoch im Kurs.

Er wollte mir die Option einer zweiten HT, welche evtl. benötigt wird, nicht durch eine zu "aggressive" Entnahme verbauen.

Ich denke sein holistischer Ansatz ist hierbei immer, den Verlauf und das prognostizierbare Szenario mit den vorhanden Ressourcen in Einklang zu bringen, um ein nachhaltiges Ergebnis, welches auch den Alterungsprozess samt entsprechendem optischem Erscheinungsbild mit einbezieht, zu berücksichtigen.

Seiner Einschätzung nach, ständen mir noch ca. 2300 Grafts (1500 Kranz + 800 Bart) zur Verfügung.

Kurzgesagt wollte Dr. Kaan mir durch die Barthaare Reserven aufsparen.

Beste Grüße

Subject: Aw: Erfahrungsbericht HT Dr. Kaan Pekiner 3505 Grafts Feb.'20

Posted by [Degen](#) on Wed, 11 Nov 2020 16:54:23 GMT

[View Forum Message](#) <> [Reply to Message](#)

Dein Donor scheint ja relativ begrenzt zu sein, dann ergibt das natürlich Sinn. Ich glaube nicht, dass du Probleme mit den Reserven bekommst, falls du überhaupt nochmal nachlegen musst. Du bist ja schon über 40 und dein Bestandshaar sieht sehr gesund und dicht aus.

Subject: Aw: Erfahrungsbericht HT Dr. Kaan Pekiner 3505 Grafts Feb.'20

Posted by [Dr.Kaan-Berater](#) on Wed, 02 Dec 2020 09:26:36 GMT

[View Forum Message](#) <> [Reply to Message](#)

Hallo zusammen,

vielen Dank für den Beitrag Trust888. Wir finden dein Ergebnis sehr gut gelungen.

Wir sind in der Tat an einem guten Donormanagement interessiert. Insbesondere wenn die Patienten noch sehr jung sind und auch keine Medikamente gegen den Haarausfall nehmen. Wir sind leider sehr oft damit konfrontiert, dass Patienten (oft zwischen 30-35 Jahren) kommen, die bereits eine schlechte Haartransplantation hatten und bei denen dank Mikromotoren und unerfahrenen Ärzten große Donorareal zerpfückt und stark beschädigt wurden. In solchen Fällen kann man für Korrekturen und/oder bei weiterem Haarausfall nicht auf einen gesunden Donorbereich zurückgreifen.

Viele Grüße

Subject: Aw: Erfahrungsbericht HT Dr. Kaan Pekiner 3505 Grafts Feb.'20
Posted by [Gast123789](#) on Fri, 04 Dec 2020 01:18:53 GMT

[View Forum Message](#) <> [Reply to Message](#)

Glückwunsch!! Hat mich jetzt total motiviert für Dr.Kaan Pekiner. Werde höchstwahrscheinlich im Januar dort eine HT machen. Bin noch 24.. aber er hat bei mir als Haaranalyse mit 2500 graft für den Front gerechnet ca.

Falls du irgendwelche tipps oder so hast für mich, würde ich mich sehr freuen?

Beste Grüße

Edit. Die Bilder wurden auf Wunsch des Users entfernt

Subject: Aw: Erfahrungsbericht HT Dr. Kaan Pekiner 3505 Grafts Feb.'20
Posted by [Trust888](#) on Sat, 12 Dec 2020 11:25:21 GMT

[View Forum Message](#) <> [Reply to Message](#)

Hallo Gast123789,

habe jetzt direkt keine elementaren Tipps für dich parat.

Die post-operativen Anweisungen sollten selbstverständlich Eingehalten werden (hier bekommst du von Dr. Kaan ein entsprechendes Briefing und Materialien).

Ab einem gewissen Punkt muss man im Kontext der HT einfach auf die Expertise des Arztes vertrauen. Bei Dr. Kaan bist du handwerklich sowie unter ethisch-moralischen und ästhetischen Gesichtspunkten in besten Händen.

Falls du dich für eine HT entscheiden solltest, so wünsche ich dir viel Erfolg.

Beste Grüße
