
Subject: Hattingen Hair

Posted by Yumi2 on Fri, 28 Mar 2025 10:44:21 GMT

[View Forum Message](#) <> [Reply to Message](#)

Hallo Zusammen,

hier mein zweiter Erfahrungsbericht. Mein erster Bericht ist hier zu finden:

https://www.alopezie.de/foren/transplant/index.php/t/14821-Hattingen_Hair_4000_FUT_%2B_300_FUE_08_-_09.06.2022/

Nach Rücksprache mit Dr. Muresanu sagte er mir, dass ich mit FUT + FUT + FUE + FUE die meissten Grafts aus meinem Donor holen könnte und bei den FUE OP's meine Narbe bepflanzen könnte.

Grundsätzlich habe ich einen etwas unterdurchschnittlichen Donor (von der Dichte her) und auch eine relativ schlechte Laxity.

Da die Narbe etwas gestretched ist nach der ersten OP (hat mich aber nicht weiter tangiert) ist man hier auf Nr. sicher gegangen und hat eine relativ dünnen FUT Streifen herausgeschnitten. Um auf die avisierten 2500 Grafts zu kommen wurden zusätzlich noch FUE Grafts hinzugezogen und auf meine Bitte hin noch Bart Grafts, da ich wissen wollte, wie sich die Narbenbildung auf meinem Hals verhält. Hier kann ich sagen: es ist absolut nichts zu sehen am Hals.

Hier die OP Statistik:

Haircount: FUT am 06.11.2024

	Grafts:	Hairs:
1.	527	527
2.	818	1636
3.	312	936

Total: 1657 3099

Rate 2,00

Beard: 402 FUE

Haircount FUE Head:

1.	32	32
2.	269	538
3.	123	369

Total: 424 939

Rate 2,21

TOTAL FUT + BEARD + FUE = 2483 FU

Dr. Muresanu schätzt meine verbleibenden FUE Kopf reserven auf 2.5-3k und ich selbst schätze, dass ich locker noch 2k vom Hals entnehmen kann (trage Bart nur am Gesicht und

rasiere den Hals ohnehin)

Vom Vorgehen läuft das Ganze ab wie bei meinem ersten Bericht geschrieben.

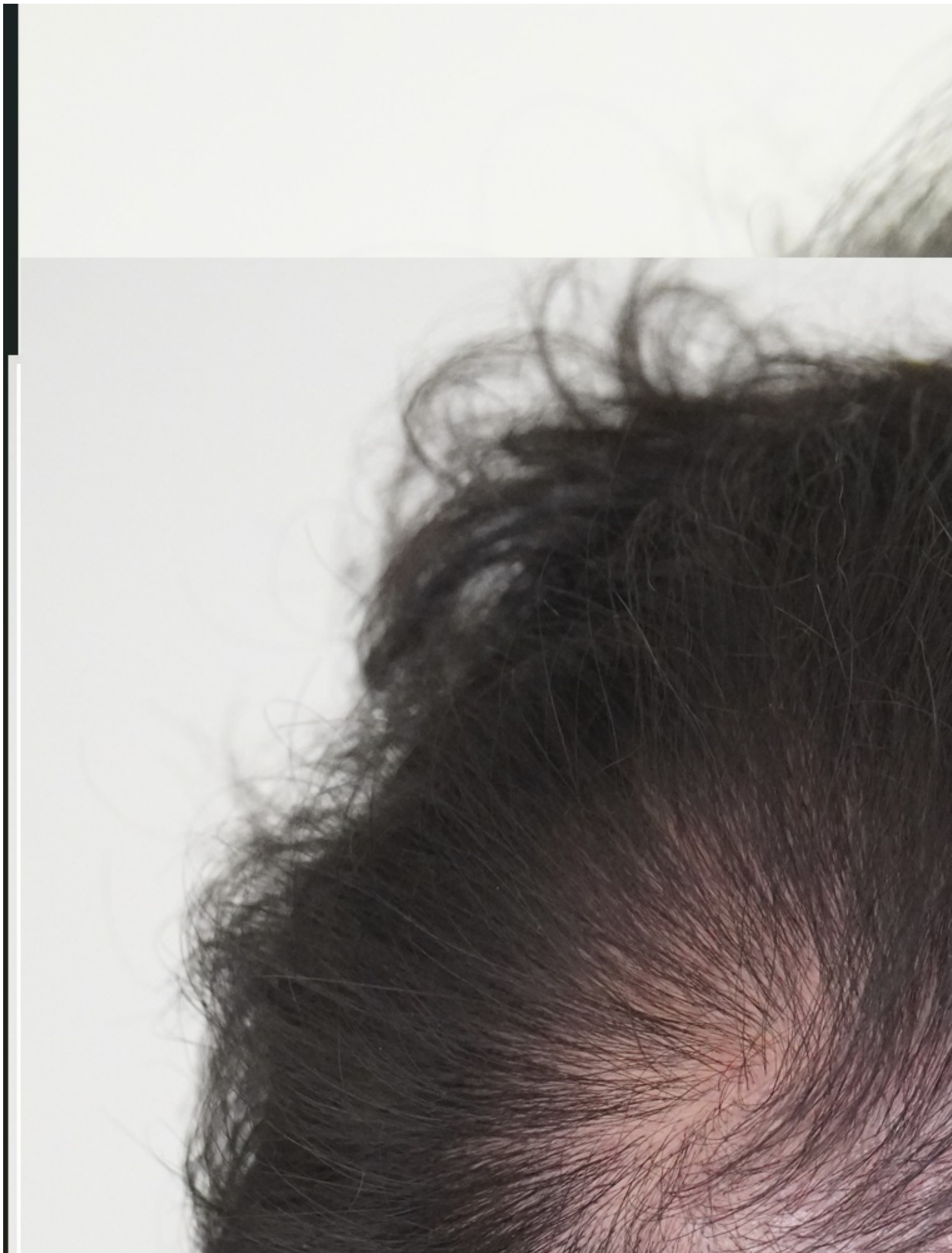
Ich nehme Aktuell Topisch Fin und Topisch Minox und habe damit etwa 3 Monate vor der zweiten OP angefangen.

Bei täglicher Nutzung von Topisch Fin habe ich Nebenwirkung (Wässriges Ejakulat, geringere Libido -Fynzur) bei 3x die Woche keinerlei Nebenwirkung und für die Haare scheint es zu reichen.


Vor der OP:

File Attachments

1) [Crown.jpg](#), downloaded 567 times



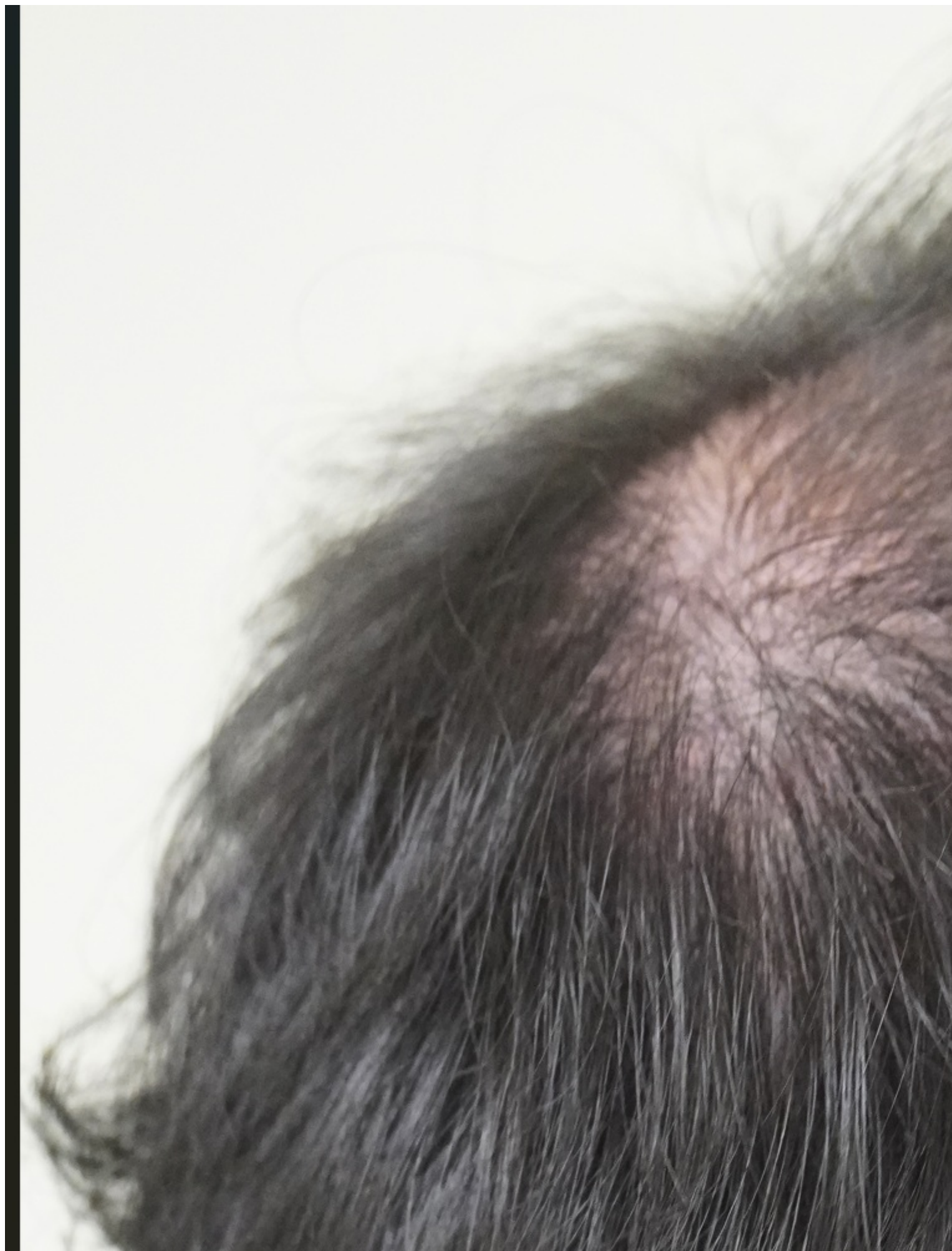2) [Hairline.jpg](#), downloaded 567 times



3) [DSC07480.JPG](#), downloaded 562 times



4) [dONOR.jpg](#), downloaded 557 times

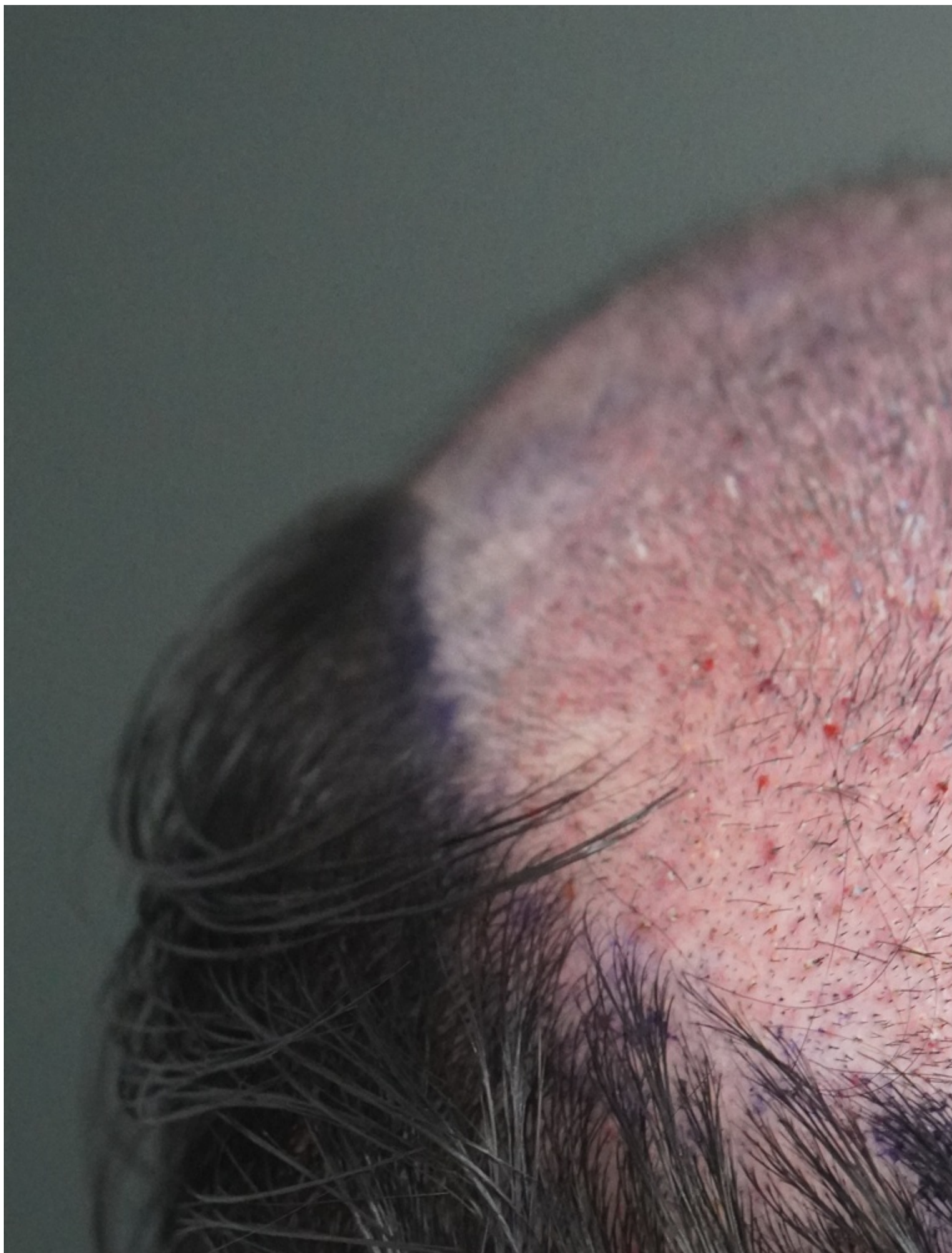

Subject: Aw: Hattingen Hair
Posted by [Yumi2](#) on Fri, 28 Mar 2025 11:13:59 GMT
[View Forum Message](#) <> [Reply to Message](#)

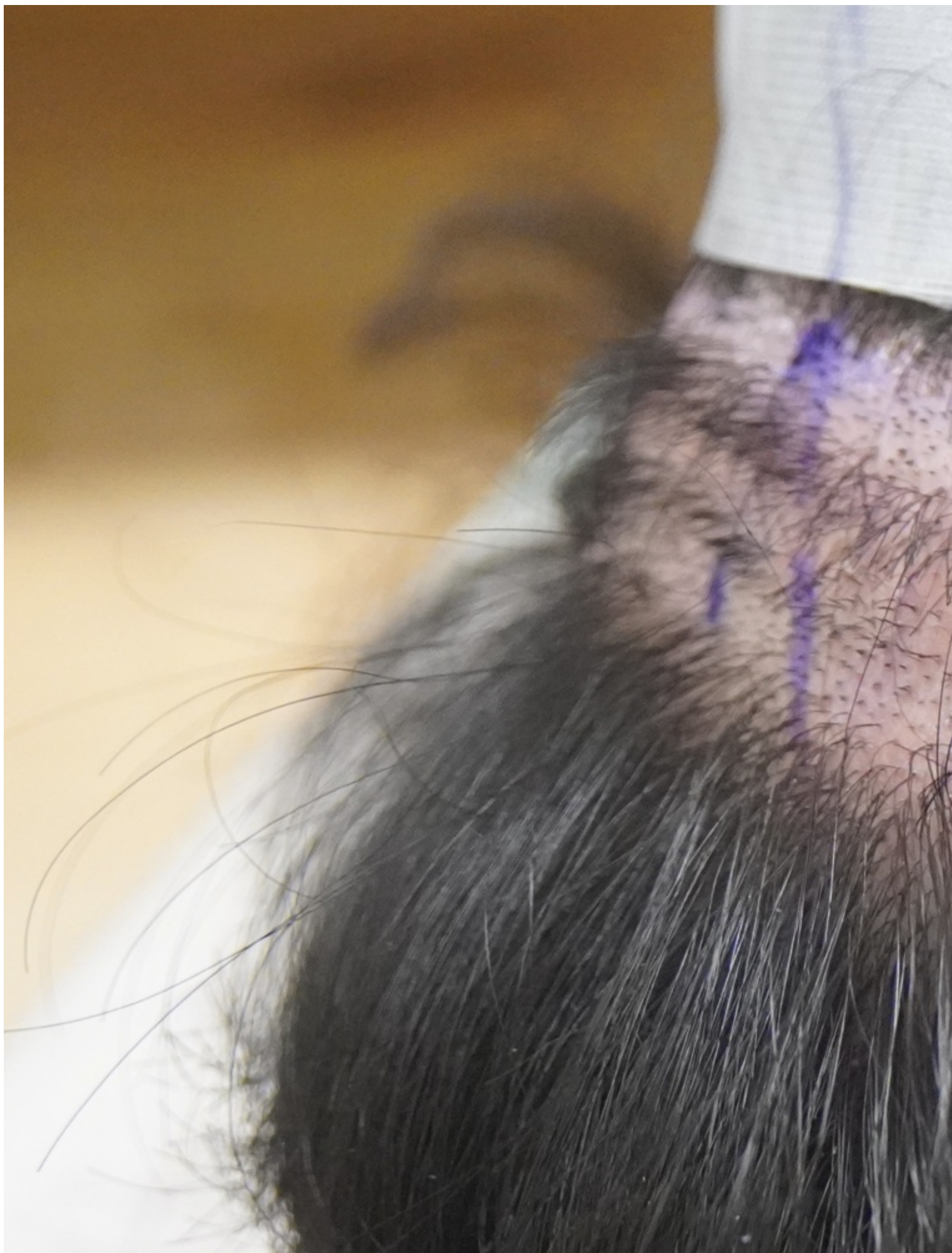OP Bilder:

File Attachments

1) [POSTOP2.jpg](#), downloaded 520 times



2) [FUT Strip.jpg](#), downloaded 536 times



3) [POSTOP.jpg](#), downloaded 531 times



Subject: Aw: Hattingen Hair
Posted by [Yumi2](#) on Fri, 28 Mar 2025 11:16:35 GMT
[View Forum Message](#) <> [Reply to Message](#)

Aktuell Bilder nach 5,5 Monate

File Attachments


1) [Aktuell13.jpg](#), downloaded 527 times



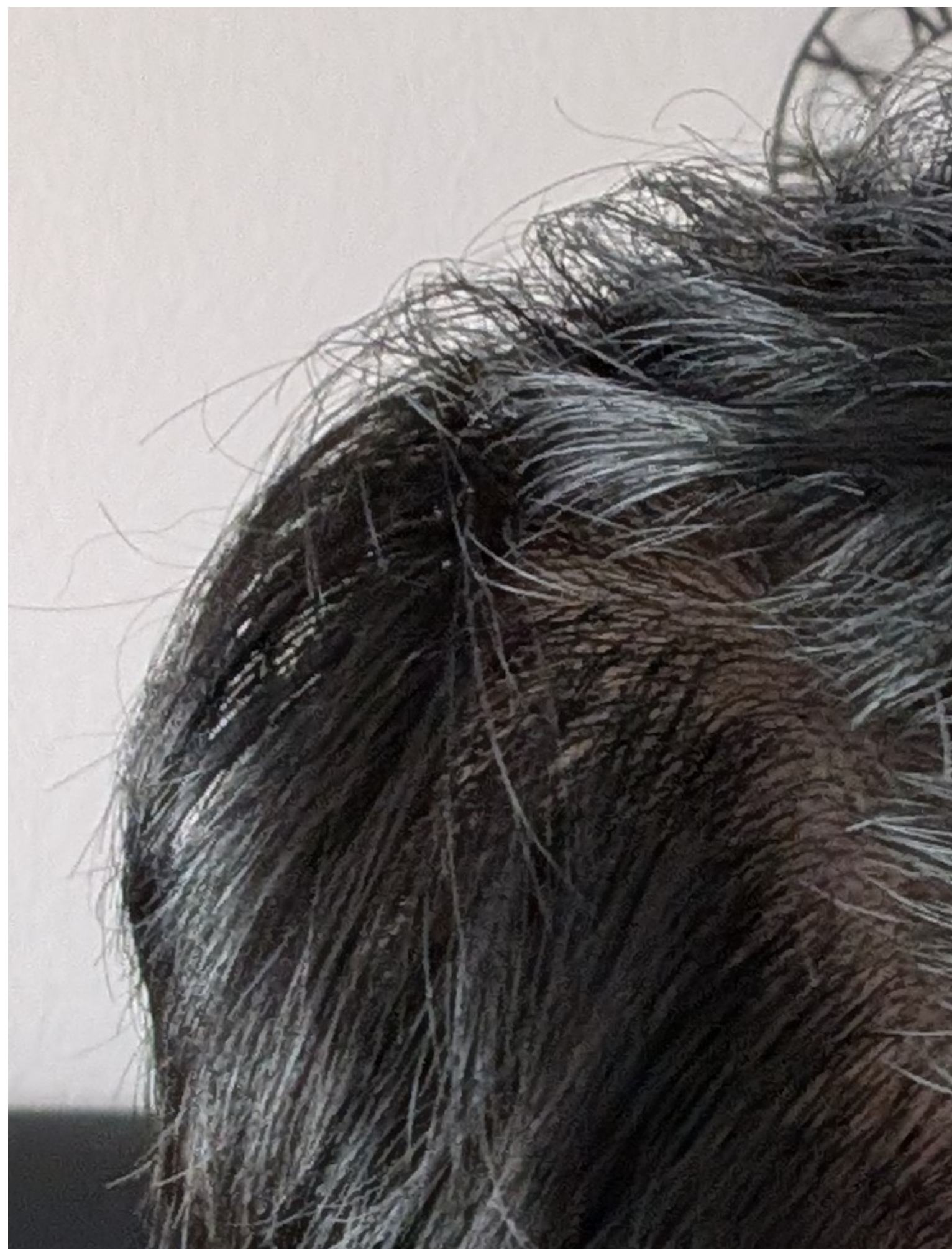2) [Aktuell12.jpg](#), downloaded 523 times



3) [Aktuell4.jpg](#), downloaded 521 times



4) [Aktuell1.jpg](#), downloaded 530 times



Subject: Aw: Hattingen Hair
Posted by [Grafty](#) on Fri, 28 Mar 2025 11:54:58 GMT
[View Forum Message](#) <> [Reply to Message](#)

Sieht gut aus! Merkst Du die Barthaare? Happy Growing!

Subject: Aw: Hattingen Hair
Posted by [BombardeoNo8](#) on Fri, 28 Mar 2025 15:04:44 GMT
[View Forum Message](#) <> [Reply to Message](#)

Danke für deine Dokumentation. Sieht wirklich top aus.
Happy Growing!!

Subject: Aw: Hattingen Hair
Posted by [Yumi2](#) on Fri, 28 Mar 2025 15:27:58 GMT
[View Forum Message](#) <> [Reply to Message](#)

Moin,

die Bart Haare merke ich absolut nicht. Hoffe die sind gewachsen. Werde Muresanu fragen im Winter bei der Kontrolle, ob diese vorhanden sind.

Die Grafts wurden entnommen obwohl mein Hals ziemlich frisch rasiert war, was mich gewundert hat.

Der Vorteil ist allerdings, dass ich nicht eine einzige sichtbare Narbe habe, nur eben kleine Kreise wo keine Haare draus wachsen.

Wären aber immerhin 2-3k Extra Grafts, die zwar singles sind aber sehr dick.

Bei meiner ersten FUT ist der hintere Bereich etwas gestretched und an den Seiten nicht. Ich gehe davon aus dass daher bei der zweiten FUT hinten konservativ und an den seiten aggressiver entnommen wurde. Ich hatte insbesondere auf der linken Seite eine hohe Spannung nach der FUT, die habe ich sogar gemerkt, wenn ich die Gesichtsmuskeln bewegt habe (z.B. Lächeln). Der linke Bereich ist auch etwas gestretched, der restliche Narbenverlauf aber besser als bei der ersten FUT.

Würde ich die seiten sehr kurz tragen würde man auf der Linken seite einen Hellen Fleck sehen. Bei meiner jetzigen Frisur sieht mans nicht (slickback). Ich denke, Muresanu wird mir hier eine kostenlose Repair anbieten (FUE in die Narbe), hat er nach der ersten FUT auch angeboten. Aber ich denke es stört mich nicht genug um es zu tun, ich warte lieber bis ich in meinen vierzigern bin und eine dritte HT bzw. größere FUE brauche und bepflanze diese dann.

Ja so eine Narbe kann strechen es ist aber für mich halb so Wild und dafür gewinnt man eine sehr hohe Anzahl an Graft (bei mir fast 6k) ohne dass der Donor Nennenswert ausdünn. Ich weiss diese Meinung ist nicht weit verbreitet in Foren, aber ich bin nach wievor ein Verfechter von

mehreren FUT's bis man outstriped ist um dann auf FUE zu wechseln (und dann die Narbe mit FUE zu adressieren).

Ich bin Laut Muresanu jetzt outstriped nach 2 FUT's aufgrund meiner schlechten laxity, und hab das Thema FUT jetzt zum Glück hinter mir (6 Monate nicht richtig trainieren zu können ist für mich ein Alptraum).
