

---

Subject: Meine OP - 1862 grafts FIT (FUE) – Dr.Mwamba /Brüssel

Posted by [floater](#) on Thu, 11 Dec 2008 15:12:33 GMT

[View Forum Message](#) <> [Reply to Message](#)

---

Hallo Freunde,

alles ist gut überstanden, gestern Spätabends aus Brüssel heimgekommen, erste Nacht wieder zuhause – mir geht's gut, eigentlich sehr gut !

Kurz:

Es wurden von Dr. Mwamba über 2 Tage verteilt 1862 grafts mittels FIT (Follicular Isolation Technique – die Cole / Mwamba Bezeichnung für FUE ) – geerntet und mit ihnen eine neue Haarlinie gestaltet und die dahinter liegenden Bereiche verstärkt.

Meine ursprüngliche Planung mit 1200 bis 1500 grafts wurde daher durch die in Summe nun doch größere Fläche obsolet: mit Kajalstift daheim in Eigenregie gezeichnete Haarlinien sowie Bilder-online-schicken, ersetzen halt doch keine Live Konsultation .

Der Reihe nach im Detail - wobei..

..vorweg noch:

Der Bericht ist ziemlich umfangreich, dies vor allem aufgrund der Zielsetzung newbies ein möglichst umfangreiches Bild vom gesamten Umfang einer HT (die für mich bereits weit vor Buchung des Arztes beginnt) sowie den dahinter stehenden Überlegungen zu vermitteln.

Viele der geschilderten fachlichen Themen sind für die erfahrenen user „alte Hüte“ – ich freu mich natürlich, wenn für den einen oder anderen Experten trotzdem etwas für weiterführende Diskussionen dabei ist - wenn nicht, seht den Bericht einfach als „Dankeschön“ für die vielen fachlichen Ratschläge und Tipps !

Die ab-und-an in gewohnter leicht ironisch-zynischer Art vorgebrachten Gedanken zu gewissen Themen spiegeln meine persönlichen Überlegungen als fachlicher Laie mit Basiswissen wieder und erheben selbstverständlich keinen Anspruch auf fachliche Richtigkeit.

Sodala...

...es war einmal...

Ich denke, so wie man als Wiener / Österreicher traditionell bei einer von einem grantigen Kellner servierten guten Tasse Wiener Melange entspannt die Zeitung liest und sich wiederum über die letzte Fussballniederlage ärgert, so wählt man im Falle des Interesses an einer HT als allererstes die 0800er Nummer einer marketingtechnisch an allen Ecken und Enden präsenten Klinik.

Auch ich war da Regel und nicht Ausnahme.

Mit den dort in Hochglanzfarben festgehaltenen Empfehlungen stürzte ich mich jedoch um auf Nummer sicher zu gehen, ersteinmal ins www und riß angesichts der Unzahl an zur Verfügung stehenden Infos, Patientenberichten, Fotos, Diskussionen,.. die Augen auf, warf den schön glänzenden Hochglanzprospekt der ... Klinik (fix - wie hieß die denn noch gleich noch ? ) in den Papierkorb und begann zu lesen.

Als 35-jähriger NW 2/3 mit zwar relativ stabilem HA bzw. sehr langsam verlaufender AGA hatte ich mich sowohl aufgrund meines optischen Selbst / Fremdbildes aber auch vor allem im Hinblick auf eine langfristige Planung relativ rasch dazu entschieden, puncto Haarlinienneudesign im ersten Schritt ersteinmal einen eher konservativen Ansatz zu wählen – meine Maxime war / ist mit den limitierten Donorreserven langfristig optimal hauszuhalten und daher den ersten Schritt puncto Design / Graftmenge nicht zu überstürzt anzugehen.

...eine Entscheidung braucht es...

Ich stieß im Zuge meiner Recherchen nicht nur auf Heitmann, Hattingen, H& W, Armani, Rahal, Bisanga, Armani, Cole / Mwamba,.. sondern mußte mich vor allem mit der Frage „FUE“ oder „Strip“ beschäftigen, indem ich sämtliche beschriebenen Vor / Nachteile beider Methoden abwog und auf meine persönlichen Ziele / Situation übertrug. Ohne jetzt in diesem Bericht im Detail auf beide Methoden einzugehen – ich entschied mich letztendlich für FUE.

Dies nicht als die Methode überhaupt, sondern als die Methode für eben genau diesen ersten Schritt bezogen auf diese, meine Situation.

Eins wurde mir bald klar:

Bei FUE gibts puncto Arztwahl einen relativ eingeschränkten Kreis an zur Auswahl stehenden Ärzten, es sei denn, man hat unlimitierten Donor, die Zeit und Motivation für im Jahresrhythmus stattfindende Touch-Ups sowie die finanziellen Möglichkeiten eines russischen Oligarchen.

Sämtliche Anforderungen, die ich persönlich aus den gewonnen Erkenntnissen bzw. aufgrund meiner Ziele im Vorfeld an den Arzt meiner Wahl stellte, hatte für mich in Europa letztendlich Dr. Patrick Mwamba zu 100% erfüllt.

Ich möchte an der Stelle ausdrücklich Andreas Krämer von hairforlife erwähnen, der in unzähligen emails und Telefonaten sämtliche meiner wahrscheinlich schon 100000x gehörten Fragen geduldig beantwortete und vor allem hochseriös agierte – ich hatte in keiner Situation den Eindruck, dass er mir eine bestimmte Klinik aufs Auge drückt - Merci ! (Wobei ich Dir ja bis heute nicht verzeihe, dass Du es beratungstechnisch nicht bis Wien geschafft hast )

..ein Plan muß her..

Die email Konsultationen mit Dr. Mwamba empfand ich als freundlich, informativ, bedarfsorientiert und in Summe überaus seriös.

Ich buchte im Juni 2008 den OP Termin für den 8. & 9.12. sowie Flug bzw. Hotel (inkl. Vortag 7.12. bzw. den 10.12. als Puffer)

Für die Zeit danach war mir wichtig, dass ich mindestens 3, idealerweise 4 Wochen die Möglichkeit habe, quasi „unterzutauchen“.

Statistiken / Fotos über Heilungsverläufe sind schön und Slogans a la

„Nach-7-Tagen-wieder-im-Büro“ vielleicht im Ansatz richtig, falls wirklich alles optimal läuft bzw. man sich eine Frisur ähnlich eines durch eine Zeitmaschine aus dem Jahr 1932

versprengten Illegalen leisten kann.

Ich habe beruflich viel mit Menschen zu tun - 0,3 cm Donor + 1 cm Oberkopf gehen da unter Umständen noch durch – problematisch wirds nur, wenn der Heilungsverlauf des Empfangsbereiches länger dauert und das Deckhaar vorne zu kurz zum Kaschieren ist.

Überdies ist FUE für mich nach wie vor bzw. grad nach der nunmehrigen Erfahrung meiner eigenen, eine OP - ich buchstabiere O-P-E-R-A-T-I-O-N.

Also ein Vorgang bei dem das Körperteil, für dessen optische Generalüberholung ich jetzt knapp € 7.000,-, ausgegeben habe, ziemlich beansprucht wird (Gruß an der Stelle an die Anbieter, die FUE als Kinderjause vermarkten) – ich denke, da sind mindestens 21 Tage Ruhe und Entspannung sicherlich förderlich.

Ja, Jungs ich habe bis inklusive Sonntag, den 4.1.2009 UUUUUUUUUrlaub !

...Anreise & Vorbesprechung ..

Sonntag, 7.12. später Nachmittag Ankunft in Brüssel – 1.20h mit der Austrian Airlines (Gratulation nebenbei an die Lufthansa – ihr habt in puncto Servicepersonal österreichischen Charme und Freundlichkeit zu einem absoluten Schnäppchen erstanden-vergess die Schulden !)

Vom Flughafen ist es dann ca. 1h mit dem Zug (2 Stationen bis „Central Station“), Metro (1 Station bis „Parc“) , Strassenbahn 94 (6 Stationen bis DeFacqz) sowie ca. 5´ Fußweg bis zum Office von Dr.Mwamba in der Rue DeFacqz, No 73.

Das Office muß man sich wie eine große Wohnung vorstellen – mittendrin der große OP Raum mit dem Sessel.

Sehr entspannt fand ich während der OP den direkten Blick auf eine begrünte Dachlandschaft - als es am zweiten OP - Tag noch zu schneien begann, war es wirklich fast wie Weihnachten

Die Vorbesprechung fand noch am selben Tag von 17 bis 19 Uhr statt.

Dr. Mwambas Familie lebt in Atlanta, er arbeitet quasi hauptsächlich in Brüssel bzw. fliegt,so wie gestern z.B. für einen Tag nach London, um Konsultationen anzubieten – insoferne war es für ihn völlig normal, die Vorbesprechung eben an einem Sonntag Abend durchzuführen.

Ich legte meine Ziele und Erwartungshaltungen dar, beschrieb auf einem A4 Blatt meine über die letzten 12 Jahre doch recht variierenden regime (Medikamente) und illustrierte zusätzlich meinen persönlichen sowie familiären AGA Hintergrund mit zahlreichen Fotos.

Dr. Mwamba hörte zu, hinterfragte sehr viel, beantwortete meine Fragen, gab Infos, erklärte – das Ganze in einer ziemlich relaxten und angenehmen Gesprächsathmosphäre.

Im Vorfeld hatte ich angefragt, ob ich bereits mit kurzgeschnittenen Haaren zur OP kommen solle, dies wurde von ihm mit dem Hinweis verneint, ich möge bitte mit der Frisur / Haarlänge kommen, die ich auch sonst gewöhnlich trage – er könne damit meine individuellen Zielsetzungen eher mit meinem „gewöhnlichen“ Erscheinungsbild vergleichen bzw. diskutieren.

Ein wie ich finde nicht ganz unwesentlicher Aspekt.

Hochinteressant und für meine Zeit nach der OP überaus wichtig war die Durchführung des „Pull-Testes“ (ähnlich „Trichogramm“) und dessen Ergebnis:

Dr. Mwamba nahm in den verschiedenen Zonen meines Kopfes jeweils ein winziges Büschel Haare zwischen 2 Finger und zog fest dran.

Bei den danach hängengebliebenen Haaren begutachtete er genau die Wurzeln – in der Wachstumsphase (anagen) sehen diese anders aus als in der Ruhephase (telogen).

Aufschlußreich im Hinblick auf die momentane persönliche AGA Situation ist das Verhältnis der Menge der Haare in der Wachstums - zu denen in der Ruhephase (die also kurz vor dem Ausfall stehen).

Bei mir sieht es momentan wie folgt aus:

Zone 3 und 4 voll OK.

Zone 2 Randbereiche ganz leichtes(!) Mißverhältnis zu Gunsten der Haare in der Ruhephase.

Auf deutsch:

Der HA ist in dieser Zone 2 auf ein optisch kaum bemerkbares Maß reduziert - aber halt nicht zu 100% gestoppt.

Ich verwende seit 3 Jahren ausschließlich 5% Minox Foam morgens, Revivogen abends und Nizoral Shampoo (Minoxidil in Summe seit 12 Jahren in verschiedenen Konzentrationen bzw. mit verschiedenen Additiven, von 2000 – 2005 zusätzlich in Kombi mit Finasterid).

Die subjektive Einschätzung war daher oberflächlich ein wenig trügerisch.

Wenn ich den Ist-Zustand ohne Medikamente & HT vom Muster her konsequent weiterdenke, lande ich bei meinem Grossvater mütterlicherseits:

Mit ca. 50: Tonsur OK, Vorne ein zentrales Büschel – ca. Pattern 5 / Moderate

Mit Mitte 60: Tonsur auch noch relativ OK, zentrales Büschel vorne schon weniger (Insel)

ca. Pattern 5 / Moderate to Large bzw. Large

Siehe die wie ich finde, sehr gute, da erweiterte (Norwood) Skala auf der Seite von Armani (Danke an der Stelle, Alvi )

<http://www.haartransplant.net/education/hairlossscale.html>

Um auf Nummer sicher zu gehen, nehme ich – auch wenn es mir nicht so recht taugt - seit heute wieder zusätzlich 0,8mg Finasteride und damit 2009 fürs Erste die 4 er Kombi

0,8mg Finasteride (=1/6 Proscar)

+ wie gehabt

Minoxidil 5% Foam morgens

Revivogen Abends

## Revivogen Shampoo / Nizoral Shampoo

Dr. Mwamba hat mir anstandslos ein Rezept für 2 Packungen Proscar ausgestellt – gekauft habe ich sie in der Apotheke ums Eck für ca. € 80,- (Jahresvorrat !).  
Weiters 2 x 3er Pack Rogaine Foam 5% um je € 50,- direkt in seinem office.

Praktisch.

Innerlich bereite ich mich auf temporären Shockloss in den Randbereichen vor (Dermmatch wartet bereits) – lt. Dr.Mwamba soll ich mir in Summe aber keine Sorgen machen.

\*Klopf-auf-Holz\*

Vielleicht hätte ich in diesem Bereich noch ein wenig vorsichtiger agieren können (Wiederaufbau mit Fin. mindestens 1 Jahr vor OP) – mir ging es primär darum, die Wiedereinnahme von Finasteride so weit wie möglich nach hinten zu verschieben (taktische Überlegung), optisch hatte es für mich nach dem „Finasteride Stop“ vor 3 Jahren stets ziemlich gepasst, HA im Sinne von „Haare-waschen-und-die-Hände-voller-Haare“ hatte ich sowieso nie – eben einen schleichenden Verlauf - sogar minimaler, vereinzelter Neuwuchs nach Start mit Minox 5% Foam / Revivogen in einer GHE waren bemerkbar.

Anyway – ich bin zuversichtlich.

...Grafts, Verteilungsplan & Donor...

Der Verlauf der neuen Haarlinie sowie die unterschiedlichen Verteilungszonen der grafts wurden von Dr.Mwamba eingezeichnet, ausgemessen und auf Basis der geschätzten erforderlichen Dichten die voraussichtliche Graftanzahl kalkuliert:

Die Fläche der neuen (I) Haarlinie(inkl. Transitional Zone vorne) waren 17cm<sup>2</sup> + ein paar Zerquetschte im Hinblick auf die Abrundung in den Ecken = der von unten(Gesicht) auf dem angeschlossenen Foto zu sehende erste Halbkreis.

Daran anschließend der nächste (II + III) Halbkreis, welcher teilweise schon in die angrenzenden behaarten Bereiche(Verstärkung) hineinreichte + die entsprechenden weiteren Kreise im Hinblick auf die Verstärkung der dichter behaarten Bereiche.

Wichtig war auch die notwendige Verstärkung der vorne liegenden, schon sehr ausgedünnten Spitze(IV)

Dr. Mwamba hatte in seiner Gesamtaufstellung die beschriebenen Hauptbereiche graftkalkulatorisch folgendermaßen eingeteilt:

I 17cm<sup>2</sup> mit in Summe 850 grafts=durchschnittlich 50er Dichte

II 9cm<sup>2</sup> mit in Summe 360 grafts =durchschnittlich 40er Dichte

III 8cm<sup>2</sup> mit in Summe 240 grafts=durchschnittlich 40 er Dichte

IV 6cm<sup>2</sup> mit in Summe 180 grafts = durchschnittlich 30er Dichte

In Summe also kalkulierte 1630 grafts auf 40cm<sup>2</sup>, wobei wie gesagt lediglich der Bereich I kahl, die Bereiche II-IV unterschiedlich dicht behaart sind.

Er meinte, er würde gerne in einigen Bereichen in der Haarlinie mit der Dichte bis auf 58/60 raufgehen und hatte daher als Bandbreite 1630 - 1700 grafts vorgeschlagen.

War für mich OK.

Die obligatorische Dichtediskussion führten wir natürlich:

So wie ich Dr. Mwamba verstanden hatte, ist zum Einen für eine optisch befriedigende Dichte nicht nur die richtige Auswahl / Verhältnis der zur Verfügung stehenden 1er, 2er, 3er sondern vor allem die strategisch ideale Platzierung bzw. gesetzte Wuchsrichtung essentiell:

70 Fus können sein:

70 1er

30 2er + 10 1er

10 3er + 10 2er + 20 1er

...

plus darauf aufbauende zig Platzierungsmöglichkeiten ...

Dazu kommen noch Haarstruktur bzw. Haut / Haarkontrast.

....

60 setzt er in der Regel lt. eigenen Angaben in einem Durchgang, 65 auch noch und „if the customer reeeeeeeeeeeally wants to...“ geht er auch bis 70 hinauf – unter deutlichem Hinweis auf das erhöhte Risiko einer verminderten Wachstumsrate.

In dem Zusammenhang hatten wir den zweiten fundamentalen Bereich diskutiert – den chirurgischen:

70+ incisions auf 1cm<sup>2</sup> in einem Durchgang bedeuten, dass 70+ aus ihrer alten Umgebung extrahierte Fus innerhalb kürzester Zeit in 70+ neue, mechanisch geschaffene Hautöffnungen gesetzt werden und dort - bildlich dargestellt – alle als erstes einmal ein Ziel verfolgen: sie wollen so schnell wie möglich an die bestehende Blut / Nährstoffversorgung ankoppeln – ich meinte in dem Zusammenhang: „So this means „Survival of the Fittest / Strongest“?“ -

Dr. Mwamba: „Yes- you can really call it like that!“

....

Korrekte Einschätzung der Hautbeschaffenheit, richtige Instrumente und deren 100%ige Beherrschung, Zurechtschneiden des Schutzmantels der grafts (oft nicht einmal durch den Arzt selbst, sondern durch die techs) auf die richtige Größe, also schlichtweg das hochkonzentrierte Arbeiten im mikrochirurgischen Bereich machen - so denke ich – doch relativ klar, dass sich grad im Bereich der anvisierten hohen (vor allem „one pass“) Dichten einfach eine höhere

Anzahl an potenziellen Risiken verbergen.

Die docs, die besagte Risiken plus dem oben beschriebenen erforderlichen ästhetischen Gespür im Griff haben, kann man meiner Einschätzung nach wahrscheinlich wirklich nur mehr an einer Hand abzählen.

...

Was ich in diesem Zusammenhang überaus positiv für mich vermerkte, war, dass Dr. Mwamba in keinem einzigen Satz auch nur ein negatives Wort über Resultate, Ansätze („Philosophie“) irgendeines Kollegen verlor.  
Er vertritt seinen zentralen Ansatz - Schaffung eines natürlich wirkenden, „federnden“, weichen Haaransatzes (Stichwort: feine 1er) bei kalkuliertem Risiko (u.a. Dichte) stimmig mit der Gesamtsituation des Patienten – auf Basis für mich als Laien sachlich nachvollziehbarer Erklärungen bzw. Argumente.

Meine „laxity“ wurde in Summe als „good“ empfunden, es wurde dabei ebenso der Stirnbereich und die kompletten Seiten berücksichtigt.

Mein Donordichte ist leider nur unterdurchschnittlich:

Hinten 75 FUs/ cm<sup>2</sup>  
Seiten 60-65 FUs/ cm<sup>2</sup>  
Haare sind medium-fine  
Leider verhältnismäßig wenige 3er

Via FIT / FUE erntet er theoretisch 30 – max. 40% der grafts der „Safe Zone“ (=in meinem Fall geschätzte 14.000 grafts) .

Aufbauend auf dieser grundsätzlichen Überlegung wären daher bei mir

ca. 4200 - 5600 FIT / FUE grafts bzw. in Kombi mit „Strip“ noch einmal ca. 1000 – 2000 grafts zu ernten.

Also rund 7.000 für den worstcase – deckt sich auch mit der Einschätzung von Hrn. Muresanu / HattingenHair.  
Theoretisch sollte das natürlich angesichts meiner (subjektiven) HA Prognose reichen – praktische Gedanken (FUE, Strip, beides,..) darüber möchte ich mir ehrlich gesagt in den nächsten 5-10 Jahren nicht machen

...

Im Zuge des Enddesigns der Haarlinie am OP Tag 2 ergab sich die Notwendigkeit doch mehr als 1700 zu ernten – nämlich gezählte 162 (=ca. € 600,-) mehr , also in Summe 1862, die er mir ohne(!) besonderen Hinweis meinerseits nicht (!! ) verrechnete, da wir auf seinen Vorschlag in der Vorbesprechung als Oberlimit 1700 festhielten.



100%ige seriös und korrekt.

Gezahlt hatte ich letztendlich in Summe € 7162,- für 1862 tatsächlich gesetzte grafts, was einem graftpreis von € 3,84 (!) entspricht.

Neben den nicht verrechneten grafts kam mir zugute, dass ich alles recht früh im Rahmen einer „250-grafts-for-free“ Aktion buchte bzw. ich mein Einverständnis zur Fotoveröffentlichung (ohne Gesicht) gab.

In dem Zusammenhang sehe ich es als Selbstverständlichkeit an, dass jeder, der diesen Bericht liest und Dr. Mwamba als Arzt wählt, auf Basis seiner eigenen Situation und Gegebenheiten verhandelt und meine OP - Umstände bei mir läßt  
Wollte ich nur der Form halber erwähnen, weils mir persönlich wichtig war.

Der graftcount sah am Ende lt. seiner handschriftlichen Aufstellung wie folgt aus:

1er 425  
2er 1097  
3er 340

ergibt total 3639 Haare

Diese dividiert durch eine Gesamtgraftanzahl von 1862 einen lt. meiner Rechnung

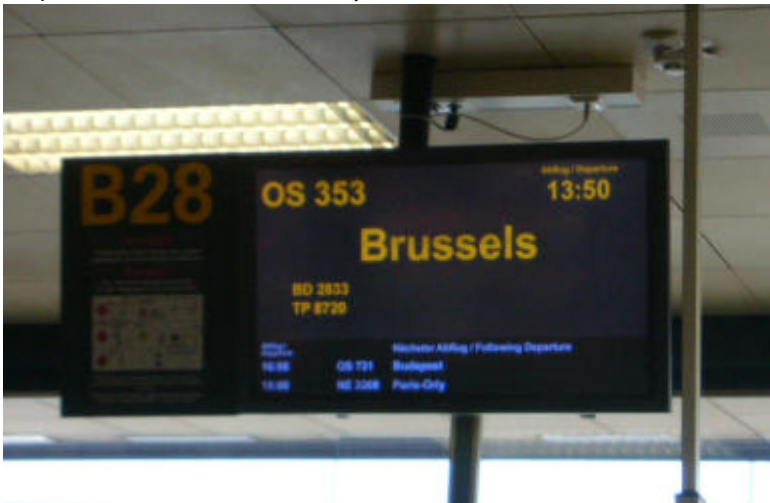Durchschnitt von 1,95 Haaren pro FU.

Fortsetzung folgt..

## File Attachments

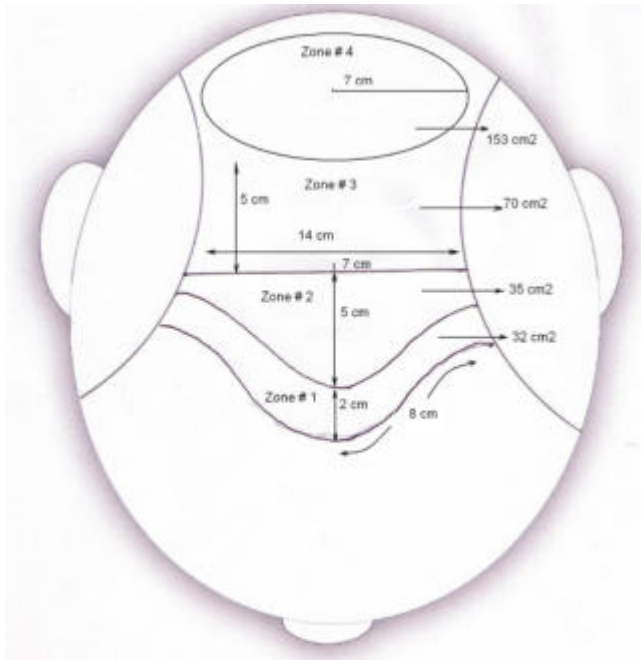
---

1) [DSCN5770.JPG](#), downloaded 9703 times

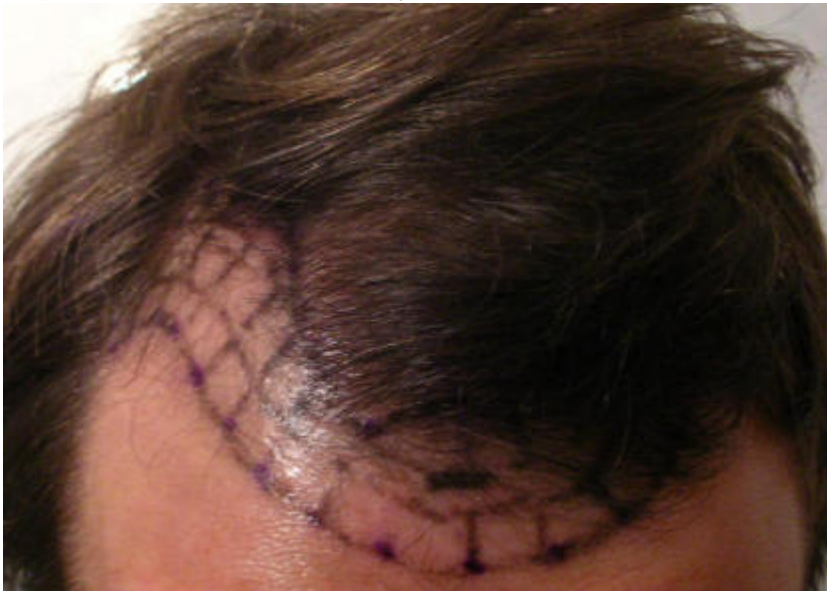

2) [zonen.jpg](#), downloaded 9071 times





3) [floaterPre.JPG](#), downloaded 9194 times




---

Subject: Fortsetzung..  
 Posted by [floater](#) on Thu, 11 Dec 2008 15:24:39 GMT  
[View Forum Message](#) <> [Reply to Message](#)

---

...die OP verteilt auf Montag und Dienstag:

Jeweils 8.30 Treffpunkt im Office  
 Smalltalk, Kurze Einweisung, Blutdruckmessen, Medics gegen Schmerzen sowie ein Antibiotikum, Allergiecheck,...usw.

Komplettrasure des Donors sowie farbliche Unterteilung in verschiedenen große Rechtecke – Stichwort: gleichmäßige Aberntung der Safe Zone

Ja ich weiß – die Frisur ist absolut unterirdisch

Auf den OP – Sessel (mit Blick nach draussen) und – here we go !:

Caroline bzw. Karine – die beiden techs - waren verantwortlich für die Anästhisierung der einzelnen Bereiche, anschließend startete Dr. Mwamba mit dem Punchen.

Hauptsächlich wurde mit einem 0,95mm Punch gearbeitet, bei manchem 3er mit 1,0mm bzw. 1,1mm.

„Your grafts are located a little bit crazy!“

“???”

Dr. Mwamba erklärte mir, dass viele meiner grafts eine untypische Wuchsrichtung unter der Haut hätten – ich kannte das Thema vom Forum.

Was das am Ort des Geschehens für den behandelnden Arzt heißt, konnte ich mir so richtig gut bildlich vorstellen, als sich Dr. Mwamba beim Punchen ab der einsetzenden Abenddämmerung im Riesenfenster vor mir spiegelte

Ansetzen – leicht Andrücken – in die richtige Richtung Drehen – Andrücken – evtl. nochmal Drehen...

Also eine Fertigkeit, die man nicht so einfach aus dem Stegreif heraus beherrscht, sondern die mit viel Erfahrung wächst und bei der Sorgfältigkeit und Genauigkeit unabdingbar sind.

Ich habe bei Dr. Mwamba Fotos vom rasierten Donor, die unter Auflichtmikro gemacht wurden, gesehen – auf denen ist die ungefähre Wuchsrichtung der grafts unter der Haut im Milimeterbereich erkennbar und dient somit dem Arzt als quasi richtungsweisender Anhaltspunkt.

Und ja, manche Ärzte arbeiten im FUE Bereich angeblich auch ohne Auflichtmikroskop. Ich stell ihnen den Erfolg auch nicht in Abrede – nur denke ich halt eher in Richtung Risikominimierung bzw. „Transection Rate“.

Die bei der Extraktion verursachte Gesamt „Transection Rate“ – also grafts, die beim Versuch, sie herauszuholen beschädigt und daher nicht verwendet wurden - betrug lt. den Aufzeichnungen von Dr. Mwamba 1,6%..

Ruht in Frieden, Jungs !

Interessant fand ich auch, dass die grafts nicht komplett gepuncht, sondern nur soweit gelockert wurden, sodass sie noch an der Blutzirkulation hängen.

Bei dem in meinem Fall hauptsächlich verwendete 0,95mm Punch handelt es sich um eine patentierte Sonderanfertigung von Dr. Cole , einem der ständig an der Weiterentwicklung von FIT / FUE arbeitenden FUE Pioniere.

Dr. Mwamba hat mir das exakte design unter dem Mikro gezeigt und die Idee / Erfahrungen dahinter geschildert – ich war ziemlich beeindruckt...

Rest ist Betriebsgeheimnis

Die eigentliche Entfernung der grafts erfolgte zumeist durch die techs mittels Pinzette, davor wurde von Dr. Mwamba noch eine Salicydlösung (auch im Empfangsbereich) injiziert, die die Blutzufuhr ein wenig drosselt, um exzessives „bleeding“ zu vermeiden.

Ich denke, dass letzteres einen der Risikofaktoren für temporären bzw. permanenten(selten) shockloss im Empfangsbereich darstellt.

Erfahrung und mikrochirurgische Fertigkeiten sind daher auch hier für mich der Schlüssel zu einer guten Wachstumsrate.

Während Dr. Mwamba die incisions – zumeist mit einem „blade“, im Bereich der „Transition Zone“ mit einer „needle“ – setzte, wurden wie schon gesagt die grafts von einem tech herausgezogen, am Tag 2 (Haarlinie) einige noch entsprechend von Dr. Mwamba bzw. Karine präpariert.

Es wurden am Tag 1 jeweils relativ kleine Areale geerntet und relativ rasch umgepflanzt. Am Tag 2 waren die Intervalle größer.

Beeindruckend fand ich die Arbeitsteilung bzw. der 100% abgestimmte Arbeitskreislauf, der da ins Laufen kam:

Da sitzt jeder Handgriff, es kennt jeder seine Rolle in dem gerade ablaufenden Teil des gesamten Arbeitsprozesses – ab und an gab Dr. Mwamba Anweisungen - zu 99% war es „Spray / Biotin “ – es wird in meinen Augen schlichtweg hochkonzentriert und professionell gearbeitet.

So umfangreich die Unterhaltungen mit Dr. Mwamba abseits der OP abliefen, so 100% fokussierte er seine Aufmerksamkeit in der OP auf den jeweiligen Arbeitsschritt – Fragen von mir wurden zwar kurz und knapp beantwortet, die Konzentration lag jedoch zu 100% z.B. bei der incision,..

OP - Hauptrollen:

Dr. Mwamba: Einspritzen der Salicydlösung, sämtliche punches & incisions, Präparieren\* & Einsetzen\*

Techs: Betäubung sowie Extraktion mit Pipette

\*Caroline hatte am 2. Tag 2 kleinere Areale eingesetzt, die am Ende von Dr.Mwamba inspiziert und als OK befunden worden bzw. Karine hatte am Tag 2 auch einige grafts präpariert

Kleiner Exkurs:

Während der gesamten OP fand ich lediglich die Anästhesie im frontalen Stirnbereich bzw. -hauptsächlich gegen Ende des zweiten Tages - das regelmäßige Betäuben der donorareale unangenehm.

Kein weißgott wie großer Schmerz, sondern halt unangenehm.

Wieder zurück und weiter mit einem gedanklichen sidestep:

Ich bin Kategorie „lang und dünn“, brauche also nicht extrem viel Platz an den Seiten beim Liegen.

Dr. Mwamba & Team sind ähnlich gelagert: schlanke bzw. normale Statur.

In dem gesamten Arbeitsareal um meinen Kopf herum gab es beschränkt Platz.

Jeder Schritt wird sorgfältig durchgeführt und sitzt - das 3er Team ist eingespielt, jeder hat zu tun.

Die „Produktivität“ auf die 2 Tage verteilt liegt bei 100 grafts / Stunde.

Nach dieser Erfahrung sind erfolgreiche „FUE-1-Tages-Mega-Sessions“ puncto dem dahinter liegenden workflow für mich ein ?

Wie gesagt, ein ? – nicht mehr, aber auch nicht weniger.

Und ich laß mich natürlich gerne eines besseren belehren.

...

Ständiger Begleiter der extrahierten grafts ist Flüssigkeit:

„If they dry, they'll die – within seconds !“

Wasser aus der Sprühflasche, Biotin Spray, Salzwasserlösung

Falls die grafts zuviel mit Luft in Berührung kommen (bzw. austrocknen), bilden sich freie Radikale und es kommt zum Kampf auf Leben und Tod.

Exaktes Präparieren der grafts im Hinblick auf die exakt gesetzten incisions – es sollte alles an den Rändern abschließen, damit keine Luft dazukommt.

Abschließend ist zu dem Thema natürlich noch der Aspekt der richtigen „PostOp“ Pflege (Biotin Spray, etc..) – „you have to keep them moist at least for the first 3,4 days“ – erwähnenswert.

Ich vertrag den Biotin Spray voll gut - habe das Gefühl, meine Empfangszone dürrt irgendwie alle 30' danach

Was ist drinnen ?:

Purified Water, Aloe Vera, Extract of Seaweed, Green Tea, Saw Palmetto, Glycerin, Propylene Glykol, L-Arginine, Wheat Protein, Arnica Montana, Panthenol, etc...

Viele der Substanzen dienen als Freie-Radikal Fänger – daher aus meiner Sicht absolut zu

empfehlen.

In Summe wurden am ersten Tag 790 , am zweiten Tag die restlichen 1072 grafts gesetzt.

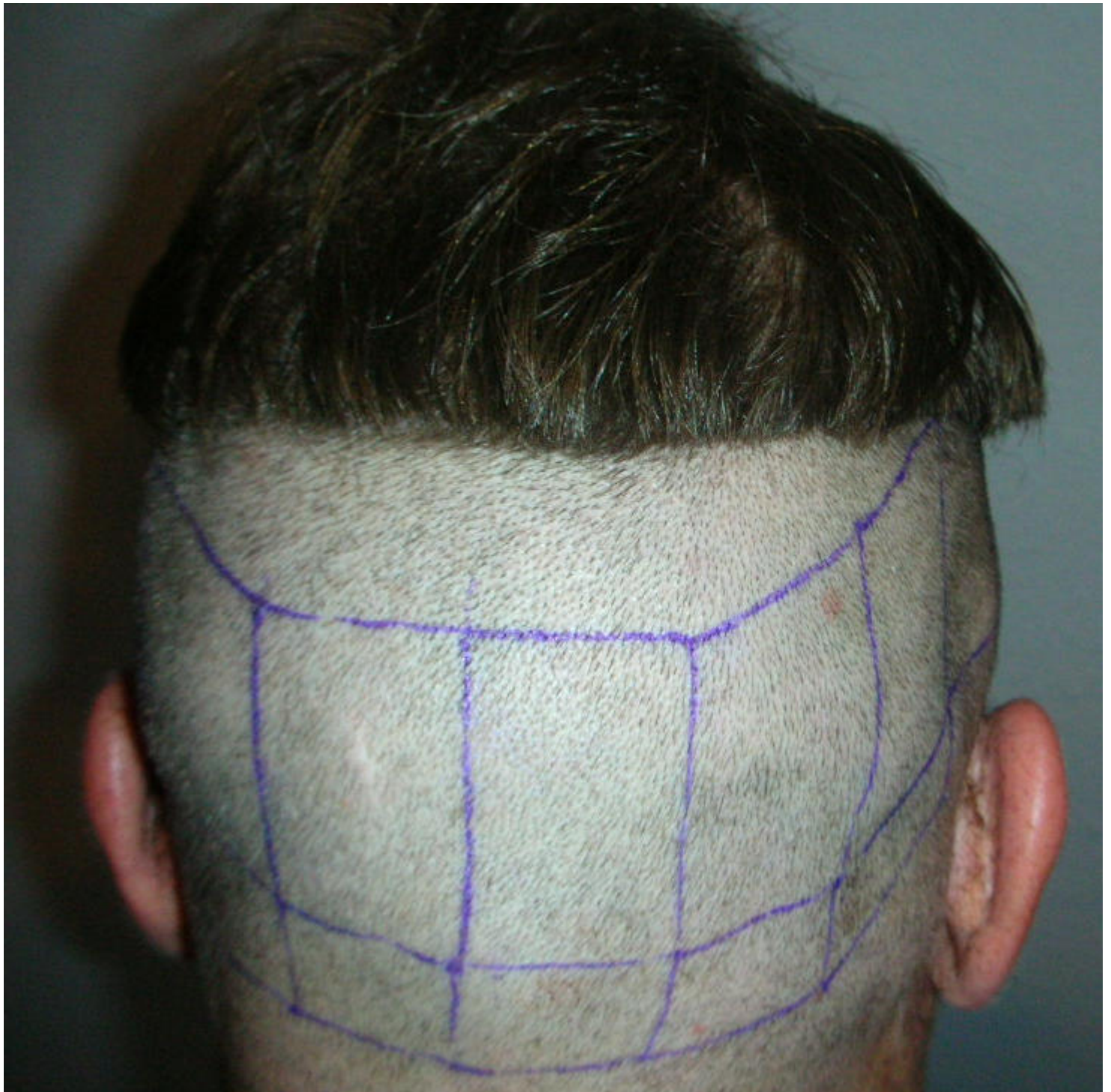
Ende Tag 1 : 20 Uhr bzw. Tag 2 : 22 Uhr.

Fortsetzung folgt..

### File Attachments

1) [Donor.JPG](#), downloaded 4417 times





2) [Ausblick.JPG](#), downloaded 4315 times



---

Subject: Ende

Posted by [floater](#) on Thu, 11 Dec 2008 15:40:01 GMT

[View Forum Message](#) <> [Reply to Message](#)

---

...Das Drum-Herum...

Ich habe Dr. Mwamba als extrem relaxten, unheimlich netten und zuvorkommenden Menschen & Arzt erlebt - ditto seine 2 Techs.

...

Mittagessen wurde geordert („Chicken Salad“ war da so meine 2malige Wahl), für die Unterhaltung während der OP gibt's TV (viel französischsprachiges ist dabei) und ich denke, dass auch Lesen sicherlich bis zu einem gewissen Ausmaß funktioniert (bei mir nicht).



Mein wichtigster OP- Begleiter neben dem Team von Dr. Mwamba war mein Ipod (Danke Steve Jobs – Leonhard Cohen, Nina Simone, The Big Lebowski, James Blunt und Muse (immer wenn ich kurz vorm Einschlafen war) waren für die Entspannung extrem hilfreich und kommen daher auf meine All-Time-High-HT-Top-5-Playlist .

Am 5-10´ Weg zum „New Continental“ bzw. (meinem) Appartment „Poirots“ gibt es einen kleinen 24h Shop für Getränke, etc.. sowie einen Japaner mit TakeAway Sushi bzw. einen Vietnamesen.

Gleich neben Dr. Mwambas Office ist auch ein kleiner Italiener bzw. eine Apotheke.

Highlight für mich waren aber meine morgendlichen 2 Schoko-Croissants von Fanny vis-a-vis

In der näheren Umgebung findet man Apotheke bzw. Bank.

Das Appartment im „Poirot“ ist funktionell – Internet, Fernseher – mehr aber nicht. Das Bad ist eine Frechheit (Schimmel in der Dusche bzw. ein Duschkopf, der sich - egal wie man ihn einhängt – wegdreht, was für mich als bekennenden Langzeit-Warmduscher eine mittlere Katastrophe ist) und der fix verlegte Teppich im Vorzimmer erinnerte mich an meine erste 20m2 Studentenbude bzw. an einen Abend als sich meine damalige Freundin wegen des offensichtlichen Teppich-Grinds (ja ich weiß –ein 20jähriger Mann hat da andere Maßstäbe!) weigerte, ihre Schuhe auszuziehen.

Positiv ist aber hervorzuheben, dass ich am letzten Abreisetag bis 14 Uhr drinnenbleiben durfte – ich hatte den Abendflug erst um 20:10.

Die 3 heimatlosen Stunden bis zur Fahrt zum Flughafen durfte ich am Laptop tippselnd im Beisein von Karine im office verbringen – Haarwäsche inkl.

3 abschließende Tipps:

Pufferzeit nach hinten einkalkulieren –mindestens 1 Tag nach der OP sollte schon drinnen sein – Reisestreß ist in der Situation wenig förderlich.

Abendflüge vom Brüsseler Flughafen sind incl. Fahrt mit den Öffis dorthin mit einem Sylvesterrummel am Wiener Stephansplatz vergleichbar – „Keep distance and do not touch my head !“ war so meine bewußte non-verbale Aussenwirkung

Zu guter Letzt mein Tipp für das ideale graft- bzw. Donorprotection Reise - Outfit für den heimreisenden modebewußten Post- FIT/FUE´ler

Und wenn sie nicht gestorben sind so leben sie in 15 Monaten:

Ich geh davon aus, dass mein Ergebnis in meinem Sinne passen wird.  
Ich habe keine Schmerzen,es läuft im Moment alles im Sinne der Post OP Prognose –  
insoferne bin ich happy und freu mich auf meine neue Haarlinie als Weihnachtsgeschenk 2009

DANKE an der Stelle nocheinmal an Dr. Patrick Mwamba , Karine & Caroline – die 3 ½ Tage  
bei Euch waren eine extrem beeindruckende sowie 100% positive Erfahrung.

Danke an Euch alle im Forum - auch wenn ich lediglich Eure nicks und avatare kenne, seid Ihr mir  
in den letzten 12 Monaten doch recht vertraut geworden und habt mir sehr dabei geholfen (egal in  
welche Richtung der Input auch ging bzw. auch wenn ab und an gerauft wurde ) dieses  
unheimlich komplexe Thema „Haartransplantation“ für mich gedanklich zu ordnen und  
den Schritt letztendlich durchzuführen.

Beste Grüße und ein zusätzliches „Danke!“ in dem Zusammenhang an meine 2  
Kollegen AJKV aus der „Research“ und DaVinci aus der benachbarten  
„Marketing“Abteilung .

...

Wer von Euch allen wann auch immer einen Zwischenstopp in Wien macht – ich freu mich auf  
einen entspannten Wiener Melange.  
Inkl. grantigem Kellner

Beste Grüße bzw.

In-Sh´allah ! (ich bin ja offiziell grad in Marokko

floater

---

### File Attachments

1) [Snack.JPG](#), downloaded 4097 times



2) [FunctionalOutfitII.JPG](#), downloaded 4112 times



---

Subject: Fotos - PostOP Tag 1  
Posted by [floater](#) on Thu, 11 Dec 2008 15:50:59 GMT  
[View Forum Message](#) <> [Reply to Message](#)

---

1 Tag Post OP

Frisch gewaschen und in Biotin eingelassen ...und natürlich High - Res

Ig  
floater

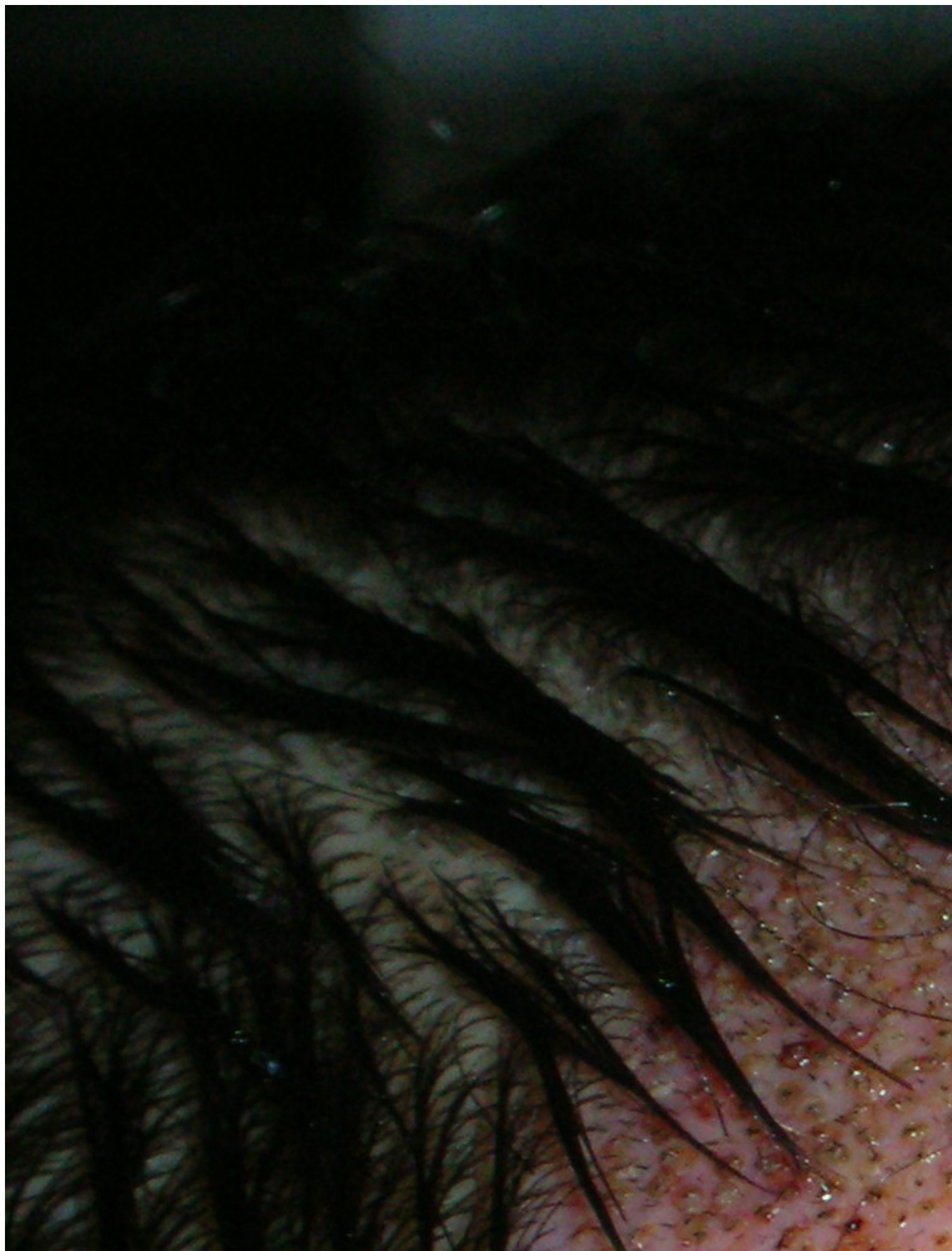
---

### File Attachments

1) [PostOP1Rechts.JPG](#), downloaded 1764 times

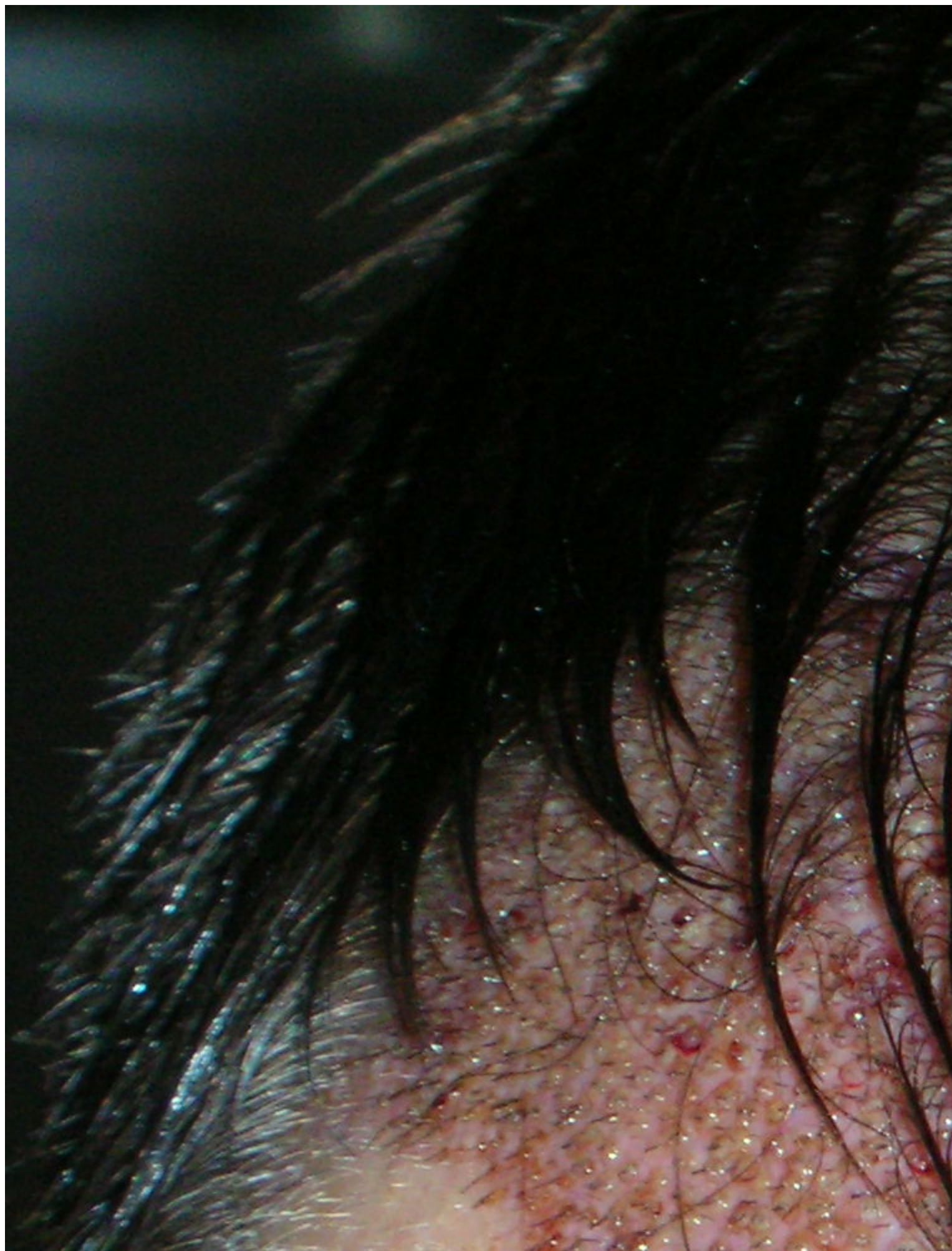---






2) [PostOP1Top.JPG](#), downloaded 1420 times







3) [PostOP1Links.JPG](#), downloaded 1171 times



Subject: Fotos Post Op Tag 1 - Donor  
Posted by [floater](#) on Thu, 11 Dec 2008 15:55:53 GMT  
[View Forum Message](#) <> [Reply to Message](#)

---

Donor Tag 1 Post OP

So schauts wirklich aus - gnadenloses close-up

Bilder Tag2 Post OP folgen später am Abend!

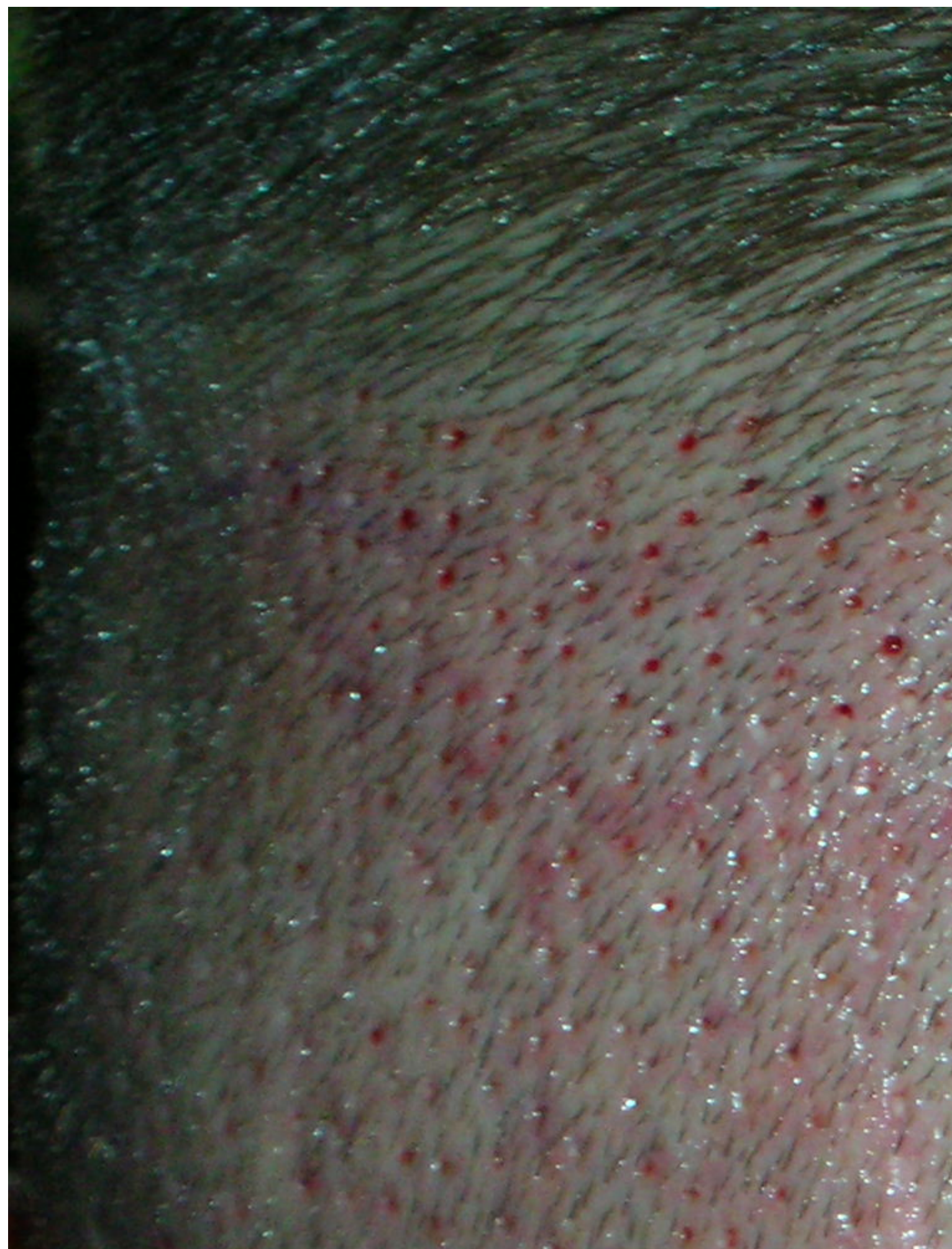Ig  
floater

---

#### File Attachments

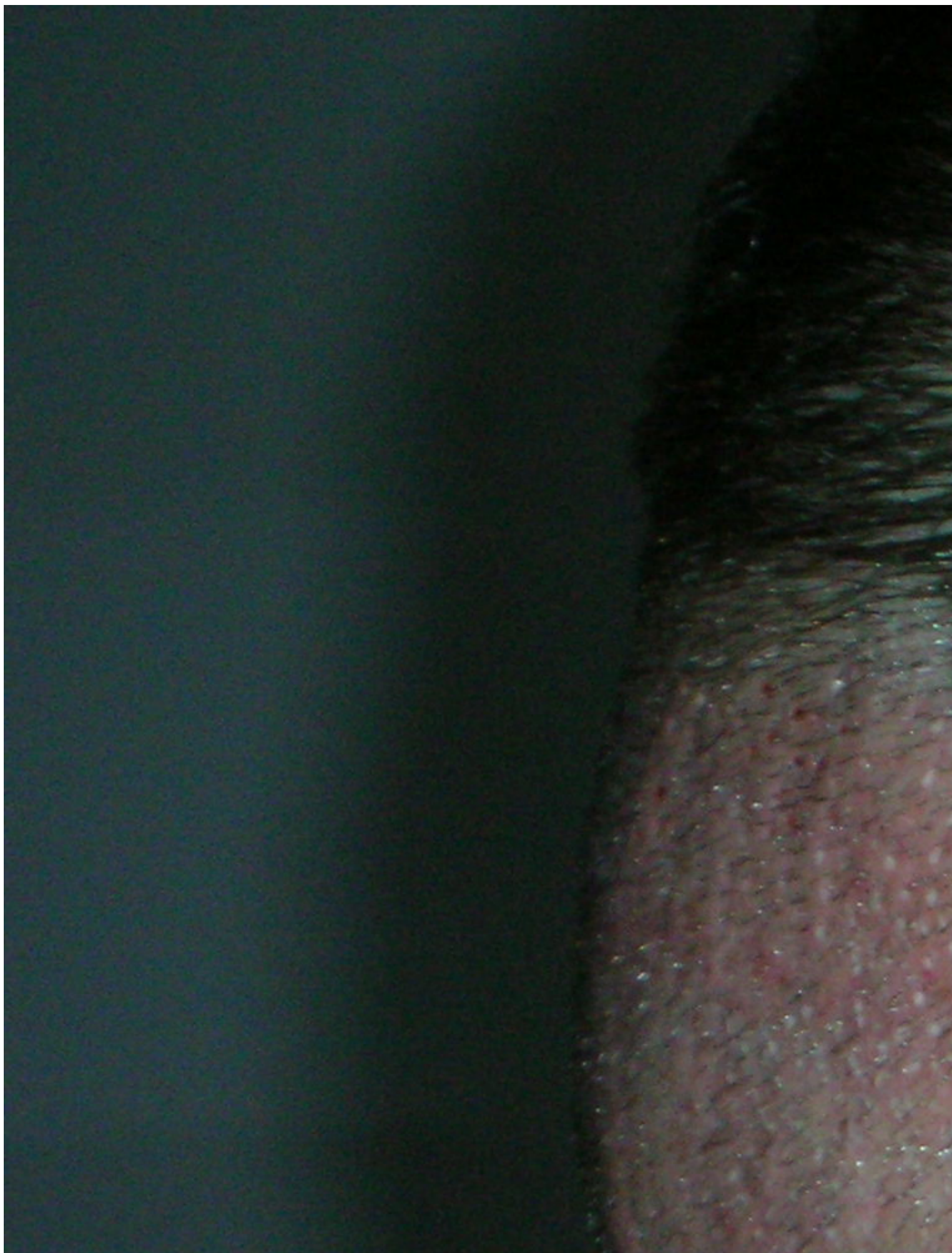1) [DonorPost1.JPG](#), downloaded 1180 times





2) [FeineHaare.JPG](#), downloaded 1035 times





Subject: Re: Meine OP - 1862 grafts FIT (FUE) – Dr.Mwamba /Brüssel  
Posted by [Wolfsheart](#) on Thu, 11 Dec 2008 16:34:30 GMT  
[View Forum Message](#) <> [Reply to Message](#)

---

Hi. Habe mir jetzt nur die Bilder angeschaut und was ich so sagen kann ist: das sieht verdammt gut aus. Glaube nicht das irgendwer das besser hätte machen können. Wie dicht soll das jetzt sein? Besonders gelungen finde ich die gleichmäßige Entnahme über den gesamten Donor. Das war bei mir doch sehr viel unregelmäßiger.

Wünsche frohes Wachstum.

PS: die Pottschnittfrisur sieht scheisse aus, weg mit der Wolle

---

---

Subject: Re: Meine OP - 1862 grafts FIT (FUE) – Dr.Mwamba /Brüssel  
Posted by [Moses](#) on Thu, 11 Dec 2008 16:34:34 GMT  
[View Forum Message](#) <> [Reply to Message](#)

---

Hallo Floater,  
nach langer Abwesenheit wollte ich mein ersten Beitrag an Dich widmen. Du hast mit deinem Ausführlichen Bericht Akzente gesetzt. Du hast über dein Ziel hinausgeschossen und sehr guten Arbeit geleistet. Dafür Dankeschön!

Es wird „Inshallah“ ein sehr gutes Ergebnis werden.

LG  
Moses

---

---

Subject: Re: Meine OP - 1862 grafts FIT (FUE) – Dr.Mwamba /Brüssel  
Posted by [maggo2](#) on Thu, 11 Dec 2008 17:39:00 GMT  
[View Forum Message](#) <> [Reply to Message](#)

---

Sieht nach sehr guter Arbeit aus, Gratuliere wird bestimmt ein schönes Ergebnis.

Und sehr guter, ausführlicher Bericht!

---

---

Subject: Re: Meine OP - 1862 grafts FIT (FUE) – Dr.Mwamba /Brüssel  
Posted by [Katzenhase](#) on Thu, 11 Dec 2008 18:13:36 GMT  
[View Forum Message](#) <> [Reply to Message](#)

---

Das nenne ich mal einen Bericht  
Wohl das Ausführlichste, was ich je hier gelesen habe....

---



Wünsche dir frohes Wachstum.....

---

---

Subject: Re: Meine OP - 1862 grafts FIT (FUE) – Dr.Mwamba /Brüssel  
Posted by [pili](#) on Thu, 11 Dec 2008 18:17:33 GMT

[View Forum Message](#) <> [Reply to Message](#)

---

Das ist echt ein super vorbildlicher Bericht. Die post OP Bilder gefallen mir sehr gut. Sauber, dicht und gleichmäßig.

Wurdest du in dem Outfit am Flughafen nicht zweimal abgetastet ?

Gutes Wachstum und schönen Urlaub.

Gruß

Ach so: Moses, wo warst du so lange, schön dass es dich noch gibt.

---

---

Subject: Re: Meine OP - 1862 grafts FIT (FUE) – Dr.Mwamba /Brüssel  
Posted by [Moses](#) on Thu, 11 Dec 2008 19:07:16 GMT

[View Forum Message](#) <> [Reply to Message](#)

---

pili schrieb am Don, 11 Dezember 2008 19:17 Moses, wo warst du so lange,

ich war im Urlaub.

---

---

Subject: Re: Meine OP - 1862 grafts FIT (FUE) – Dr.Mwamba /Brüssel  
Posted by [Treblig](#) on Thu, 11 Dec 2008 19:26:25 GMT

[View Forum Message](#) <> [Reply to Message](#)

---

Sieht sehr sehr gut aus! Auf das die Haare ordentlich sprießen! Wie du den ganzen Ablauf beschreibst klingt es nach einer durchgeplanten Klinik und einem super Arzt! Gefällt mir...Durch den Bericht kommt er für mich auch in Frage(wenn es denn meine finanziellen Mittel zulassen! -Aber bei Mwamba bekommt man ja was ordentliches.)

P.s. Danke das du mal FIT übersetzt hast...Ich hatte schon immer gedacht-was´n das??

---

---

Subject: Re: Meine OP - 1862 grafts FIT (FUE) – Dr.Mwamba /Brüssel  
Posted by [floater](#) on Thu, 11 Dec 2008 19:29:04 GMT  
[View Forum Message](#) <> [Reply to Message](#)

---

@wolfsheart:

Danke fürs feedback - ich freu mich auch voll über das vorläufige Ergebnis  
Ja - den "Haarschnitt" hatten wir am Beginn von Tag 2 in aller Vorsicht durch die Kürzung des Deckhaares auf ca 1cm..äh...optimiert

Die Dichte soll laut Dr. Mwamba in der Haarlinie zwischen 50 und 58/60 schwanken - abhängig von den dahinterliegenden Arealen: da wurde dann so um die 40 bzw. 30 gesetzt.

Ig  
floater

---

---

Subject: Re: Meine OP - 1862 grafts FIT (FUE) – Dr.Mwamba /Brüssel  
Posted by [Blue-Think](#) on Thu, 11 Dec 2008 19:31:34 GMT  
[View Forum Message](#) <> [Reply to Message](#)

---

Wohl mit Abstand der ausführlichste Bericht, den ich hier gelesen haben.....Top  
Arbeit....Präzise, ausführlich und klar wie Kloßbrühe....

Pass schön auf deine Baby's auf und wünsch dir alles Gute

@ Wolfsheardt

Vorne 50er und dahinter 40er laut Bericht....

---

---

Subject: Re: Meine OP - 1862 grafts FIT (FUE) – Dr.Mwamba /Brüssel  
Posted by [floater](#) on Thu, 11 Dec 2008 19:39:49 GMT  
[View Forum Message](#) <> [Reply to Message](#)

---

Treblig schrieb am Don, 11 Dezember 2008 20:26 Sieht sehr sehr gut aus! Auf das die Haare ordentlich sprießen! Wie du den ganzen Ablauf beschreibst klingt es nach einer durchgeplanten Klinik und einem super Arzt! Gefällt mir...Durch den Bericht kommt er für mich auch in Frage(wenn es denn meine finanziellen Mittel zulassen! -Aber bei Mwamba bekommt man ja was ordentliches.)

P.s. Danke das du mal FIT übersetzt hast...Ich hatte schon immer gedacht-was´n das??

---

Hi,

Danke !

"Klinik" im eigentlichen Sinne ist es eigentlich nicht - mehr eine große Wohnung mit einem ziemlich großen zentralen Raum in dem die OP stattfindet.

Hatte mich am Anfang auch ein klein wenig gewundert  
Steriles Arbeiten durch entsprechende Schutzkleidung war jedoch meiner Meinung nach stets gegeben bzw. bin ich ja indirekt über Andreas Krämer zu Dr. Mwamba gestoßen und der führt ja regelmäßig "Klinikbesuche" durch ("Gütesiegel" ? )

Ich habe eine Einverständniserklärung puncto "Fotoveröffentlichung(über den Augenbrauen)" unterschrieben, in der offiziell 1,- € / graft Rabatt angeführt war.  
(wie gesagt ich hatte das zusätzliche Glück mit der 250-grafts-for-free Aktion bzw. den zusätzlichen grafts).

Alles Gute für Deine Entscheidung !

floater

---

Subject: Re: Meine OP - 1862 grafts FIT (FUE) – Dr.Mwamba /Brüssel

Posted by [floater](#) on Thu, 11 Dec 2008 19:47:35 GMT

[View Forum Message](#) <> [Reply to Message](#)

---

Moses schrieb am Don, 11 Dezember 2008 17:34Halo Floater,  
nach langer Abwesenheit wollte ich mein ersten Beitrag an Dich widmen. Du hast mit deinem Ausführlichen Bericht Akzente gesetzt. Du hast über dein Ziel hinausgeschossen und sehr guten Arbeit geleistet. Dafür Dankeschön!

Es wird „Inshallah“ ein sehr gutes Ergebnis werden.

LG

Moses

Hallo Moses,

Danke für Deine "Widmung" - ich weiß eine solche Geste zu schätzen, ganz ehrlich.

Zum Abschluß grüße ich Dich jetzt, wie es die Menschen in Indien tun - sie grüßen durch Ihre Verbeugung das "Licht" im vis-a-vis !

....

floater

---

---

Subject: Re: Meine OP - 1862 grafts FIT (FUE) – Dr.Mwamba /Brüssel  
Posted by [floater](#) on Thu, 11 Dec 2008 19:51:01 GMT  
[View Forum Message](#) <> [Reply to Message](#)

---

@maggo:

Danke - wie siehst bei Dir aus ?  
Du bist ja schon viel weiter als ich - bist Du mit Deinem Dr. Mwamba Ergebnis soweit zufrieden ?

Ig  
floater

---

---

Subject: Re: Meine OP - 1862 grafts FIT (FUE) – Dr.Mwamba /Brüssel  
Posted by [NW5a](#) on Thu, 11 Dec 2008 19:51:16 GMT  
[View Forum Message](#) <> [Reply to Message](#)

---

Hallo,

sieht alles sehr gut aus, außer der Hut ...

Wünsche dir gutes Wachstum und paß jetzt gut auf deine kleinen Babies auf. Jeder Schritt muss wohl überlegt sein...

Happy Growing  
NW5a

---

---

Subject: Re: Meine OP - 1862 grafts FIT (FUE) – Dr.Mwamba /Brüssel  
Posted by [Blue-Think](#) on Thu, 11 Dec 2008 20:03:29 GMT  
[View Forum Message](#) <> [Reply to Message](#)

---

Hallo floater,

ich zitiere mal ein Absatz von Dir. Irgendwie verwirrt es mich einwenig...Die Grafts sind doch danach permanent an der frischen Luft.....

"Falls die grafts zuviel mit Luft in Berührung kommen (bzw. austrocknen), bilden sich freie Radikale und es kommt zum Kampf auf Leben und Tod.

Exaktes Präparieren der grafts im Hinblick auf die exakt gesetzten incisions – es sollte alles an den Rändern abschließen, damit keine Luft dazukommt."

---

---

Subject: Re: Meine OP - 1862 grafts FIT (FUE) – Dr.Mwamba /Brüssel

Posted by [floater](#) on Thu, 11 Dec 2008 20:14:26 GMT

[View Forum Message](#) <> [Reply to Message](#)

---

pili schrieb am Don, 11 Dezember 2008 19:17Das ist echt ein super vorbildlicher Bericht. Die post OP Bilder gefallen mir sehr gut. Sauber, dicht und gleichmäßig.

Wurdest du in dem Outfit am Flughafen nicht zweimal abgetastet ?

Gutes Wachstum und schönen Urlaub.

Gruß

Ach so: Moses, wo warst du so lange, schön dass es dich noch gibt.

Danke für die Blumen !

Flughafen:

Ja ich hatte zusätzlich noch eine grüne eher weitere Hose im Armystyle an - der Bequemlichkeit halber.

Vor dem Schranken mußte ich den Gürtel raus=Hose rutscht runter=leicht in die Knie und die Hose festhalten.

Dame hinter dem Schranken deutet mir, ich soll den Hut heben.

Vorhang auf:

Langer dünner floater watschelt im leichten Kniegang mit leicht runtergerutschter Hose, die von der linken Hand festgehalten wird durch den Schranken und hebt zum Schluß vor der lady hinter dem checkpoint mit der Rechten den Hut, unter dem sich eine Haartransplantation verbirgt.

Ich glaube ich schick das Skript zu den Machern von Mr. Bean

Ig  
floater

P.S. WObei ich einen dicken Grinser am Gesicht hatte und die ldy auch schmunzelte - ich denke, man muß so eine Situation eh am Besten ehrlich und mit Humor nehmen.

---

---

Subject: Re: Meine OP - 1862 grafts FIT (FUE) – Dr.Mwamba /Brüssel  
Posted by [floater](#) on Thu, 11 Dec 2008 20:19:26 GMT  
[View Forum Message](#) <> [Reply to Message](#)

---

Blue-Think schrieb am Don, 11 Dezember 2008 21:03Hallo floater,

ich zitiere mal ein Absatz von Dir. Irgendwie verwirrt es mich einwenig...Die Grafts sind doch danach permanent an der frischen Luft.....

"Falls die grafts zuviel mit Luft in Berührung kommen (bzw. austrocknen), bilden sich freie Radikale und es kommt zum Kampf auf Leben und Tod.

Exaktes Präparieren der grafts im Hinblick auf die exakt gesetzten incisions – es sollte alles an den Rändern abschließen, damit keine Luft dazukommt."

Hi,

ja das stimmt schon mit der Luft - daher müssen sie ständig feucht gehalten werden, nur so können sie lt. Mwamba ca. 6h überleben.

Es geht ums Austrocknen

Daher auch die Post OP Anweisung in den ersten 3 Tagen alle 30´ mit dem Biotin Spray drüberzugehen, bis sich die Wunden geschlossen haben.

Ig  
floater

---

---

Subject: Re: Meine OP - 1862 grafts FIT (FUE) – Dr.Mwamba /Brüssel  
Posted by [floater](#) on Thu, 11 Dec 2008 20:24:01 GMT  
[View Forum Message](#) <> [Reply to Message](#)

---

NW5a schrieb am Don, 11 Dezember 2008 20:51Hallo,

sieht alles sehr gut aus, außer der Hut ...

Wünsche dir gutes Wachstum und paß jetzt gut auf deine kleinen Babies auf. Jeder Schritt muss wohl überlegt sein...

Happy Growing  
NW5a

Hi Mod,

Danke - freu mich voll, dass es vorbei ist..jaja der Hut..schwerster Streetstyle

Danke nochmal für all die anregenden Diskussionen bzw. Tipps in all den Monaten vor meiner

OP !

Ig  
floater

---

Subject: Re: Meine OP - 1862 grafts FIT (FUE) – Dr.Mwamba /Brüssel  
Posted by [Blue-Think](#) on Thu, 11 Dec 2008 20:26:17 GMT  
[View Forum Message](#) <> [Reply to Message](#)

---

floater schrieb am Don, 11 Dezember 2008 21:19Blue-Think schrieb am Don, 11 Dezember 2008 21:03Hallo floater,

ich zitiere mal ein Absatz von Dir. Irgendwie verwirrd es mich einwenig...Die Grafts sind doch danach permanent an der frischen Luft.....

"Falls die grafts zuviel mit Luft in Berührung kommen (bzw. austrocknen), bilden sich freie Radikale und es kommt zum Kampf auf Leben und Tod.

Exaktes Präparieren der grafts im Hinblick auf die exakt gesetzten incisions – es sollte alles an den Rändern abschließen, damit keine Luft dazukommt."

Hi,

ja das stimmt schon mit der Luft - daher müssen sie ständig feucht gehalten werden, nur so können sie lt. Mwamba ca. 6h überleben.  
Es geht ums Austrocknen

Daher auch die Post OP Anweisung in den ersten 3 Tagen alle 30' mit dem Biotin Spray drüberzugehen, bis sich die Wunden geschlossen haben.

Ig  
floater

Achso, also was bei Mwamba das Biotin Spray ist, wäre es wohl bei Hattingen das Gel oder so....Das musste ich aber nur nach der Haarwäsche raufmachen...Das Gel trocknet auch nicht so schnell an...

---

Subject: Re: Meine OP - 1862 grafts FIT (FUE) – Dr.Mwamba /Brüssel  
Posted by [floater](#) on Thu, 11 Dec 2008 20:31:16 GMT  
[View Forum Message](#) <> [Reply to Message](#)

---

Katzenhase schrieb am Don, 11 Dezember 2008 19:13Das nenne ich mal einen Bericht  
Wohl das Ausführlichste, was ich je hier gelesen habe....



Wünsche dir frohes Wachstum.....

Danke!

Ich hatte das alles so stückchenweise an den einsamen Brüsseler-Abenden bzw. am Flughafen festgehalten und heute, da ich eh nicht raus konnte/sollte, zusammengefasst.

Meine HT und ich.

Und mein Biotin Spray

Ig

floater

---

Subject: Re: Meine OP - 1862 grafts FIT (FUE) – Dr.Mwamba /Brüssel

Posted by [floater](#) on Thu, 11 Dec 2008 20:34:25 GMT

[View Forum Message](#) <> [Reply to Message](#)

---

Blue-Think schrieb am Don, 11 Dezember 2008 21:26floater schrieb am Don, 11 Dezember 2008 21:19Blue-Think schrieb am Don, 11 Dezember 2008 21:03Hallo floater,

ich zitiere mal ein Absatz von Dir. Irgendwie verwirrt es mich einwenig...Die Grafts sind doch danach permanent an der frischen Luft.....

"Falls die grafts zuviel mit Luft in Berührung kommen (bzw. austrocknen), bilden sich freie Radikale und es kommt zum Kampf auf Leben und Tod.

Exaktes Präparieren der grafts im Hinblick auf die exakt gesetzten incisions – es sollte alles an den Rändern abschließen, damit keine Luft dazukommt."

Hi,

ja das stimmt schon mit der Luft - daher müssen sie ständig feucht gehalten werden, nur so können sie lt. Mwamba ca. 6h überleben.

Es geht ums Austrocknen

Daher auch die Post OP Anweisung in den ersten 3 Tagen alle 30' mit dem Biotin Spray drüberzugehen, bis sich die Wunden geschlossen haben.

Ig

floater

Achso, also was bei Mwamba das Biotin Spray ist, wäre es wohl bei Hattingen das Gel oder so....Das musste ich aber nur nach der Haarwäsche raufmachen...Das Gel trocknet auch nicht so schnell an...

Ja, schätze mal -Zweck dürfte alles denselben haben.

Wegen Antrocknen: stimmt - ich muß wirklich alle 30´voll draufsprühen - die Dinger scheinen süchtig danach zu sein :

Aber die Wundheilung ist derweil voll super !

Ig  
floater

---

---

Subject: Re: Meine OP - 1862 grafts FIT (FUE) – Dr.Mwamba /Brüssel  
Posted by [floater](#) on Thu, 11 Dec 2008 20:36:51 GMT  
[View Forum Message](#) <> [Reply to Message](#)

---

Blue-Think schrieb am Don, 11 Dezember 2008 20:31

Wohl mit Abstand der ausführlichste Bericht, den ich hier gelesen haben.....Top  
Arbeit....Präzise, ausführlich und klar wie Kloßbrühe....

Pass schön auf deine Baby&acute;s auf und wünsch dir alles Gute

@ Wolfsheardt

Vorne 50er und dahinter 40er laut Bericht....

Danke !

---

---

Subject: Re: Meine OP - 1862 grafts FIT (FUE) – Dr.Mwamba /Brüssel  
Posted by [Wolfsheart](#) on Thu, 11 Dec 2008 21:02:53 GMT  
[View Forum Message](#) <> [Reply to Message](#)

---

Blue-Think schrieb am Don, 11 Dezember 2008 20:31

Wohl mit Abstand der ausführlichste Bericht, den ich hier gelesen haben.....Top  
Arbeit....Präzise, ausführlich und klar wie Kloßbrühe....

Pass schön auf deine Baby&acute;s auf und wünsch dir alles Gute

@ Wolfsheardt

Vorne 50er und dahinter 40er laut Bericht....

---

Danke

Ich hatte leider nicht die Zeit zu lesen, war auf der Arbeit, nur schnelles Bilder bestaunen.

---

---

Subject: Re: Meine OP - 1862 grafts FIT (FUE) – Dr.Mwamba /Brüssel  
Posted by [DaVinci](#) on Thu, 11 Dec 2008 21:06:18 GMT  
[View Forum Message](#) <> [Reply to Message](#)

---

Hallo floater,

schön, dass du wieder gut in der Heimat angekommen bist!

Die Bilder deiner OP sind, entsprechend der Arbeit Mwambas, sehr beeindruckend.....aber dein Bericht ist von epochaler Güte !!!

Ich bin richtig beeindruckt, damit hast du das Maß sehr, sehr hoch gelegt....und dir selber einen Standard für deine nachfolgenden Berichte auferlegt.

Die Arbeit von Mwamba gefällt mir ausgesprochen gut, ich bin sogar - obwohl ich von ihm bisher nur gute Arbeiten gesehen habe - nochmal positiv überrascht.

Ich wünsche dir ein Resultat, dass mindestens genauso gut wird wie dein Bericht - den durch solche Beiträge lebt unser Forum nicht nur - es erstrahlt !

Danke für die netten Grüße an die "Marketingabteilung"

Viele Grüße  
DaVinci

---

---

Subject: Re: Meine OP - 1862 grafts FIT (FUE) – Dr.Mwamba /Brüssel  
Posted by [floater](#) on Thu, 11 Dec 2008 21:49:21 GMT  
[View Forum Message](#) <> [Reply to Message](#)

---

DaVinci schrieb am Don, 11 Dezember 2008 22:06Hallo floater,

schön, dass du wieder gut in der Heimat angekommen bist!

Die Bilder deiner OP sind, entsprechend der Arbeit Mwambas, sehr beeindruckend.....aber dein

Bericht ist von epochaler Güte !!!

Ich bin richtig beeindruckt, damit hast du das Maß sehr, sehr hoch gelegt....und dir selber einen Standard für deine nachfolgenden Berichte auferlegt.

Die Arbeit von Mwamba gefällt mir ausgesprochen gut, ich bin sogar - obwohl ich von ihm bisher nur gute Arbeiten gesehen habe - nochmal positiv überrascht.

Ich wünsche dir ein Resultat, dass mindestens genauso gut wird wie dein Bericht - den durch solche Beiträge lebt unser Forum nicht nur - es erstrahlt !

Danke für die netten Grüße an die "Marketingabteilung"

Viele Grüße  
DaVinci

Hi DaVinci,

"epochale Güte" - Danke!

Im Grunde genommen funktioniert es so :

- ich lese gerne
- ich schreibe gerne (zumindest früher bzw. falls ich wirklich die Zeit dazu habe)
- Ihr hattet mir als newbie extrem geholfen
- die Erfahrungen bei meiner OP waren äusserst positiv und ich habe einfach die einzelnen Tage in Brüssel am jeweiligen Abend am Laptop kurz zusammengefasst

Und heute hatte ich den ganzen Tag Zeit zur Gestaltung der Endfassung.

Der Bericht soll primär dem Ziel "Informationen für potenzielle Käufer sowie Transparenz über eine angebotene Dienstleistung" dienen - um es einmal sales / marketingtechnisch auszuformulieren.

Dass da natürlich ein hohes Ausmaß an subjektivem Empfinden einfließt, ist verständlich (und eh klar gekennzeichnet)

Ändern wir kurz die Betrachtungsweise:

Ich schätze den Wert dieses Forums und der hier "arbeitenden" Menschen, die letztendlich alle im gleichen Boot sitzen - daher auch der vielleicht etwas größere Aufwand hinter meinem Erfahrungsbericht.

Und stimmt - das Maß lege ich ausschließlich an mir und an niemand anderem an - ein Forum

wie dieses lebt von jedem Bericht.

Gruß aus dem Vertrieb bzw. der Organisations- und Mitarbeiterentwicklung

floater  
(Jurist a.D. )

---

---

Subject: Re: Meine OP - 1862 grafts FIT (FUE) – Dr.Mwamba /Brüssel  
Posted by [AJKV](#) on Thu, 11 Dec 2008 22:05:33 GMT  
[View Forum Message](#) <> [Reply to Message](#)

---

Den Hut find' ich ehrlich gesagt gut. Dein Bericht hat schon genug Lob bekommen und das vorläufige Ergebnis ist hervorragend!

Aber am deutlichsten glaube ich Deine Euphorie über den vollzogenen Schritt herauslesen zu können und die Vorfreude auf eine Zeit, in der Du keine Angst mehr vor Wind, Wasser und dem genervten Blick in den Spiegel haben wirst.

Als Du gegen Mitternacht ins Schlafzimmer gekommen bist muss Deine Freundin doch gesagt haben: "Verschwinden Sie, mein Freund muss jeden Augenblick nach Hause kommen...".

Zu den technischen Details finde ich die "Transection rate" von 1,6 % bemerkenswert und den Hinweis darauf, dass neben der Dichte das Anordnungsmuster der Grafts eine große Rolle spielt. Genau das hat mir Paul Shapiro vor Wochen auch geschrieben. Desweiteren sehr interessant, dass in der "Transition zone" mit Nadeln und dahinter mit Messern gearbeitet wurde, das hätte ich anders herum erwartet.

Die Räumlichkeiten von Dr. Bisanga und Dr. Heitmann scheinen denen von Dr. Mwamba sehr zu ähneln, klein und kompakt, was mich ebenfalls sehr verwundert hat.

In diesem Sinne wünsche ich erstmal eine gute Nacht!

---

---

Subject: Re: Meine OP - 1862 grafts FIT (FUE) – Dr.Mwamba /Brüssel  
Posted by [NW5a](#) on Thu, 11 Dec 2008 22:08:54 GMT  
[View Forum Message](#) <> [Reply to Message](#)

---

Also Dr.Heitmann hat 2 Etagen mit mehrern Räumen. Natürlich nicht zu vergleichen, wenn man mal Bilder von H&W sieht. Der Blick auf Vancouver ist schon sein Geld wert ...

---

---

Subject: Re: Meine OP - 1862 grafts FIT (FUE) – Dr.Mwamba /Brüssel  
Posted by [floater](#) on Fri, 12 Dec 2008 00:27:18 GMT  
[View Forum Message](#) <> [Reply to Message](#)

---

AJKV schrieb am Don, 11 Dezember 2008 23:05Den Hut find' ich ehrlich gesagt gut. Dein Bericht

---



hat schon genug Lob bekommen und das vorläufige Ergebnis ist hervorragend!

Aber am deutlichsten glaube ich Deine Euphorie über den vollzogenen Schritt herauslesen zu können und die Vorfreude auf eine Zeit, in der Du keine Angst mehr vor Wind, Wasser und dem genervten Blick in den Spiegel haben wirst.

Als Du gegen Mitternacht ins Schlafzimmer gekommen bist muss Deine Freundin doch gesagt haben: "Verschwinden Sie, mein Freund muss jeden Augenblick nach Hause kommen...".

Zu den technischen Details finde ich die "Transection rate" von 1,6 % bemerkenswert und den Hinweis darauf, dass neben der Dichte das Anordnungsmuster der Grafts eine große Rolle spielt. Genau das hat mir Paul Shapiro vor Wochen auch geschrieben. Desweiteren sehr interessant, dass in der "Transition zone" mit Nadeln und dahinter mit Messern gearbeitet wurde, das hätte ich anders herum erwartet.

Die Räumlichkeiten von Dr. Bisanga und Dr. Heitmann scheinen denen von Dr. Mwamba sehr zu ähneln, klein und kompakt, was mich ebenfalls sehr verwundert hat.

In diesem Sinne wünsche ich erstmal eine gute Nacht!

Ja stimmt - meine Freundin hatte sich echt erschrocken und meine kleine Tochter meinte heute früh "papa..aua..kopf..dada.. haben"

Also die Arbeit in der Haarlinie war im Verhältnis zum gesamten Prozeß die aufwendigste, da hat er sich wirklich Zeit beim Setzen und Platzieren gelassen - da es dabei schon dunkel war, hab ichs am Tag2 im verspiegelten Fenster beobachten können

Die verschieden gesetzten Wuchsrichtungen sind schön bei Neonlicht im Bad zu sehen - ich versuch das mal in den nächsten Tagen auf Foto klarer festzuhalten.

Und nein, diesesmal ist es keine Verwechslung :

Ich habe ihn gefragt, ob er jetzt Nadeln nimmt - seine sinngem. Antwort: "Yes because of the fine single hairs".

Das Endergebnis, welches die im Moment äusserst positiven Erfahrungen und Eindrücke dann auch zu 100% bestätigt, dauert halt leider noch mind. 12 Monate.

Ig  
floater

---

Subject: Re: Meine OP - 1862 grafts FIT (FUE) – Dr.Mwamba /Brüssel  
Posted by [maggo2](#) on Fri, 12 Dec 2008 08:05:20 GMT  
[View Forum Message](#) <> [Reply to Message](#)

---

Ist es vom flughafen zu mwamab wirklich eine stunde?

---

Subject: Re: Meine OP - 1862 grafts FIT (FUE) – Dr.Mwamba /Brüssel  
Posted by [duda](#) on Fri, 12 Dec 2008 08:07:27 GMT  
[View Forum Message](#) <> [Reply to Message](#)

---

Wow!

Also um den Bericht ganz zu lesen, muss ich mir wohl des Wochenende frei nehmen. Aber Teil 1 ist schon mal interessant.

Bilder sehen soweit auch spitze aus. Wird wohl ein ausgezeichnetes Ergebnis werden.

Frohes Wachstum!

---

---

Subject: Re: Meine OP - 1862 grafts FIT (FUE) – Dr.Mwamba /Brüssel  
Posted by [AJKV](#) on Fri, 12 Dec 2008 08:18:12 GMT  
[View Forum Message](#) <> [Reply to Message](#)

---

Meine Knie-OP konnte ich auch über eine spiegelnde Tür beobachten, das war wie im Kruselkabinett

Hätte Deine Tochter gesagt "Papa..Kopf..Haartransplantation..dada.." wäre das ein sicheres Zeichen, dass Du ein Wunderkind hast...

Im Grunde ist das schon eine feine Sache, dass man sich über 2 Tage annähernd das an Haaren zurückholen kann, was man in den letzten 15 Jahren so nach und nach verloren hat.

Aber kannst Du Dich vielleicht erinnern, weshalb Dr. Mwamba "nur" 425 Singles umgesiedelt hat? Habe ursprünglich auf das Doppelte getippt...

Gruß

---

---

Subject: Re: Meine OP - 1862 grafts FIT (FUE) – Dr.Mwamba /Brüssel  
Posted by [baldwin](#) on Fri, 12 Dec 2008 09:38:07 GMT  
[View Forum Message](#) <> [Reply to Message](#)

---

Sieht sehr sauber aus. Danke für den ausführlichen Bericht.  
Auch der Donor sieht schon spitze aus, obwohl 0.95mm Punches relativ groß sind.

Ich bin mir sicher, dass das Ergebnis super wird.

Gutes Wachstum

---

---

Subject: Re: Meine OP - 1862 grafts FIT (FUE) – Dr.Mwamba /Brüssel  
Posted by [kevin31](#) on Fri, 12 Dec 2008 09:41:40 GMT  
[View Forum Message](#) <> [Reply to Message](#)

---

Hut ab

Wirklich ein Spitzenbericht! Schön das auch mal das ganze ringsherum (Hotel, Praxis, Proscarrezept u.s.w.) erwähnt wurde.

Ich will ja auch nach Brüssel, kann mich aber zwischen Mwamba und Bisanga nicht so recht entscheiden.

Tendiere nun natürlich zu Mwamba!

Aber Flugstress würde ich mir nicht antun (öffentliche Verkehrsmittel zum Airport, viele Leute, Sicherheitskontrolle).

Von mir aus sind es 600km, da nehme ich das Auto!

Jedenfalls wünsche ich dir gutes Wachstum und halte uns auf dem Laufenden!

Besonders wie es jetzt mit Shedding und Shock Loss weitergeht interessiert mich!

Desweiteren die Reaktionen deines Umfeldes (Familie an Weihnachten).

---

Subject: Re: Meine OP - 1862 grafts FIT (FUE) – Dr.Mwamba /Brüssel

Posted by [floater](#) on Fri, 12 Dec 2008 10:09:11 GMT

[View Forum Message](#) <> [Reply to Message](#)

---

AJKV schrieb am Fre, 12 Dezember 2008 09:18 Meine Knie-OP konnte ich auch über eine spiegelnde Tür beobachten, das war wie im Kruselkabinett

Hätte Deine Tochter gesagt "Papa..Kopf..Haartransplantation..dada.." wäre das ein sicheres Zeichen, dass Du ein Wunderkind hast...

Im Grunde ist das schon eine feine Sache, dass man sich über 2 Tage annähernd das an Haaren zurückholen kann, was man in den letzten 15 Jahren so nach und nach verloren hat.

Aber kannst Du Dich vielleicht erinnern, weshalb Dr. Mwamba "nur" 425 Singles umgesiedelt hat? Habe ursprünglich auf das Doppelte getippt...

Gruß

Ja stimmt.

Den Gedanken hatte ich auch.

Wenn ich mir überlege, mit welchem Aufwand ich in den letzten 12 Jahren versucht habe, diesen Bereich wiederaufzuforsten, ist das wirklich eine feine Sache, sofern natürlich das Endergebnis passt.

Ich denke, das sollte man trotz der überwiegend positiven Erfahrung die gesamte OP bzw. doc und das vorläufige Ergebnis betreffend, nicht vergessen - das definitive Endergebnis steht in 12 - 15 Monaten fest.

Nur:

Sollte das nichts werden, wüßte ich nicht, was ich anders machen hätte sollen...

Aber wie gesagt, dem Grunde nach bin ich - entspricht auch meiner Lebenseinstellung - eigentlich

100% zuversichtlich gestimmt

Wegen den "1ern":

Er hatte am 2. Tag den Halbkreis I im vorderen Bereich nochmal untergliedert, sprich er hat diese "Transitional Zone" extra markiert - so wie ich das eingeschätzt habe, dürfte die ca. 0,3 bis 0,5 cm breit sein und dort sollten ausschließlich die feinen 1er hingewandert sein.

Wenn ich daher 425 durch 8,5 cm<sup>2</sup> (also angenommen jetzt die Hälfte(=0,5cm) des I. Halbkreises der gesamt 17cm<sup>2</sup> Haarlinie (exkl. Eckenabrundung)) dividiere, komme ich auf 50 - das könnte also hinkommen.

Hieße dann, dass die 425 1er die "feineren" waren.

Es wurden am 2. Tag ja grafts präpariert - wieviele der z.B. 1097 2er im Endeffekt für das Restdesign der hairline noch zusätzlich in 1er gesplittet wurden, habe ich leider nicht gefragt.

Logisch wäre ein solcher "strategischer Aufbau" jedenfalls.

Und da beginnt dann halt wirklich der Bereich, in dem die ästhetische "Wie-wird-das-dann-am-Schluß-aussehen?" Vorstellungskraft des Arztes beim Einsetzen dieser Winzlinge (in einem ja ziemlich blutigen Umfeld ) am meisten gefordert wird - Stichworte: Platzierung und Winkel / Anwuchsrichtung.

Ich hab das in dieser technischen Tiefe aber leider nicht hinterfragt.

Ig  
floater

---

Subject: Re: Meine OP - 1862 grafts FIT (FUE) – Dr.Mwamba /Brüssel

Posted by [floater](#) on Fri, 12 Dec 2008 10:28:38 GMT

[View Forum Message](#) <> [Reply to Message](#)

---

maggo2 schrieb am Fre, 12 Dezember 2008 09:05Ist es vom flughafen zu mwamab wirklich eine stunde?

Also ich bin um ziemlich exakt 15.45 Uhr gelandet und relativ zügig aus dem Flugzeug bzw. Gate - Bereich hinausgekommen.

Die "train" - Station befindet sich im (glaub ich)2. Untergeschoß des Flughafens, der Zug fährt in relativ kurzen Abständen nur 2 Stationen weit bis "Central Station".

Der Umstieg in die "metro" ging dann auch recht rasch und auch mit der brauchte es letztendlich nur 1 Station.

Auf die Straßenbahn habe ich dann ein wenig gewartet(Sonntag), aber die 6,7 Stationen gingen auch recht flott.

Der abschließende Fußweg waren max. 10´.

Ich bin dann ziemlich exakt um 17 Uhr ins sein office reingekommen.

Für den Rückweg bin ich detto um 17 Uhr weggestartet und kurz nach 18 Uhr beim Terminal rein.

Die detaillierte Anweisung bezüglich "Public Transport" habe ich von der webpage des "Poirot's" runtergeladen.

Taxi kostet angeblich um die 30.- / 40,- € und braucht lt. Hotel ca. 30'.

Ig  
floater

---

Subject: Re: Meine OP - 1862 grafts FIT (FUE) – Dr.Mwamba /Brüssel  
Posted by [floater](#) on Fri, 12 Dec 2008 10:49:13 GMT  
[View Forum Message](#) <> [Reply to Message](#)

---

kevin31 schrieb am Fre, 12 Dezember 2008 10:41Hut ab

Wirklich ein Spitzenbericht! Schön das auch mal das ganze ringsherum (Hotel, Praxis, Proscarrezept u.s.w.) erwähnt wurde.

Ich will ja auch nach Brüssel, kann mich aber zwischen Mwamba und Bisanga nicht so recht entscheiden.

Tendiere nun natürlich zu Mwamba!

Aber Flugstress würde ich mir nicht antun (öffentliche Verkehrsmittel zum Airport, viele Leute, Sicherheitskontrolle).

Von mir aus sind es 600km, da nehme ich das Auto!

Jedenfalls wünsche ich dir gutes Wachstum und halte uns auf dem Laufenden!

Besonders wie es jetzt mit Shedding und Shock Loss weitergeht interessiert mich!

Desweiteren die Reaktionen deines Umfeldes (Familie an Weihnachten).

Hi,

Danke - das Thema "HT" ist ja beginnend mit der persönlichen Ausgangssituation und Planung ein docht recht umfangreiches.

(Und ich habe schon in der Schule meine Deutschlehrerin mit elendslangen Aufsätzen auf Trab gehalten. )

Ich freu mich, wenn Punkte dabei sind, die dem einen oder anderen so den ganzen Vorgang und all das drumherum verdeutlichen.

600km Auto unmittelbar nach dieser OP wären mir persönlich zu hart gewesen - wenn Du das wirklich so vorhast, würde ich echt erst am Tag 2 nach der OP wegstarten.

Wegen Deiner Entscheidung kann ich Dir nur raten, setz Dich sowohl mit den Arbeiten, Ergebnissen, Methoden, Ansätze,etc.. Bisangas als auch Mwambas auseinander, überleg Dir ganz genau was DU im Endeffekt erreichen möchtest, was DEIN Ziel ist.

Frag beim doc per email nach, hinterfrag wenn es Dir hilft, technische Details zu Ergebnissen,



lass Dir unklare Punkte telefonisch erklären - ich würde auch vorher (ich hatte leider nicht die Gelegenheit dazu bzw. hatte mich da letztendlich auf mein Bauchgefühl verlassen) schauen, dass ich den doc persönlich kennenlerne und mir noch offene Fragen erklären lasse. Ich denke, dass da grad dieses persönliche Beziehungsebene doch einiges ausmacht.

Viel Glück für Deine Entscheidungsfindung, wen der Beiden Du auch wählst !

floater

P.S.: ich werde mein Ergebnis regelmäßig dokumentieren

---

Subject: Re: Meine OP - 1862 grafts FIT (FUE) – Dr.Mwamba /Brüssel  
Posted by [floater](#) on Fri, 12 Dec 2008 11:00:00 GMT

[View Forum Message](#) <> [Reply to Message](#)

---

baldwin schrieb am Fre, 12 Dezember 2008 10:38 Sieht sehr sauber aus. Danke für den ausführlichen Bericht.

Auch der Donor sieht schon spitze aus, obwohl 0.95mm Punches relativ groß sind.

Ich bin mir sicher, dass das Ergebnis super wird.

Gutes Wachstum

Hi Baldwin,

Danke.

Beim Thema "Punchgröße" bzw. "Narbe" kommt sicherlich neben dem chirurgischen Geschick noch dazu, wie der Punch gestaltet ist (so wie ich das mitgekriegt habe, gibt es da doch Unterschiede bei den einzelnen Ärzten): ich glaub, für das endgültige Ausmaß der kleinen Narbe ist neben der Größe des punches mitausschlaggebend, wie im weiteren Sinne (Druck, Design der auftreffenden mechanischen Fläche, Führung des Punches) da in die Haut eingedrungen wird (Verletzung der Randbereiche).

Das heißt im Endeffekt halt 100% Vertrauen in den behandelten Arzt.

Ja ich hoffe auch, dass meine positive OP Erfahrung in 15 Monaten nocheinmal potenziert wird

Ig  
floater

---

Subject: Re: Meine OP - 1862 grafts FIT (FUE) – Dr.Mwamba /Brüssel  
Posted by [floater](#) on Fri, 12 Dec 2008 11:05:54 GMT

[View Forum Message](#) <> [Reply to Message](#)

duda schrieb am Fre, 12 Dezember 2008 09:07Wow!

Also um den Bericht ganz zu lesen, muss ich mir wohl des Wochenende frei nehmen. Aber Teil 1 ist schon mal interessant.

Bilder sehen soweit auch spitze aus. Wird wohl ein ausgezeichnetes Ergebnis werden.

Frohes Wachstum!

Danke!

"Burn after Reading" ging leider nicht, weil der DVD-player kaputt war

Ig  
floater

---

---

Subject: Fotos Donor Tag 1 - 3  
Posted by [floater](#) on Fri, 12 Dec 2008 11:54:57 GMT  
[View Forum Message](#) <> [Reply to Message](#)

---

Hi,

hier ein Vergleich der Entwicklung meines donors nach der OP:

Tag 1: unmittelbar nach Verbandentfernung, Waschen (brannte ziemlich) sowie eincremen:

Tag 2

Tag 3

Ich denk, der Heilungsverlauf ist soweit ganz OK.

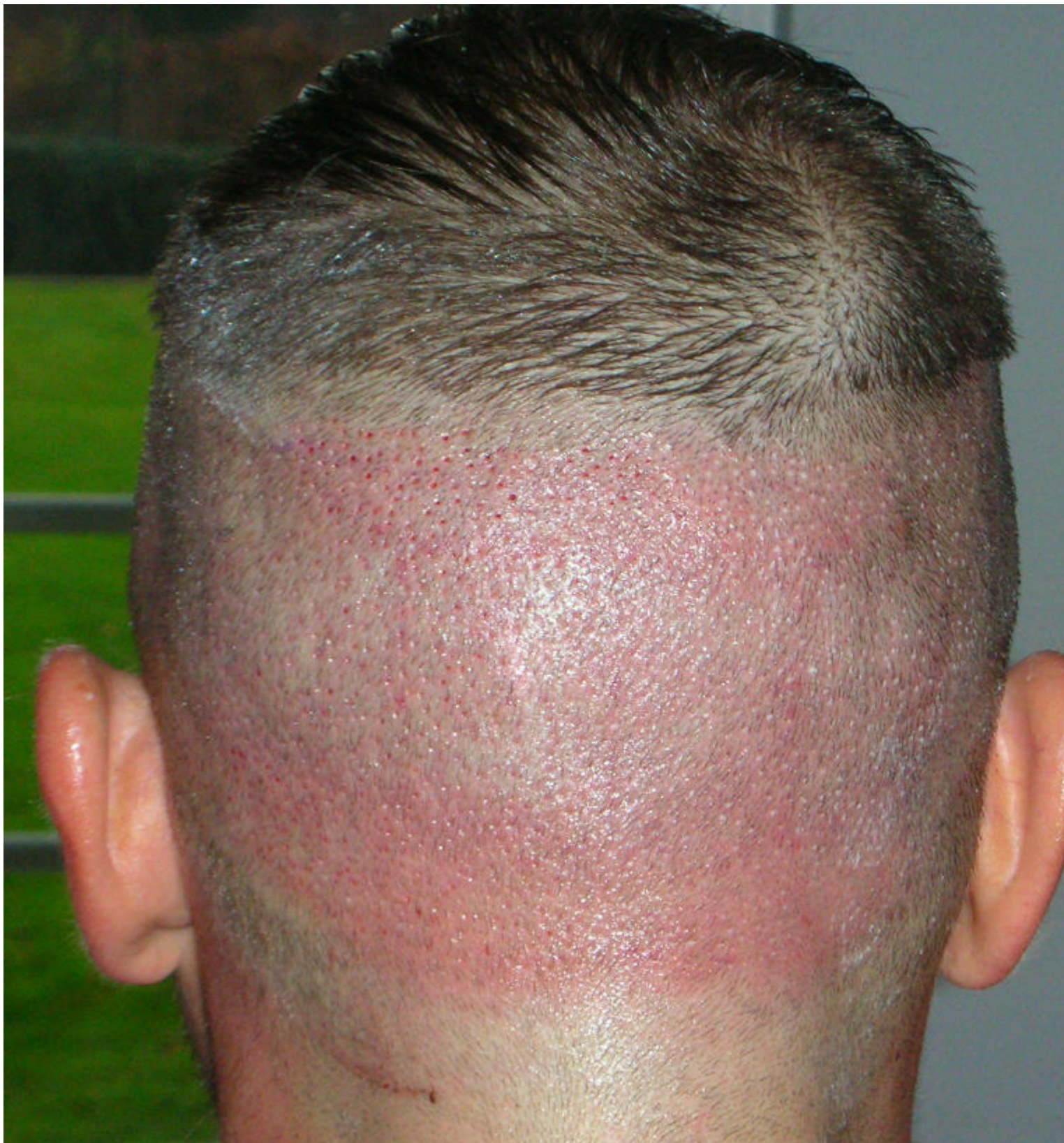Ig  
floater

---

#### File Attachments

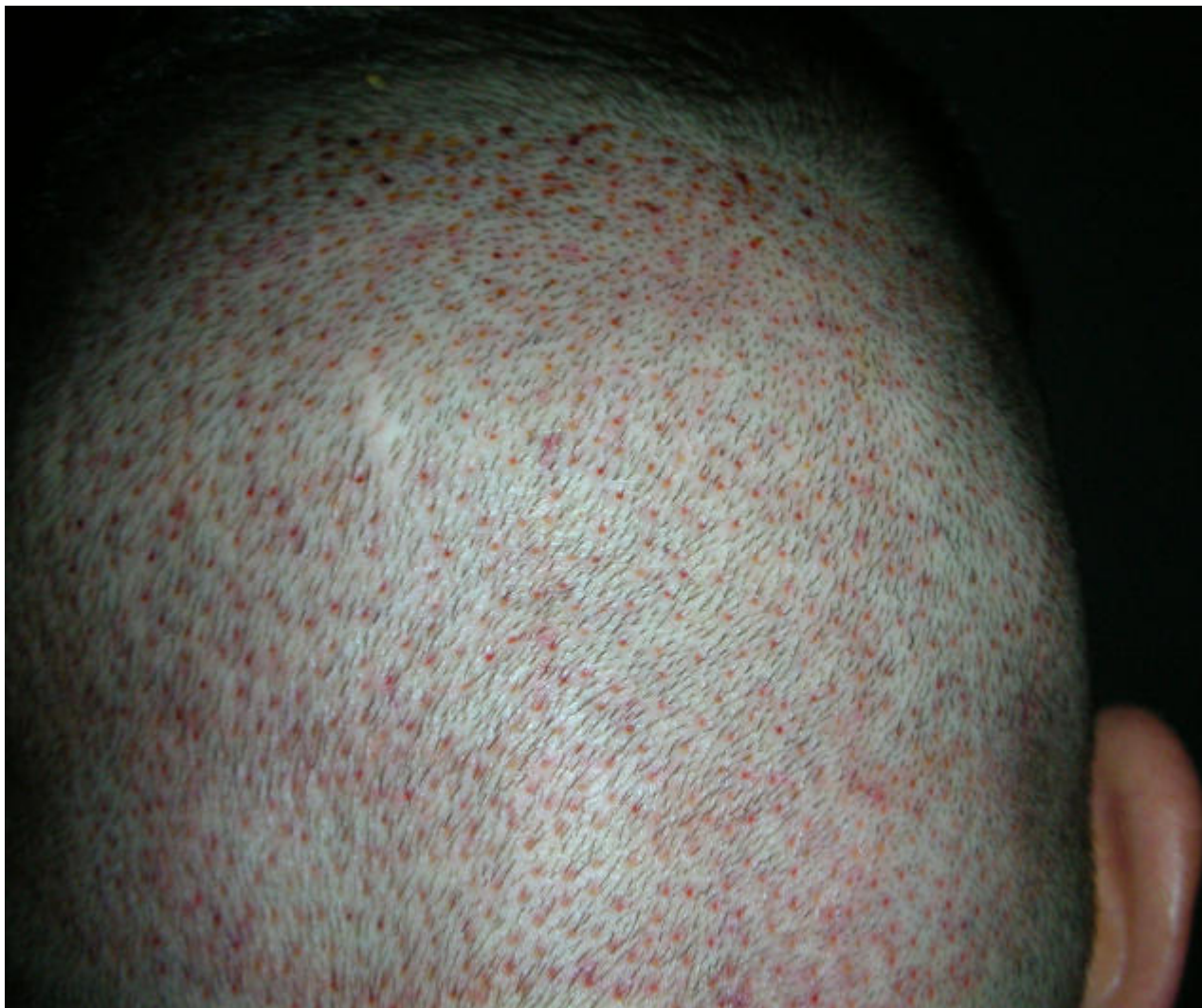1) [DonorTag1klein.JPG](#), downloaded 1901 times

---

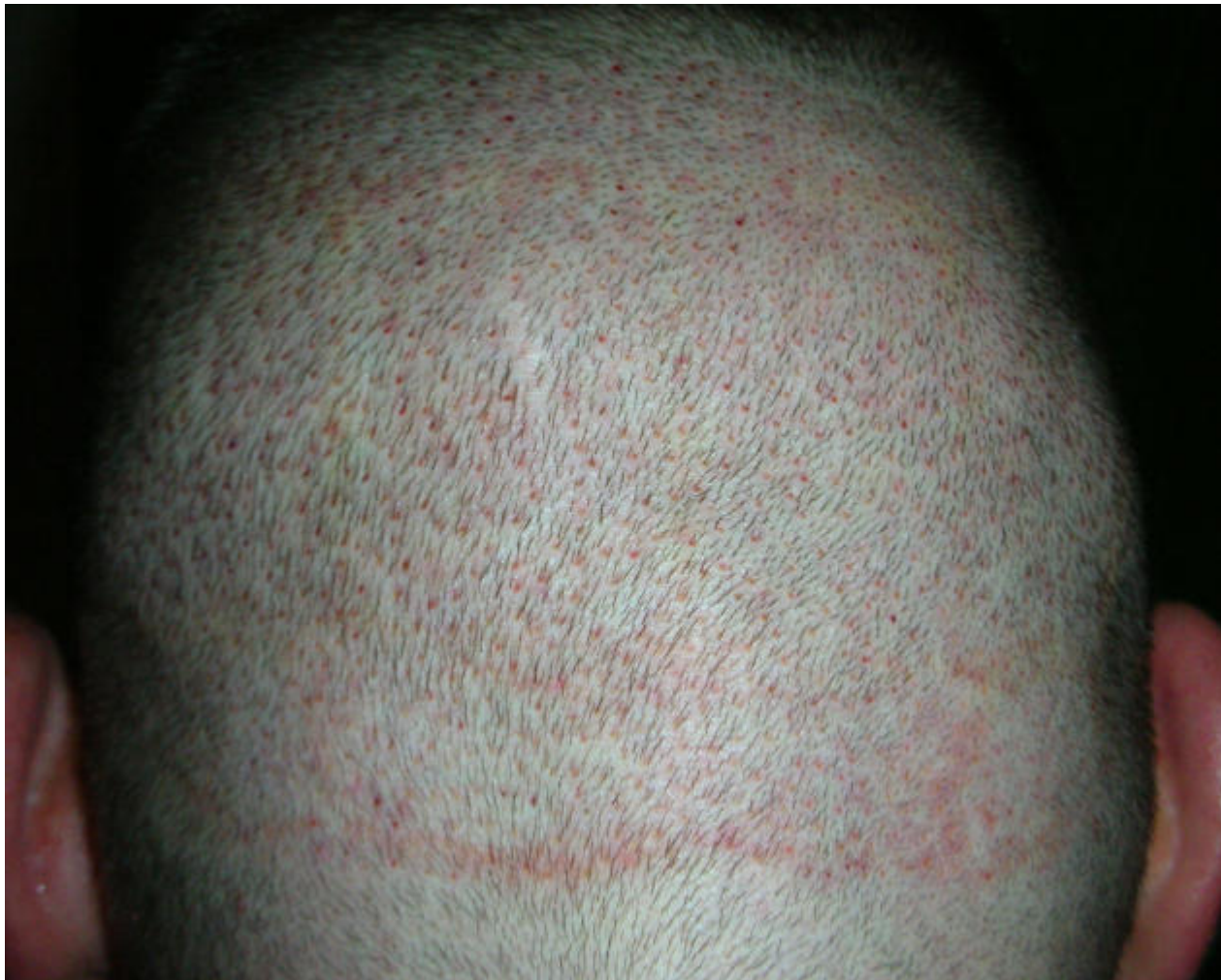

2) [DonorTag2.JPG](#), downloaded 1947 times





3) [DonorTag3.JPG](#), downloaded 1904 times



---

Subject: Fotos - PostOP Tag 3  
Posted by [floater](#) on Fri, 12 Dec 2008 12:11:43 GMT  
[View Forum Message](#) <> [Reply to Message](#)

---

Hi,

Für den Empfangsbereich am Tag 3 schreibt die "PostOp Instruction":

"The scabs/crusts in the recipient area will turn brown. This is perfectly normal.

Schwellungen habe ich soweit keine \*klopf-auf-holz\*, nur ab und an ein leichtes Spannungsgefühl.

Ich nehm zur Vorbeugung gegen eventuell auftretende Schwellungen bis inkl. Sonntag (also bis 5 Tage Post OP) "Prednisone" - war im "PostOp Kit" dabei.

Biotin Spray kommt alle 30. min drauf und ansonsten mache ich einen weiten Bogen um alle Ecken, Kanten,...



So siehts aus:

Ich denke die Entwicklung passt auch im Empfangsbereich soweit ganz gut.

Das nächste Update stelle ich am Sonntagabend rein - morgen ist "HT freier Tag" - sozusagen der "New Deal" mit meiner Freundin

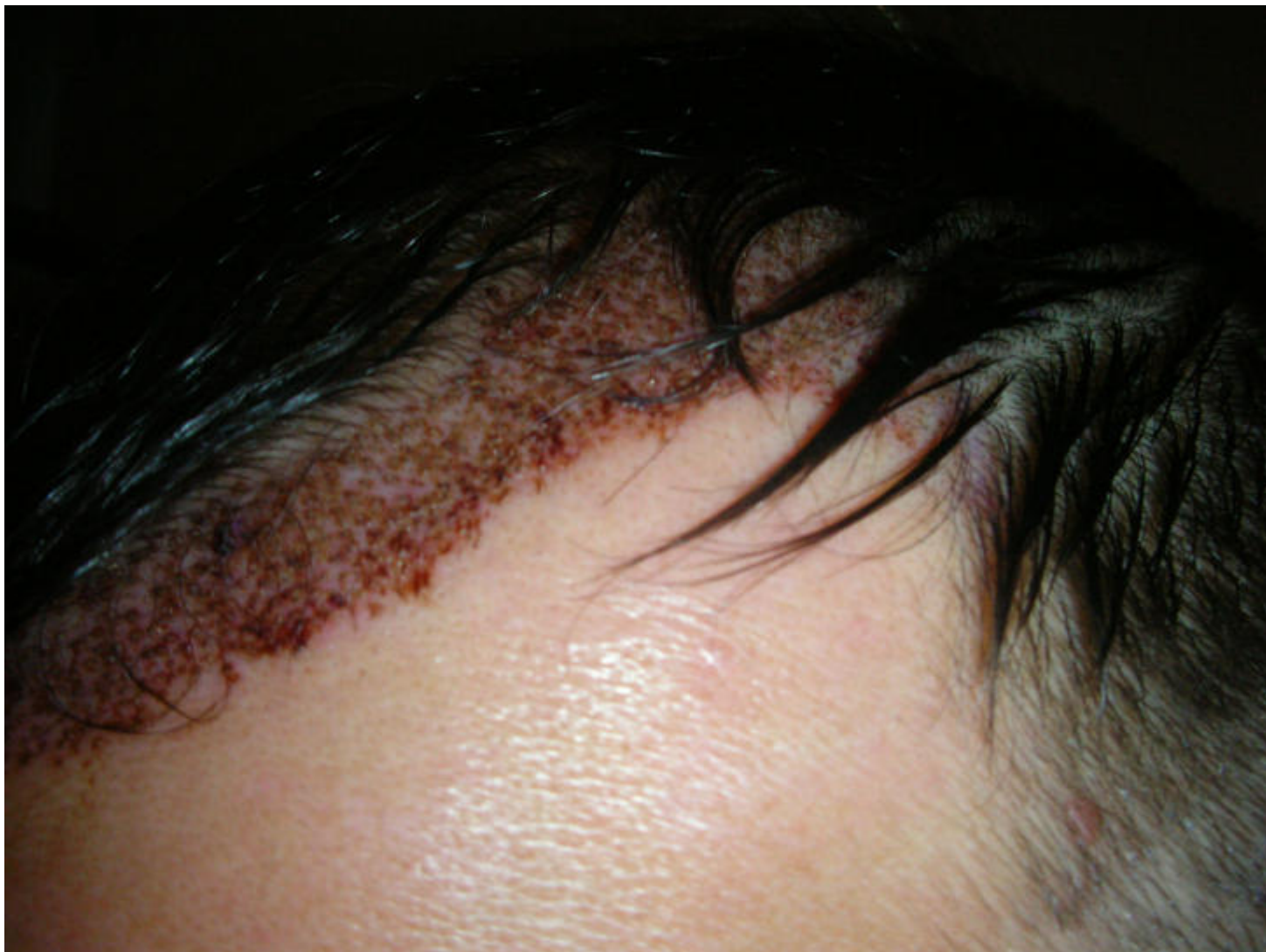Ig & vorweg schönes WOE !

floater

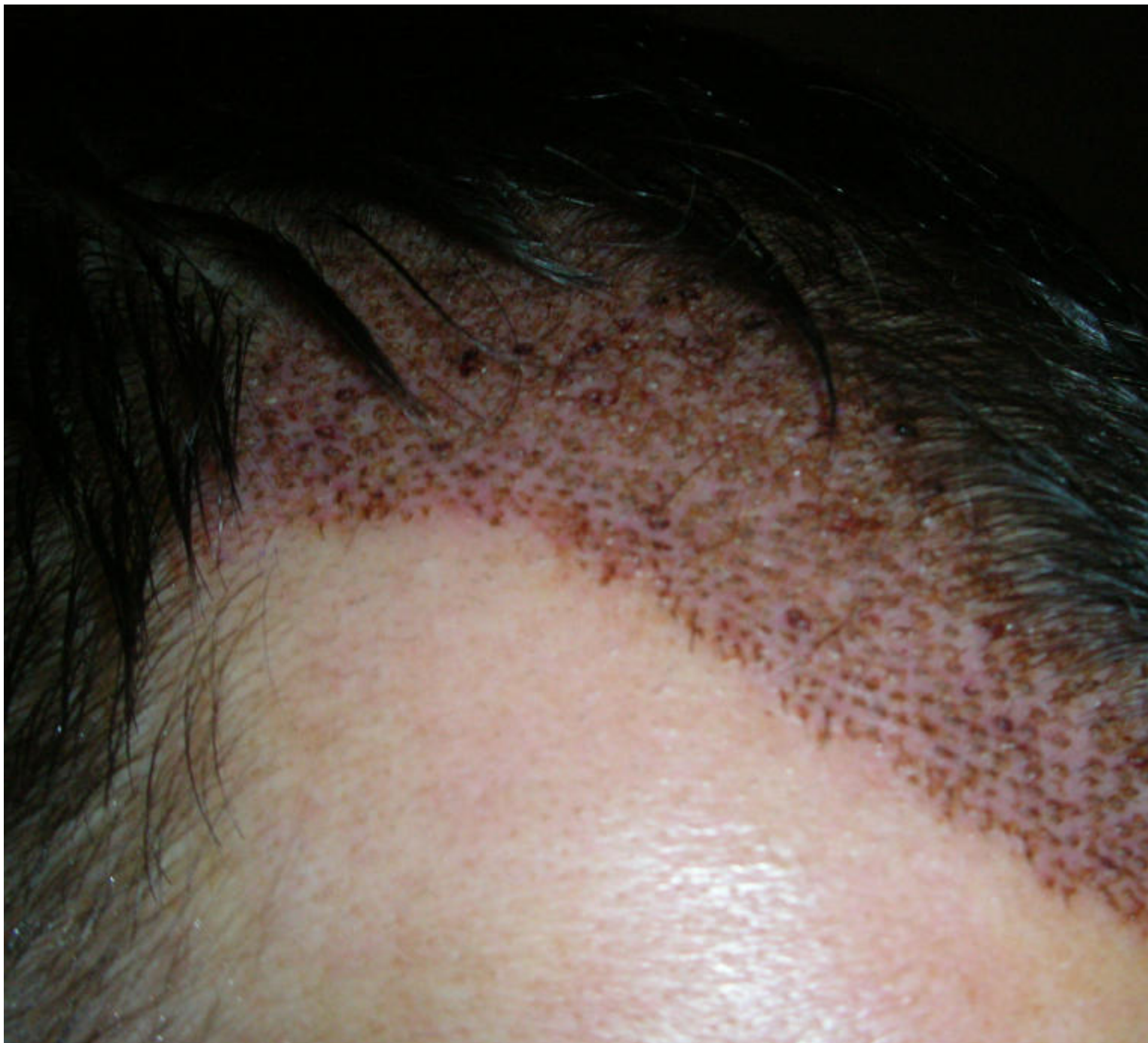---

#### File Attachments

1) [Post3links\\_fc.jpg](#), downloaded 2136 times

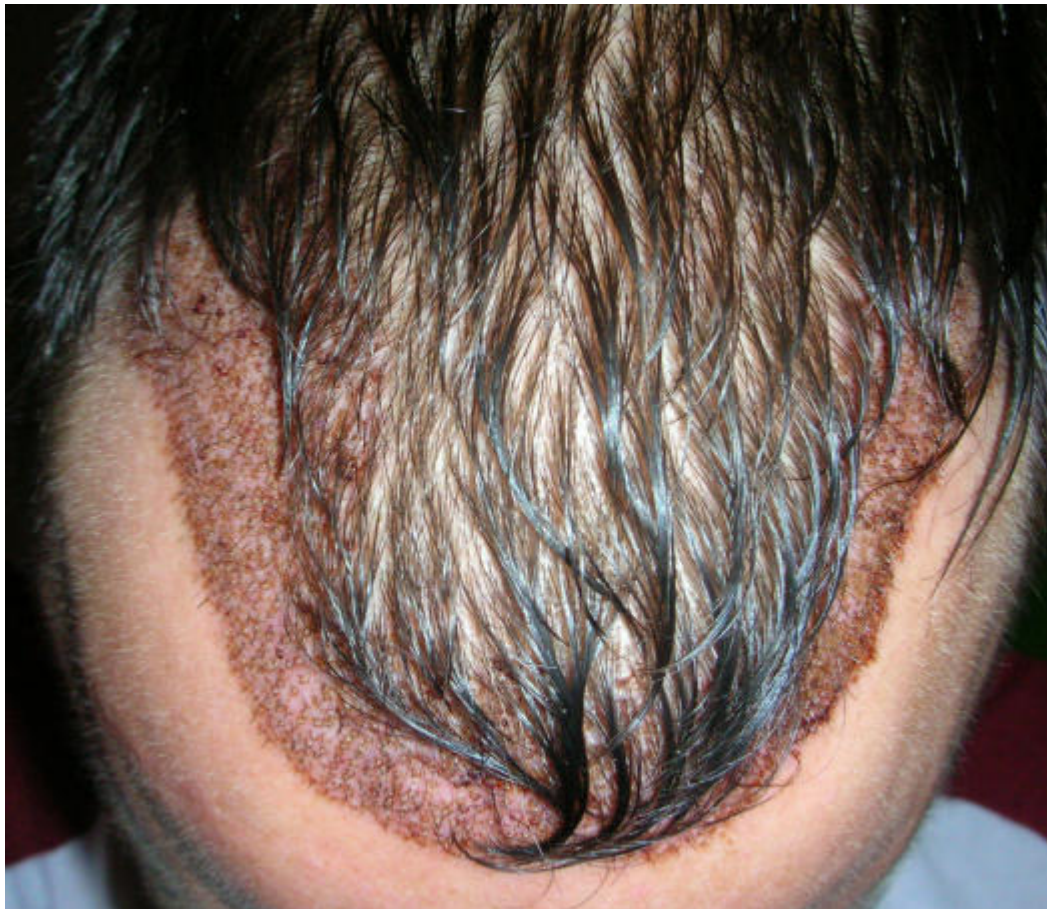

2) [Post3rechts\\_fc.jpg](#), downloaded 2144 times



3) [Post3Top\\_fc.jpg](#), downloaded 2053 times





---

Subject: Ein kurzer Prolog

Posted by [floater](#) on Fri, 12 Dec 2008 13:18:05 GMT

[View Forum Message](#) <> [Reply to Message](#)

---

Hallo Kollegen,

vielen Dank noch einmal für Eure positiven Rückmeldungen zu meinem OP Bericht - freut mich voll

Es ist mir an der Stelle persönlich wichtig einen Umstand der Form halber noch einmal gesondert hervorzuheben:

Der Bericht beginnt - Stand 12.12.2008 - mit all meinen Überlegungen in der Zeit vor der OP und endet am Tag 3 nach der OP mit einem vorläufigen Ergebnis.  
Meine Erfahrungen im Zuge der OP waren überwiegend positiv und das vorläufige Ergebnis stimmt mich zuversichtlich.

Der Bericht beinhaltet jedoch (noch) nicht den wesentlichsten Punkt - nämlich das Endergebnis.

Erst wenn dieses in derselben Qualität in 12 - 15 Monaten vorliegt, kann ich - können wir - von einer wirklich 100% erfolgreichen OP sprechen.

floater

---

Subject: Fotos - PostOP Tag 5

Posted by [floater](#) on Sun, 14 Dec 2008 20:16:59 GMT

[View Forum Message](#) <> [Reply to Message](#)

---

Hallo Freunde,

im folgenden mein Post OP - Tag 5 update (inkl. "Unfallstelle" )

Die "post op instruction" schreibt...

Days 4, 5, 6, and 7 post-op:

The scabs will begin to fall off. The scalp usually turns pink due to the inflammation and increased blood flow to the traumatized area. The pinkness typically lingers for 1-3 months and then gradually dissipates

Ich denke, das passt soweit - aber seht selbst:

(nachträglich eingefügt: Fotos sind vergrößert)

Ig

floater

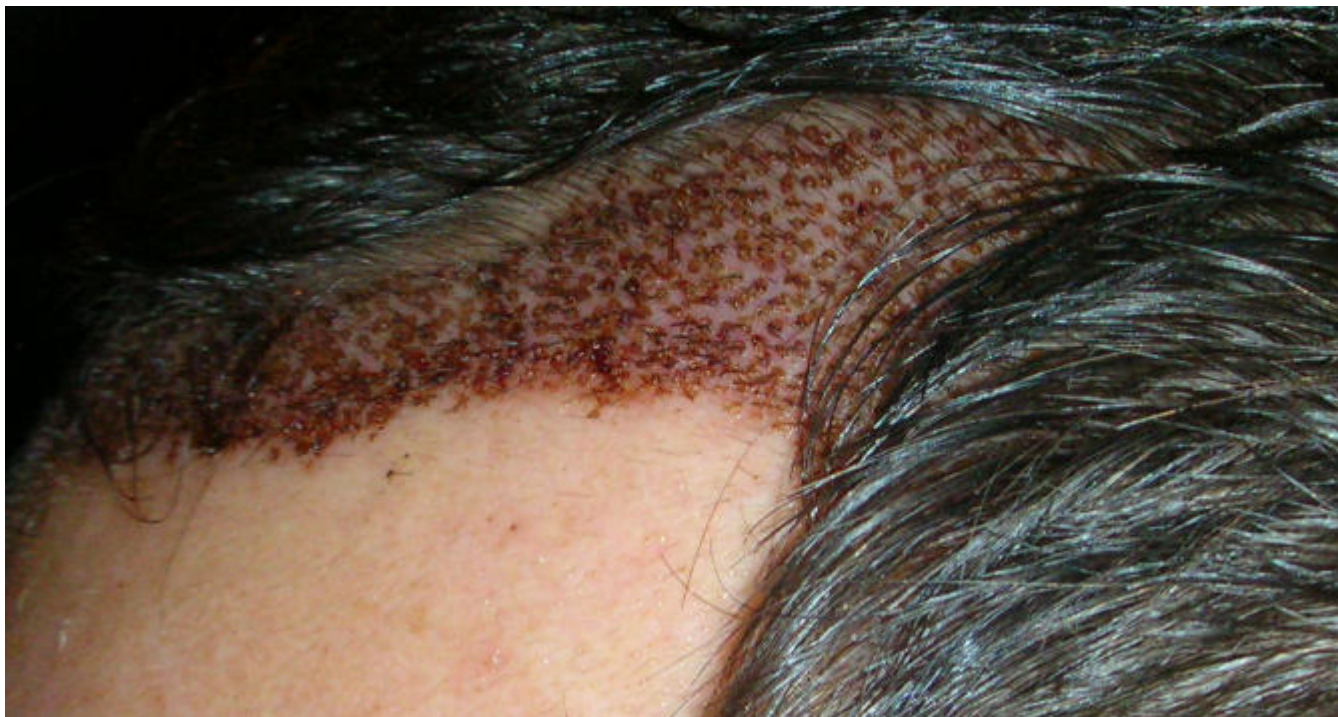---

### File Attachments

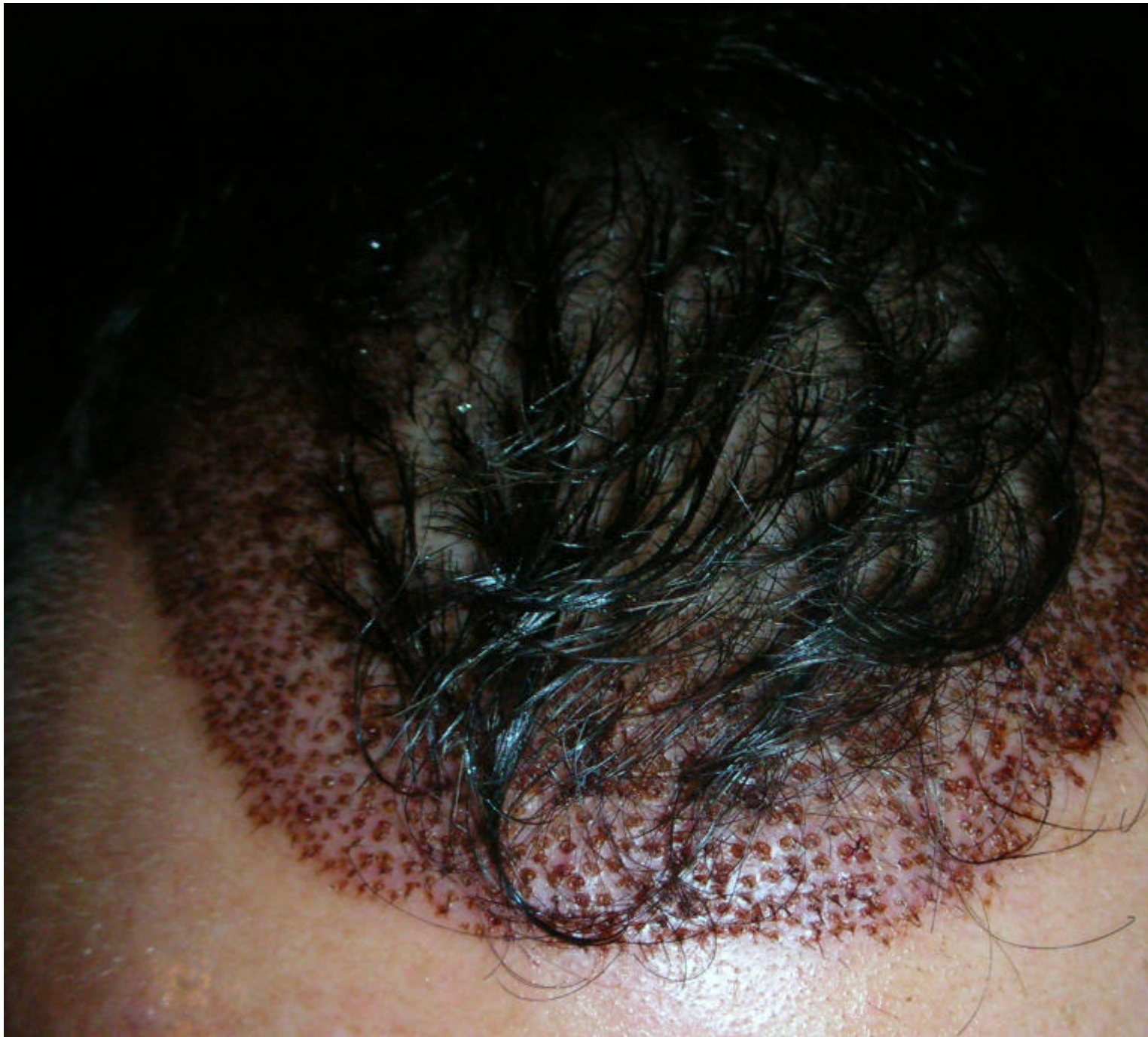1) [Post5\\_Left\\_fc.jpg](#), downloaded 1987 times

---



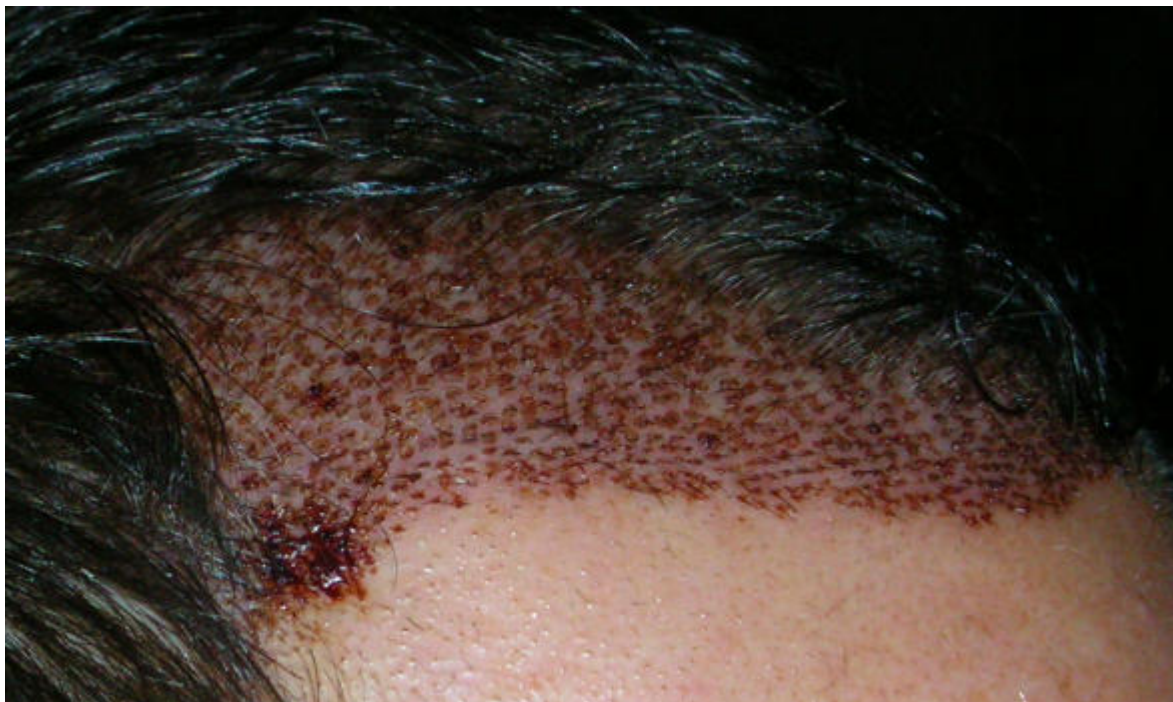

2) [Post5\\_Front\\_fc.jpg](#), downloaded 2073 times



3) [Post5\\_Rigth\\_fc.jpg](#), downloaded 1996 times





---

Subject: Fotos Donor Tag 5

Posted by [floater](#) on Sun, 14 Dec 2008 20:29:49 GMT

[View Forum Message](#) <> [Reply to Message](#)

---

Und hier mein Tag 5 "Donor" update

Generell ist zu sagen, dass es mir den Umständen entsprechend gut geht.

Keine Nebenwirkungen puncto PostOP Medikamente (heute war letzter Einnahmetag) und keine Schmerzen - lediglich ein leichts Brennen beim Donorwaschen.

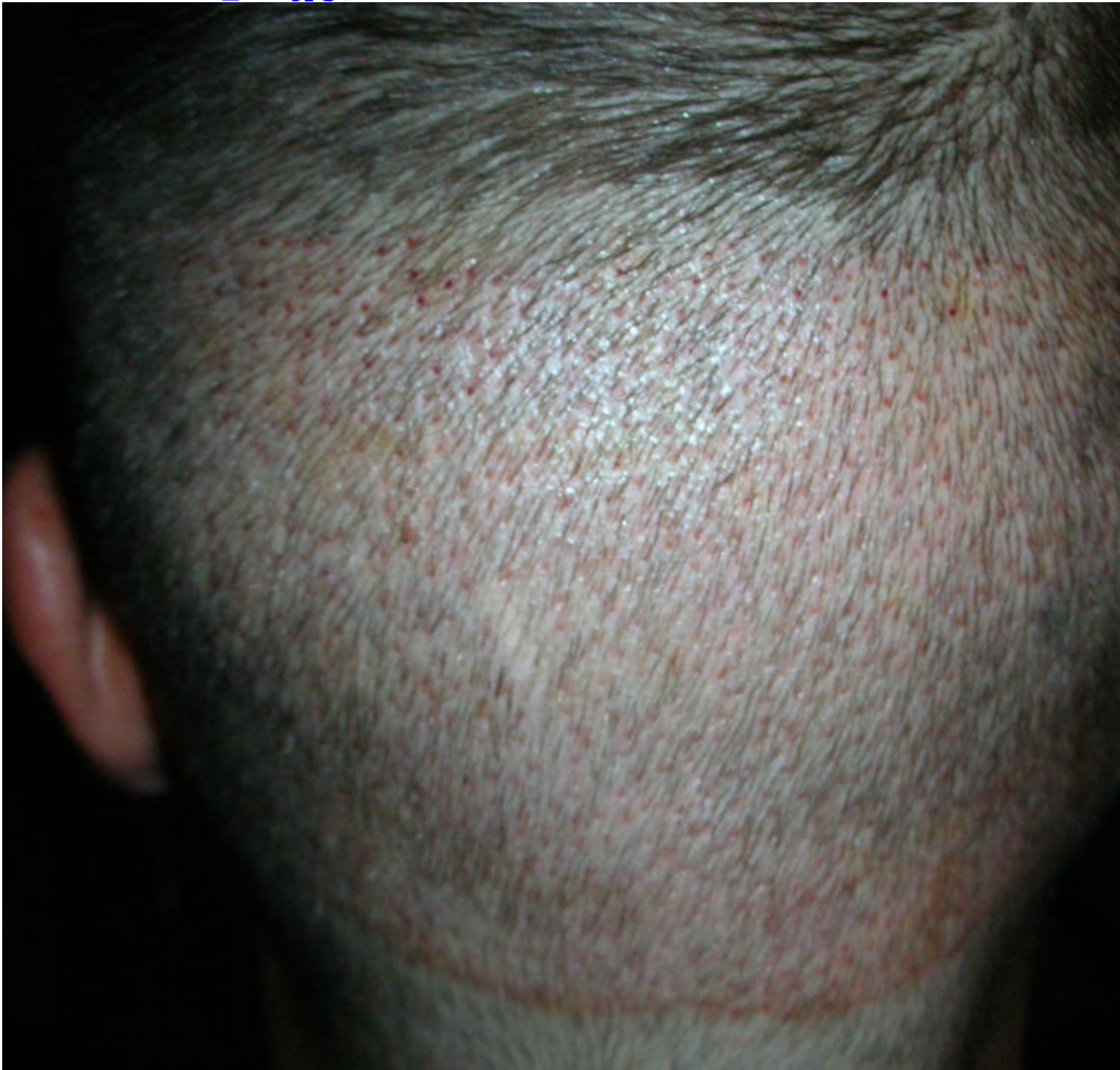Gestern am Abend hatte ich eine leichte Schwellung im Bereich der Augen ausgemacht (ähnlich Predator, nur nicht ganz so stark) - heute ist sie im Laufe des Tages weitgehend abgeklungen

Der Empfangsbereich spannt ganz leicht bzw. leichtes Taubheitsgefühl - das Biotin verwende ich nur mehr alle 1,5 h.

Ig  
floater

## File Attachments

1) [Post5Donor\\_fc.jpg](#), downloaded 1844 times



---

Subject: Re: Fotos Donor Tag 5  
Posted by [Wolfsheart](#) on Sun, 14 Dec 2008 21:05:15 GMT  
[View Forum Message](#) <> [Reply to Message](#)

hmmm. Also die GHEs find ich nach wie vor gut. Aber die vordere Spitze find ich doch sehr undicht gesetzt. Sieht aus wie ne 20er Dichte . Ich hoffe das ich mich da teusche.

---

---

Subject: Re: Fotos Donor Tag 5  
Posted by [floater](#) on Sun, 14 Dec 2008 21:17:27 GMT  
[View Forum Message](#) <> [Reply to Message](#)

---

Wolfsheart schrieb am Son, 14 Dezember 2008 22:05hmmm. Also die GHEs find ich nach wie vor gut. Aber die vordere Spitze find ich doch sehr undicht gesetzt. Sieht aus wie ne 20er Dichte . Ich hoffe das ich mich da teusche.

Er hat laut eigenen Angaben mit der Dichte in der Haarlinie (inkl. Transitional Zone) in Abhängigkeit von den dahinter liegenden Arealen variiert.

Vorne wurde ziemlich weit in bestehendes behaartes Areal (tw. abrasiert) nach hinten reingepflanzt bzw. ist die Frage wieviele Multis da hinter der Haarlinie(ganz vorne) gesetzt wurden.

Wir werden sehen bzw. ich vertrau ihm mal .

Ig  
floater

---

---

Subject: Re: Fotos Donor Tag 5  
Posted by [Wolfsheart](#) on Sun, 14 Dec 2008 21:44:08 GMT  
[View Forum Message](#) <> [Reply to Message](#)

---

Ja wenn dort verdichtet wurde, will ich nichts gesagt haben .

---

---

Subject: Re: Fotos Donor Tag 5  
Posted by [floater](#) on Sun, 14 Dec 2008 22:11:14 GMT  
[View Forum Message](#) <> [Reply to Message](#)

---

Wolfsheart schrieb am Son, 14 Dezember 2008 22:44Ja wenn dort verdichtet wurde, will ich nichts gesagt haben .

Passt schon - Ergebnisse sind ja schließlich auch zum Hinterfragen da !

Das Foto ist übrigens stark vergrößert - täuscht vielleicht ein wenig.

Ich habe jetzt im Bad vorm Spiegel Daumen mal Pi nachgezählt (trau mich ja noch nicht wirklich hingreifen) und komm auf ca. 50.

Ich werd beim nächsten Update versuchen den vordersten Bereich von den darüberliegenden



Haaren frei zu machen und mittels Bildbearbeitungsprogramm zwecks Abzählen exakt 1cm<sup>2</sup> rauszuzoomen.

Ig  
floater

---

---

Subject: Re: Fotos Donor Tag 5  
Posted by [floater](#) on Mon, 15 Dec 2008 10:58:19 GMT  
[View Forum Message](#) <> [Reply to Message](#)

---

Folgendes Ergebnis von Dr. Mwamba - hatten wir im Vorfeld begutachtet bzw. findest Du auch auf seiner homepage - verdeutlicht, denke ich ganz gut, seine Philosophie bei der Haarliniengestaltung.

Wenn alles optimal rennt\*Toi-Toi-Toi\*, sieht es bei mir vom Grundansatz her in 15 Monaten ähnlich aus

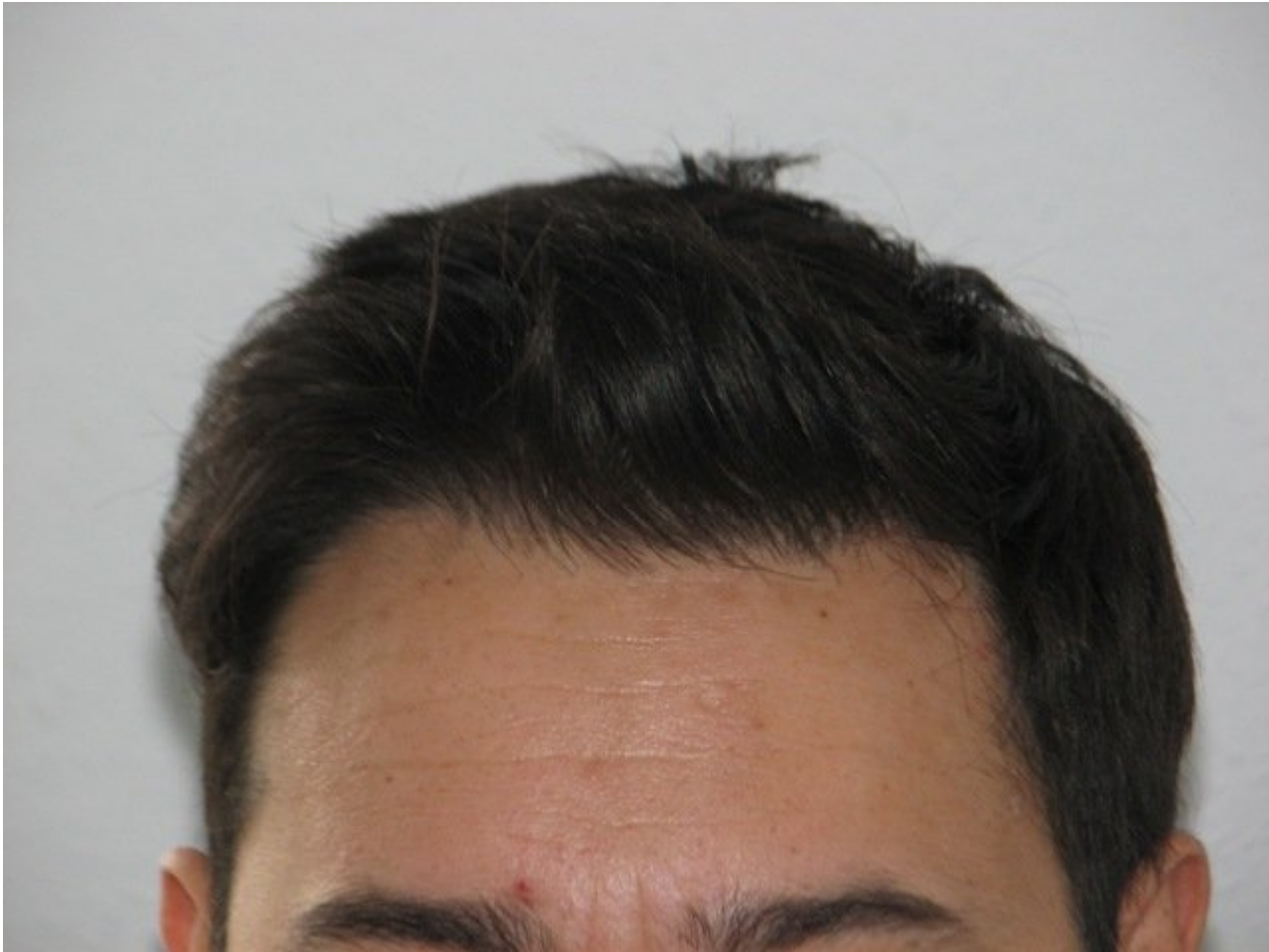Ig  
floater

---

#### File Attachments

1) [FrontDry.JPG](#), downloaded 1675 times

---



2) [2\\_drinker.gif](#), downloaded 1641 times



---

Subject: Re: Fotos Donor Tag 5  
Posted by [AJKV](#) on Mon, 15 Dec 2008 11:05:55 GMT  
[View Forum Message](#) <> [Reply to Message](#)

---

Und wenn es in die Hose geht, wovon ich nicht ausgehe, dann ist folgendes Icon passend... Das find' ich sooo lustig!

Was macht die Beule? Blutung gestoppt?

LG

---

#### File Attachments

1) [th\\_trinken-bier-vorbei-big.gif](#), downloaded 1621 times



---

Subject: Re: Fotos Donor Tag 5  
Posted by [floater](#) on Mon, 15 Dec 2008 11:12:12 GMT

[View Forum Message](#) <> [Reply to Message](#)

---

Na zum Glück keine Beule, die Blutung war auch gleich gestoppt, grafts scheinen noch alle drinnen zu sein, ich hoffe sie haben das aus ihrer Sicht mittelschwere Erdbeben halbwegs ohne Schaden überstanden

Ich hoffe natürlich, dass ich Weihnachten 2009 um den Christbaum tanze

Ig  
floater

---

#### File Attachments

1) [swingingbanana.gif](#), downloaded 1634 times



---

Subject: Fotos Donor Tag 8  
Posted by [floater](#) on Wed, 17 Dec 2008 09:16:25 GMT

[View Forum Message](#) <> [Reply to Message](#)

---

Im Folgenden Bilder meines Donors am Tag 8 Post-OP.

Die Haarlänge sollte zwischen 1 - 3mm liegen, die unterschiedliche Länge resultiert aus dem Umstand, dass vor der Extraktion die betroffenen / Bereiche Haare nochmal mit einer Schere auf ein absolutes Minimum (0,5mm ?) gecuttet wurden.

Bad - künstliches Licht - Blitz

Vor der Balkontür - Tageslicht fällt von hinten auf den Donor - kein Blitz

Pflege: Sonntag (Tag 5) habe ich das letzte Mal die Salben aus dem "Post-OP Kit" aufgetragen.

Seit gestern creme ich den Donor 3x täglich mit AloeVera ein.

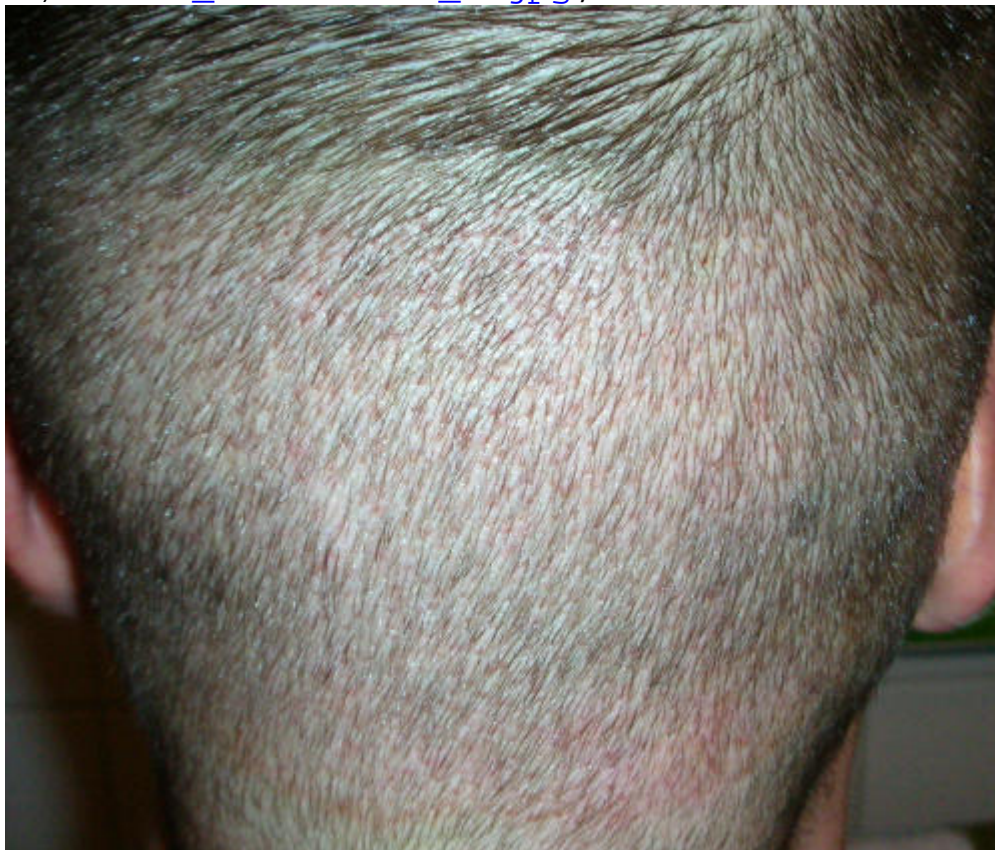Hätte noch jemand zusätzliche Tipps für die Donorpflege - grad im Hinblick auf die Mini-Narben ?

Danke im Voraus !

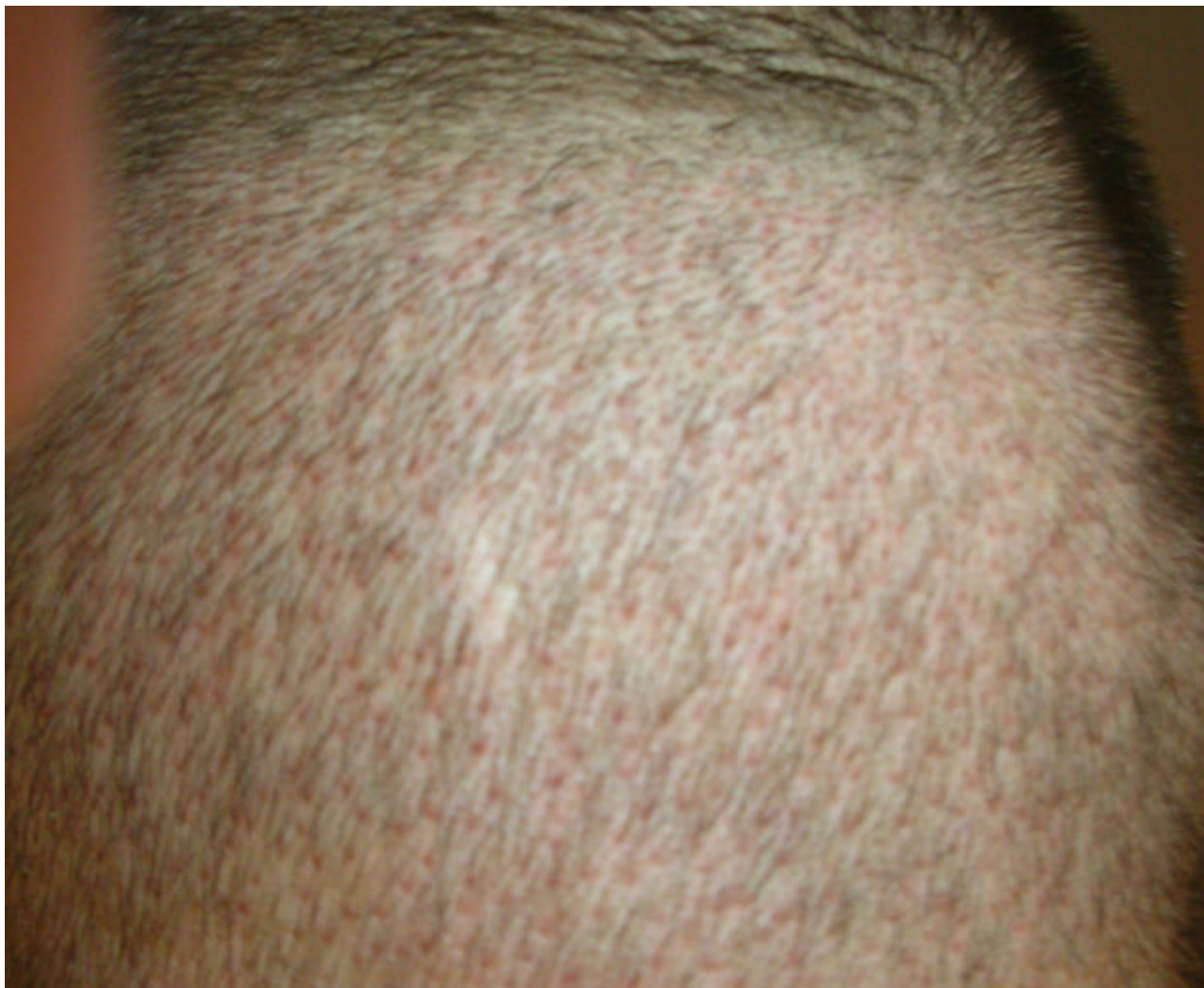floater

#### File Attachments

1) [Donor\\_Kunstlicht\\_8.jpg](#), downloaded 1854 times



2) [Donor\\_Tageslicht\\_8.jpg](#), downloaded 1882 times



---

Subject: Fotos - PostOP Tag 8

Posted by [floater](#) on Wed, 17 Dec 2008 09:30:24 GMT

[View Forum Message](#) <> [Reply to Message](#)

---

Heute, am 8. Tag Post - OP habe ich begonnen, im Zuge des morgendlich Haarewaschens mit dem Biotin Shampoo den Empfangsbereich leicht zu massieren - ein Teil der Krusten ist dadurch heute abgefallen - das Einschußloch ist leider noch ganz verkrustet .  
Puncto Rötung schaut es meiner Einschätzung nach ganz gut aus

Für den Empfangsbereich verwende ich weiterhin im 1-2h Rythmus das Biotin Spray, der Donor wird 3x täglich mit AloeVera eingecremt (kühl recht angenehm )

Zusätzlich beginne ich mit Heute wieder mit Rogaine 5% Foam sowie Revivogen Abends - jedoch lediglich im mittleren Bereich der Zone 2 (zwecks Schutz vor Shockloss\*ToiToiToi\*), den Empfangsbereich spare ich auf Rat Dr.Mwambas noch bis 2 Wochen PostOP aus.

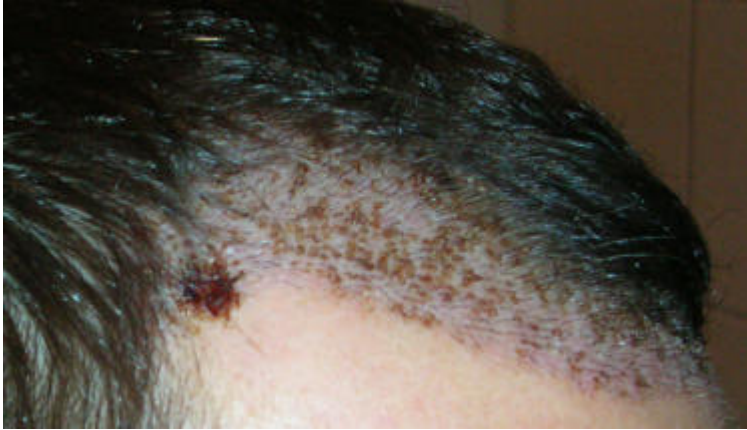

floater

### File Attachments

---

1) [Left\\_8.jpg](#), downloaded 2111 times



2) [Pflege.JPG](#), downloaded 2069 times



---

Subject: Re: Fotos - PostOP Tag 8

Posted by [Wolfsheart](#) on Wed, 17 Dec 2008 14:29:15 GMT

[View Forum Message](#) <> [Reply to Message](#)

---

Also für den Fall das durch die Prellung an der Stelle keine Grafts wachsen, hätte es dich an keiner besseren Stelle treffen können. Da hinten in der Spitze der GHEs fällt das ja nicht auf.

---

---

Subject: Re: Fotos - PostOP Tag 8

Posted by [floater](#) on Wed, 17 Dec 2008 14:43:20 GMT

[View Forum Message](#) <> [Reply to Message](#)

---

Ja eh - Glück im Unglück sozusagen

---

---

Subject: Re: Fotos - PostOP Tag 8  
Posted by [Zebra](#) on Wed, 17 Dec 2008 15:25:41 GMT  
[View Forum Message](#) <> [Reply to Message](#)

---

floater schrieb am Mit, 17 Dezember 2008 15:43Ja eh

Großartig ! Wenig Worte, große Wirkung. Und ein wehmütiger Gedanke an meine Zeit im 5. Bezirk

Sieht schon sehr gut aus Deine Wunde, hatte es mir (noch) schlimmer vorgestellt.

Alles gute weiterhin!

Zebra

---

Subject: Re: Fotos - PostOP Tag 8  
Posted by [floater](#) on Wed, 17 Dec 2008 15:50:18 GMT  
[View Forum Message](#) <> [Reply to Message](#)

---

Zebra schrieb am Mit, 17 Dezember 2008 16:25floater schrieb am Mit, 17 Dezember 2008 15:43Ja eh

Großartig ! Wenig Worte, große Wirkung. Und ein wehmütiger Gedanke an meine Zeit im 5. Bezirk

Sieht schon sehr gut aus Deine Wunde, hatte es mir schlimmer vorgestellt.

Alles gute weiterhin!

Zebra

Von Margareten nach München, vom Naschmarkt in den Englischen Garten, weg aus Boboville - hin zur Allianzarena !

"In Wien hat sich seit hundert Jahren nichts verändert, nur der Kaiser kommt nicht mehr."  
(Fritz Molden)

Ig  
floater

---

---

Subject: Re: Fotos - PostOP Tag 8  
Posted by [tryout](#) on Wed, 17 Dec 2008 15:54:12 GMT  
[View Forum Message](#) <> [Reply to Message](#)

---

Kann mich nicht mal ein wunderschönes weibliches Geschoss an meine Zeit auf Ibiza erinnern?

---

---

Subject: Re: Fotos - PostOP Tag 8  
Posted by [Zebra](#) on Wed, 17 Dec 2008 15:56:38 GMT  
[View Forum Message](#) <> [Reply to Message](#)

---

"Von Margareten nach München, vom Naschmarkt in den Englischen Garten"

... und vom 16er-Blech zum Augustiner

"Wenn ein Kind mit zwei Jahren noch kein Bier getrunken hat, ist zumindest ein nicht bayerischer Elternteil anzunehmen." Ludwig Thoma

Ig

Zebra

---

---

Subject: Re: Meine OP - 1862 grafts FIT (FUE) – Dr.Mwamba /Brüssel  
Posted by [rigo1981](#) on Thu, 18 Dec 2008 01:39:55 GMT  
[View Forum Message](#) <> [Reply to Message](#)

---

Top Bericht und super Fotos. Besser geht echt nicht mehr.

Mein Favorit ist seit mehr als einem Jahr Dr. Heitmann.  
Jetzt nach deinem bericht steht glaube ich wieder alles offen.

Vielen vielen Dank für die ganzen Infos.

Wünsche dir gutes Wachstum.

---

---

Subject: Re: Meine OP - 1862 grafts FIT (FUE) – Dr.Mwamba /Brüssel  
Posted by [FreiBierIstHier](#) on Wed, 24 Dec 2008 18:47:07 GMT  
[View Forum Message](#) <> [Reply to Message](#)

---

hey floater,

echt lobenswert ist deine ausführliche dokumentation zu deiner hair op. hab da mal gleich eine frage zum thema biotinspray, dass dient also als radikalfänger mit hilfe der antioxidanzien okay jetzt zu meiner frage:

frage 1: falls man das biotin spray nach der hair op nicht benutzt, kann es die anwuchsrates der grafts dramatisch reduzieren?

frage 2: reicht es wenn man die essentielle antioxidanzien oral mit der nahrung aufnimmt?

frage 3: hast du das biotinspray echt alle 30 min auf die frischen grafts draufgesprüht, hast sicherlich einen kurzen schlaf gehabt:)

frage 4: ist das von vorteil wenn man mit dem biotinspray, die krustige kopfhaut immer wieder druchnässt? macht das überhaupt einen sinn, da die krusten ja ziemlich dick sind und die antioxidanzien schwer durchdringen können bishin zur haarwurzel??

über eine antwort wäre ich dankbar, da ich selbst nächstes jahr eine hair op mit fue machen werden.

Ig und noch frohe weihnachten and a happy new year  
von  
FreiBierIstHier

---

---

Subject: Re: Meine OP - 1862 grafts FIT (FUE) – Dr.Mwamba /Brüssel  
Posted by [floater](#) on Thu, 25 Dec 2008 00:21:37 GMT  
[View Forum Message](#) <> [Reply to Message](#)

---

FreiBierIstHier schrieb am Mit, 24 Dezember 2008 19:47hey floater,

echt lobenswert ist deine ausführliche dokumentation zu deiner hair op. hab da mal gleich eine frage zum thema biotinspray, dass dient also als radikalfänger mit hilfe der antioxidanzien okay jetzt zu meiner frage:

frage 1: falls man das biotin spray nach der hair op nicht benutzt, kann es die anwuchsrates der grafts dramatisch reduzieren?

Das glaube ich nicht bzw. beruht die Post - OP Verwendung des Biotin Sprays auf Empfehlungsbasis des einen oder anderen docs.

Wissenschaftliche Studien dazu gibt es meines Wissens (noch?) keine.

Ich denke, der Biotin Spray ist auf jeden Fall für die Wundheilung sehr OK und könnte beim Einen oder Anderen vielleicht unter Umständen in weiterer Folge für die Anwuchsrates zusätzlich förderlich sein.

Mir hat seine Anwendung bis dato 15 Tage Post OP definitiv gutgetan - wie meine Anwuchsrates aussehen wird, weiß ich aber leider erst in 15 Monaten

frage 2: reicht es wenn man die essentielle antioxidanzien oral mit der nahrung aufnimmt?



Ich denke, eine gesunde Physis sowie eine halbwegs ausgewogene Ernährung - welche ja auch Antioxidantien beinhaltet - ist generell eine gute Basis für eine schnelle Regeneration nach jeder OP.

Mit dem Biotin-Spray hast Du halt den zusätzlichen Vorteil, dass die Antioxidantien schnell, direkt und mit relativ geringem Aufwand im betroffenen Bereich zur Verfügung gestellt werden.

frage 3: hast du das biotinspray echt alle 30 min auf die frischen grafts draufgesprüht, hast sicherlich einen kurzen schlaf gehabt:)

Die ersten 4 Tage nach der OP ja - 6-8h Schlaf natürlich ausgenommen

frage 4: ist das von vorteil wenn man mit dem biotinspray, die krustige kopfhaut immer wieder druchnässt? macht das überhaupt einen sinn, da die krusten ja ziemlich dick sind und die antioxidanzien schwer durchdringen können bishin zur haarwurzel??

Ja sicher, weil es die Wundheilung beschleunigt.

Alle meine Krusten waren am Tag 8/9 im Zuge des ersten leichten Massieren beim Haarewaschen ab.

Dr. Mwamba hat ihn auch immer wieder während der OP raufgesprüht. Es geht ja auch darum, dass die "Wunden" in denen die umverteilten Haarwurzeln drinnensitzen bis zu 3/4 Tage nach der OP noch nicht ganz "dicht" sind = Gefahr des Eindringens von Sauerstoff = Freie Radikale = Antioxidantien !

über eine antwort wäre ich dankbar, da ich selbst nächstes jahr eine hair op mit fue machen werden.

Ig und noch frohe weihnachten and a happy new year  
von  
FreiBierIstHier

Guten Rutsch, alles Gute 2009 sowie im Speziellen viel Erfolg für Deine HT !

Ig  
floater

---

Subject: UPDATE - 3 Wochen PostOP  
Posted by [floater](#) on Tue, 30 Dec 2008 22:57:07 GMT  
[View Forum Message](#) <> [Reply to Message](#)

---

Hallo allerseits,

Seit Heiligabend (Tag 14) haben sich schätzungsweise 80 - 90% meiner grafts verabschiedet. Anfangs hatte ich ja noch gehofft, dass ich zu den 1% gehöre, bei denen die grafts munter

weiterwachsen - leider war dem nicht so - es gilt daher nun das Motto "Je früher sie gehen, desto früher werden sie wiederkommen."

Das Gefühl im Empfangsbereich ist zu 90% wieder da, es juckt nichts, keine Pickel, keine Schmerzen\*klopf-auf-holz\*

Mein einziger Wehrmutstropfen ist die noch andauernde Rötung - lt. PostOp Instruktion kann die leider bis zu 3 Monate+ andauern

Ich habe daher nun erstmal das Biotin Shampoo bzw. Spray durch "Weleda Babyshampoo" sowie ein "Aloe Vera / Vitamin E" Gel ersetzt - den "Rogaine Foam" gebe ich noch nicht auf den Empfangsbereich drauf, ich will da nichts risikieren.

Donor

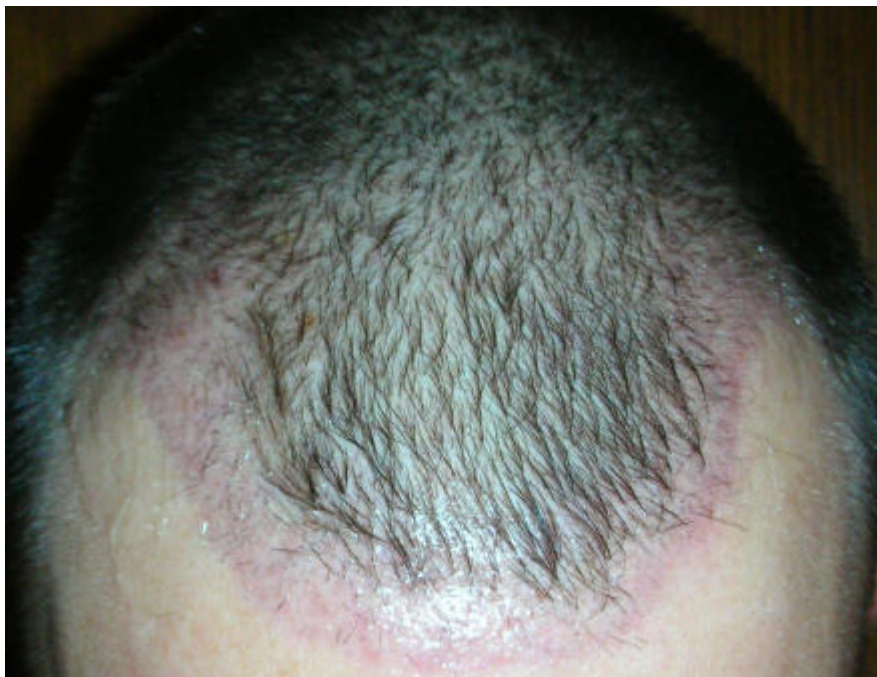Die Haare sind ca. 3-4mm lang, mit Blitzlicht bzw. im Neonlicht vor dem Spiegel sind da und dort natürlich kleine rote Punkte ausmachbar, ansonsten renne ich seit 7 Tagen relativ "frei" herum und niemandem ist da was aufgefallen (nur die Rötung im Empfangsbereich - Sonnenbrand ) - der Donor scheint also bereits halbwegs alltagstauglich zu sein

Donor nass, mit AloeVera eingecremt und mit Blitz fotografiert

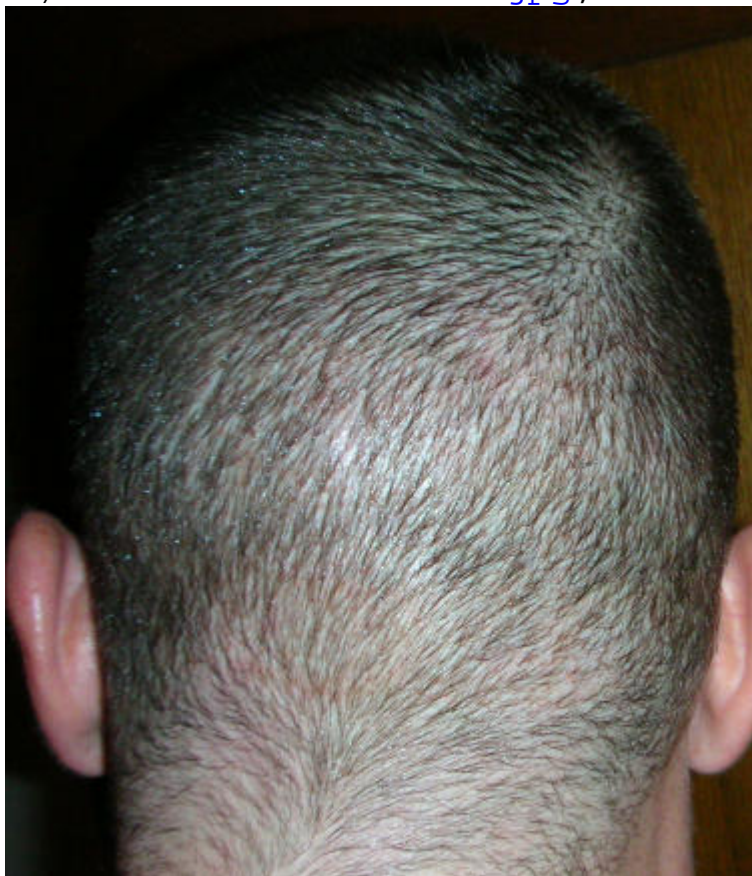Ig  
floater

### File Attachments

1) [3WochenPostOPII.jpg](#), downloaded 1992 times



2) [Donor3WochenPostOP.jpg](#), downloaded 1972 times



---

Subject: Re: Meine OP - 1862 grafts FIT (FUE) – Dr.Mwamba /Brüssel

Posted by [tryout](#) on Wed, 31 Dec 2008 10:45:01 GMT

[View Forum Message](#) <> [Reply to Message](#)

---

Glaub mir floater, die Pickel werden kommen. Bei mir ist die Pickelphase gerade ausgebrochen. Fühle mich wie in der Pubertät. Allerdings wachsen die Härchen seit ein paar Tagen auch ziemlich fleißig.

---

---

Subject: Re: UPDATE - 3 Wochen PostOP

Posted by [AJKV](#) on Wed, 31 Dec 2008 10:46:36 GMT

[View Forum Message](#) <> [Reply to Message](#)

---

Bewundere Deinen Mut, die Haare so kurz zu tragen! Hattest Du vorher schonmal eine solche Kurzhaar-Frisur? Und sind die Empfangsöffnungen als solche noch zu erkennen oder ist die Haut wieder ganz glatt?

---

---

Subject: Re: UPDATE - 3 Wochen PostOP

Posted by [Zebra](#) on Wed, 31 Dec 2008 10:56:40 GMT

[View Forum Message](#) <> [Reply to Message](#)

---

Hi floater,

das meiste haben wir ja schon per PM besprochen . Kurz noch zum Thema Rötung: Ich habe mir auf Severs Anraten ein fett-und ölfreies Make-Up besorgt, um ggf. Rötungen abzudecken (die sich bei mir zum Glück in Grenzen halten) - es heißt "pure make-up" aus der Maybelline-Serie von Jade. Habe ich jetzt ein paar mal benutzt und bisher super vertragen.

Schön zu sehen, dass Deine "Kanten-Aktion" offensichtlich keinen dauerhaften Schaden hinterlassen hat. Auf den Bildern ist zumindest nichts mehr zu sehen .

Ig nach Wien

Zebra

---

---

Subject: Re: Meine OP - 1862 grafts FIT (FUE) – Dr.Mwamba /Brüssel

Posted by [NW5a](#) on Wed, 31 Dec 2008 11:31:41 GMT

[View Forum Message](#) <> [Reply to Message](#)

---

Pickel ? Ich hatte nicht einen Pickel ...

---

---

Subject: Re: Meine OP - 1862 grafts FIT (FUE) – Dr.Mwamba /Brüssel

---

Posted by [duda](#) on Wed, 31 Dec 2008 11:46:21 GMT

[View Forum Message](#) <> [Reply to Message](#)

---

@tryout:

ach, von ner HT bekommt man auch Pickel. Hab zuerst gedacht, das wäre vll ne späte NW von FIN. Musstest da doch schon öfter durch: wie lange dauert denn die Phase so ca? Wochen oder Monate?

---

---

Subject: Re: UPDATE - 3 Wochen PostOP

Posted by [floater](#) on Wed, 31 Dec 2008 12:12:48 GMT

[View Forum Message](#) <> [Reply to Message](#)

---

AJKV schrieb am Mit, 31 Dezember 2008 11:46Bewundere Deinen Mut, die Haare so kurz zu tragen! Hattest Du vorher schonmal eine solche Kurzhaar-Frisur? Und sind die Empfangsöffnungen als solche noch zu erkennen oder ist die Haut wieder ganz glatt?

Ja schon. Vor ca. 6-7 Jahren das letzte Mal - ich mein, es ist nicht so, dass ich damit absolut grauenhaft aussehe, in der Kombi mit 3-Tagesbart schaut das eh ganz passabel aus und ist als "Worst Case Frisur" sicher geeignet(trotz leichter formtechnischer Tendenz zum Eierschädel ) - aber länger gefällt's mir halt doch um Ecken besser

Werde eventuell den "alten" Bereich mit Mane - Thickening Spray (kann ich übrigens jedem mit dünneren Haaren empfehlen) bzw. Dermmatch verstärken bzw. falls die Rötung am Montag Abend (Dienstag morgen muß ich in die Arbeit) noch stark erkennbar ist, werde ich sie mit Dermablend von Vichy abdecken.

Interessant in dem Zusammenhang ist, dass die Rötung im vordersten Halbkreis - also dort wo Mwamba mit Nadeln gearbeitet hat - meinem Empfinden nach ein wenig stärker ausgeprägt ist.

Nein, die Haut ist relativ glatt, Empfangsöffnungen als solche kennt man nicht.

Frage in dem Zusammenhang an Euch alle:

Es sind an einigen wenigen Stellen, an denen meiner Einschätzung nach schon shedding stattgefunden hat, winzigste Stoppeln (oft noch unter der Hautoberfläche) zu erkennen: kann ich davon ausgehen, dass das schon konstanter Neuwuchs ist oder dass die eher (nocheinmal) ausfallen ?

lg  
floater

---

---

Subject: Re: UPDATE - 3 Wochen PostOP



Posted by [floater](#) on Wed, 31 Dec 2008 12:16:57 GMT

[View Forum Message](#) <> [Reply to Message](#)

---

Hi Zebra,

jaja der Manfred und der Paul in Königgrätz

Danke für den Tipp - ich hab mich gestern mit einer Tube "Dermablend" von Vichy aus der Apotheke eingedeckt, das sollte ebenfalls 100% hautverträglich sein.

Wegen dem crash bin ich auch guter Hoffnung ,

verschnupfte Grüße aus den Bergen

floater

---

---

Subject: Re: Meine OP - 1862 grafts FIT (FUE) – Dr.Mwamba /Brüssel

Posted by [floater](#) on Wed, 31 Dec 2008 12:25:11 GMT

[View Forum Message](#) <> [Reply to Message](#)

---

Ich hatte damals in regelmäßigen Abständen - meistens kurz vorm Wochenende - ein Megading genau zwischen den Augen auf der Nasenwurzel ...

"United - Clearasil - Power" - was waren das für Zeiten

@tryout: Ja schau wir mal.

Falls ich nächste Woche "Dermablend" verwenden muß, hoffe ich halt, dass das nicht unbedingt die Pickel fördert ...

Ig  
floater

---

---

Subject: Re: Meine OP - 1862 grafts FIT (FUE) – Dr.Mwamba /Brüssel

Posted by [floater](#) on Wed, 31 Dec 2008 12:36:59 GMT

[View Forum Message](#) <> [Reply to Message](#)

---

duda schrieb am Mit, 31 Dezember 2008 12:46@tryout:

ach, von ner HT bekommt man auch Pickel. Hab zuerst gedacht, das wäre vll ne späte NW von FIN. Musstest da doch schon öfter durch: wie lange dauert denn die Phase so ca? Wochen oder Monate?

Auf [www.baldingblog.com](http://www.baldingblog.com) habe ich dazu einen ganz interessanten Beitrag gefunden. Die Pickel können z.B. entstehen, wenn der Nachwuchs nicht durch die Hautoberfläche dringen kann (ähnlich eingewachsenen Barthaaren) oder wenn sich unter der bereits verheilten Hautoberfläche noch ein Teil eines zwar schon gesheddeten, aber abgebrochenen Haares

befindet.

Generell dürfte ein enger Zusammenhang mit der Talgproduktion bestehen, die sich ja auch ersteinmal auf die zahlreichen neuen Brüdern und Schwestern in der bestehende örtlichen Gemeinde einstellen muß.

Ig  
floater

---

---

Subject: Re: UPDATE - 3 Wochen PostOP  
Posted by [tryout](#) on Wed, 31 Dec 2008 12:40:19 GMT  
[View Forum Message](#) <> [Reply to Message](#)

---

Sag ich doch, floater. Nadeln machen größere Wunden und demnach auch intensivere und länger anhaltende Rötungen. Ich sehe bei mir ja den Unterschied zur Hattingen-OP mit Blades.

---

---

Subject: Re: UPDATE - 3 Wochen PostOP  
Posted by [AJKV](#) on Thu, 01 Jan 2009 21:20:33 GMT  
[View Forum Message](#) <> [Reply to Message](#)

---

Frohes neues Jahr floater!

Kannst Du mir sagen, wieviel cm die gerötete Fläche an den Stellen breit ist, an denen ich die Pfeile eingezeichnet habe!?!?!?

Dient mir nur zur Orientierung und Einschätzung meiner Fläche.

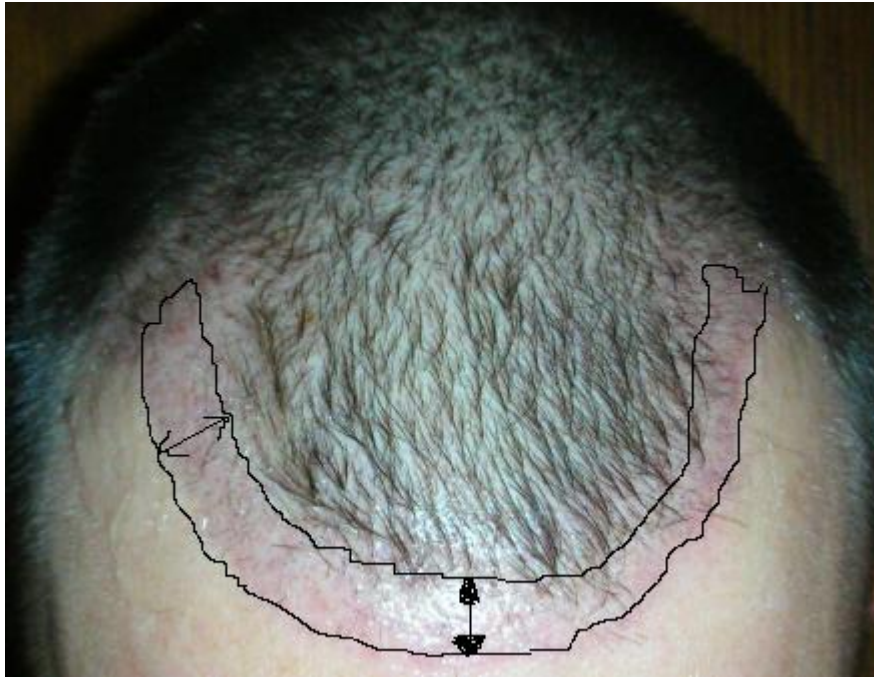Vielen Dank und Gruß nach Österreich...

---

#### File Attachments

1) [3WochenPostOPII.jpg](#), downloaded 1492 times

---



---

Subject: Re: UPDATE - 3 Wochen PostOP  
Posted by [floater](#) on Thu, 01 Jan 2009 21:49:43 GMT  
[View Forum Message](#) <> [Reply to Message](#)

---

Frohes Neues !

1 guten Zentimeter, in den Ecken ein wenig mehr.

Die Rötung wird von hinten nach vorne tendenziell stärker - deckt sich mit der zeitlichen Abfolge der Incisions bzw. dort wo mit needles gearbeitet wurde (also ganz vorne) ist sie am stärksten.

Im Moment gebe ich nur Aloe Vera / Vitamin E rauf, das scheint meiner Einschätzung nach ganz gut zu wirken.

Montag, 5.1. Abend ist deadline.

Falls die Rötung danach noch immer sichtbar ist, darf ich bis zu einem Monat lang (1cm Haarwuchs) jeden Morgen Make-Uppen.

Habe da heute den Beta Test durchgeführt - Mann ist das eine Patzerei

floater

---

---

Subject: Re: UPDATE - 3 Wochen PostOP  
Posted by [DaVinci](#) on Thu, 01 Jan 2009 22:11:48 GMT

---

[View Forum Message](#) <> [Reply to Message](#)

---

Ich frag mich wirklich was besser ist , die Rötung, oder die irgendwie doch sichtbare Make-up Retusche ??!!

Ich persönlich denke, dass beides irgendwie auffällt - dann doch lieber die Rötung, die man mit einer Allergie erklären könnte ...

Oder du machst es so wie der Hund auf AJKV's Bild.

---

Subject: Re: UPDATE - 3 Wochen PostOP  
Posted by [floater](#) on Thu, 01 Jan 2009 22:19:05 GMT  
[View Forum Message](#) <> [Reply to Message](#)

---

DaVinci schrieb am Don, 01 Januar 2009 23:11Ich frag mich wirklich was besser ist , die Rötung, oder die irgendwie doch sichtbare Make-up Retusche ??!!

Berechtigte Frage.

Sonnenbrand hatte ich ja schon nach "Marokko" und da ich in der letzten Woche ein paarmal mit meinen Tourenski bei strahlendstem Sonnenschein auf 2300m hinaufgelatscht bin, wäre eine "%&\$&()/ Sonnenbrand" Erklärung auch für jeden nachvollziehbar.

Überdies bin ich bezüglich "Make Up" Anwendung ab Montag eh noch nicht zu 100% überzeugt (siehe eigener thread)...

Und eigentlich und überhaupt wollte ich mich bis 5.1. vom Forum ausklinken ..

floater

---

---

Subject: UPDATE - knapp 6 Wochen PostOP  
Posted by [floater](#) on Sat, 17 Jan 2009 20:36:38 GMT  
[View Forum Message](#) <> [Reply to Message](#)

---

Hallo Freunde,

knapp 6 Wochen Post-OP - so schauts aus

Die Haare dürften am gesamten Kopf einen guten 1cm lang sein - Foto ohne Blitz bei Tag mit grellem Sonnenlicht direkt drauf (kein Gel & kein Sonstwas drinnen):

Die Rötung ist am Abklingen - leider halt sehr langsam.

Lt. Mwamba kann es bis zu Monat 3+ dauern, als Alternative hatte er mir eine "Hydrocortison" Salbe vorgeschlagen.

Da ich den roten Bereich aber ganz gut mit Make Up abdecken kann, werde ich noch warten.

Donor:

Erfreulich stimmen mich die kleinen Stoppeln vor allem in den GHE

Leider scheinen sie ziemlich langsam zu wachsen.

Habe daher jetzt doch - ziemlich exakt 4 Wochen Post OP - mit Rogaine 5% Foam 1x / Tag (Abends) begonnen und hoffe auf einen Kickstart Effekt

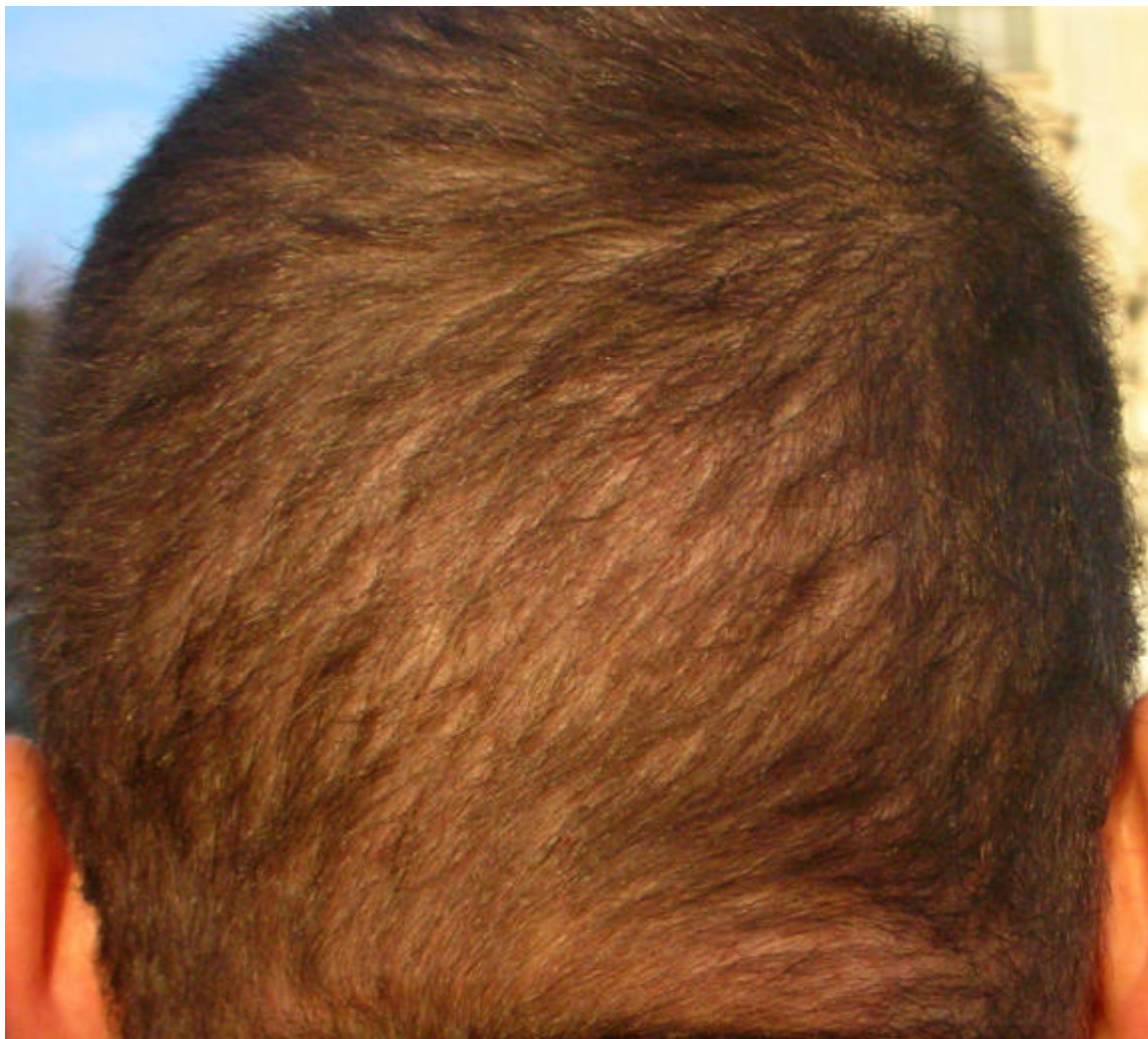floater

#### File Attachments

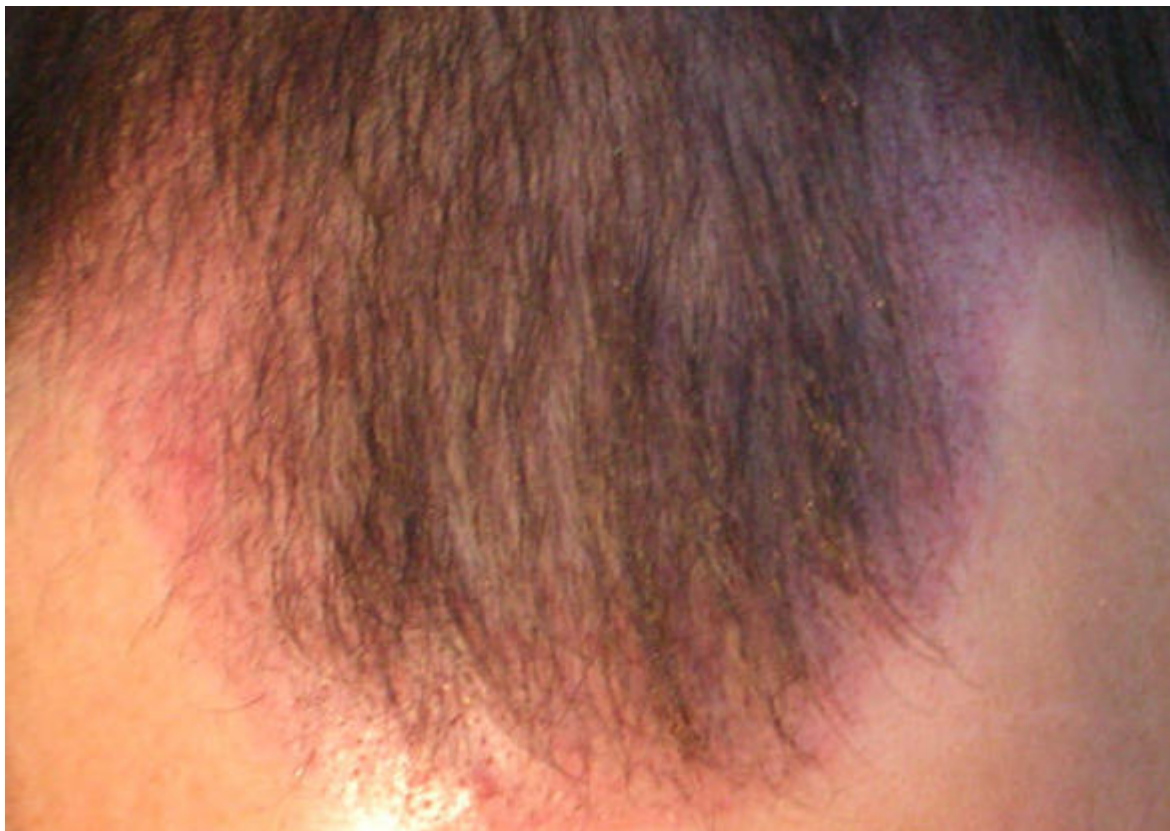---

1) [Donor5Weeks.jpg](#), downloaded 2030 times

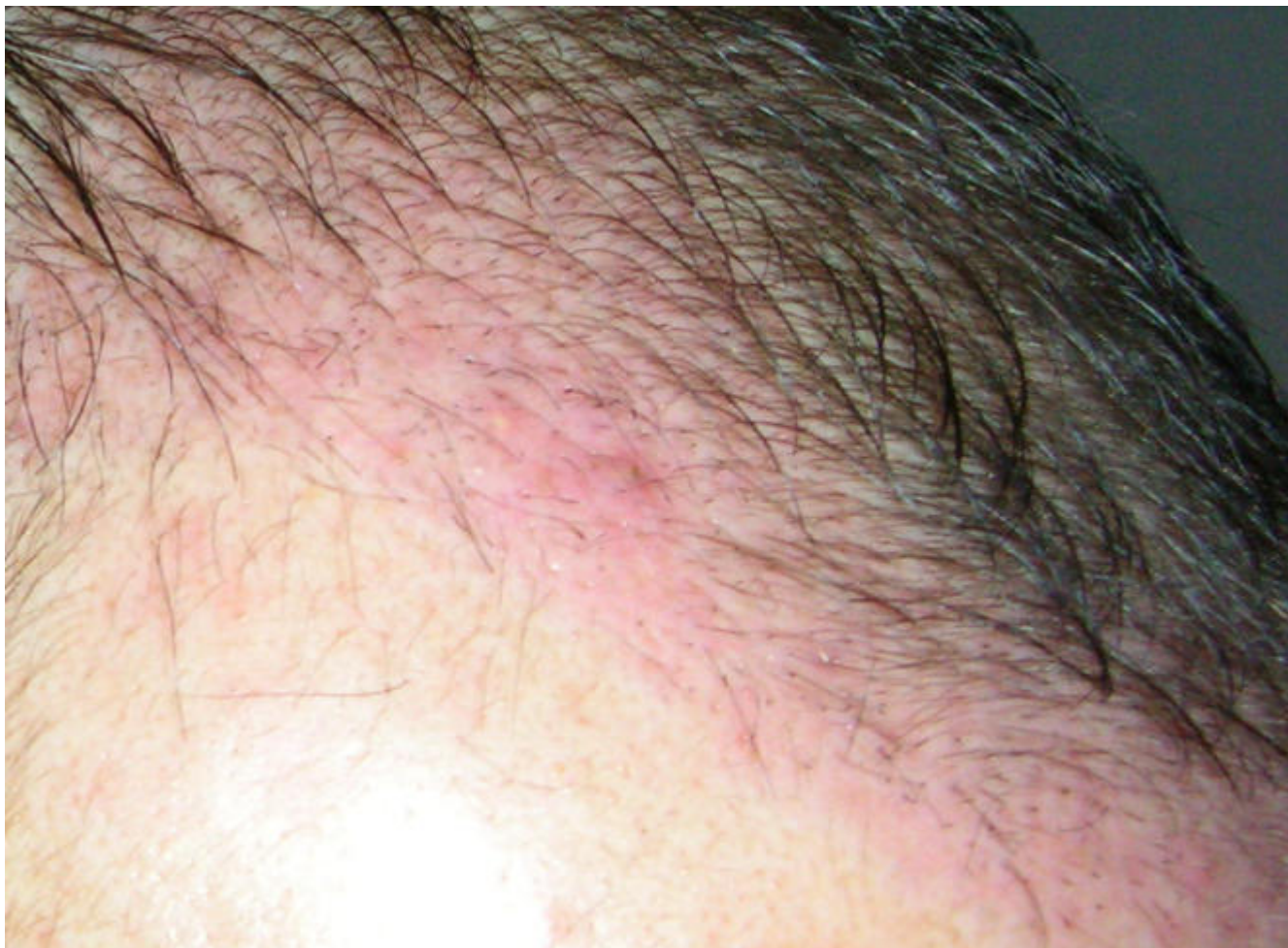



2) [Recipient5Weeks.jpg](#), downloaded 2029 times



3) [CloseUpFlashlight5Weeks.jpg](#), downloaded 1970 times



---

Subject: Re: UPDATE - knapp 6 Wochen PostOP  
Posted by [NW5a](#) on Sat, 17 Jan 2009 21:29:02 GMT  
[View Forum Message](#) <> [Reply to Message](#)

---

Hallo floater,

sieht ja alles ganz normal aus, ausser der Donor. Der hat mich doch schon etwas erschrocken.

Welches Makeup nutzt du denn ?

Gruß

---

---

Subject: Re: UPDATE - knapp 6 Wochen PostOP  
Posted by [floater](#) on Sat, 17 Jan 2009 21:58:23 GMT  
[View Forum Message](#) <> [Reply to Message](#)

---

NW5a schrieb am Sam, 17 Januar 2009 22:29Hallo floater,



sieht ja alles ganz normal aus, ausser der Donor. Der hat mich doch schon etwas erschrocken.

Welches Makeup nutzt du denn ?

Gruß

Hi,

habe "Dermablend" durch "Maybelline" (oder so ähnlich) ersetzt - ist ein Puder und viel einfacher aufzutragen bzw. deckt es besser und unauffälliger.

Donor ?

Hmm, wäre mir persönlich jetzt gar nicht aufgefallen..der sah bei mir auch früher, in Zeiten "Pre-HT" bei einer solchen Haarlänge unter so dirkter Sonneneinstrahlung nicht wirklich anders aus.

Dieses "Undicht" Wirken siehst Du teilweise auch weiter oben an Stellen, an denen überhaupt nichts entnommen wurde.

Hängt womöglich mit Länge, Lage, Lichteinfall bzw. meiner generellen Haareigenschaften (medium-fine, unterdurchschnittliche Dichte von 70-75 FU)) dort zusammen.

"Shockloss" wäre natürlich auch eine Erklärung..

DeFacto renne ich aber seit 24.12. in der Öffentlichkeit rum und wurde noch in keinster Weise drauf angesprochen.

Werde noch ein paar zusätzliche Fotos zum Vergleich machen.

Ig  
floater

---

Subject: Re: UPDATE - knapp 6 Wochen PostOP  
Posted by [Zebra](#) on Sat, 17 Jan 2009 22:11:14 GMT

[View Forum Message](#) <> [Reply to Message](#)

---

Zitat:habe "Dermablend" durch "Maybelline" (oder so ähnlich) ersetzt - ist ein Puder und viel einfacher aufzutragen bzw. deckt es besser und unauffälliger.

Genau das gleiche bei mir - Dermablend lässt sich nur gut auf eingecremter Haut verteilen, Maybelline ist super.

Hast Du die geröteten Stellen schon mal mit Aloe Vera behandelt? Hat bei mir viel gebracht.

Schön Dich zu sehen übrigens

LG

Zebra

---

---

Subject: Re: UPDATE - knapp 6 Wochen PostOP  
Posted by [tryout](#) on Sat, 17 Jan 2009 22:52:31 GMT

[View Forum Message](#) <> [Reply to Message](#)

---

Shockloss im Donor? Hoffentlich! Sonst sieht's gut aus. Kannst Du Dir vorstellen, wie Dein Donor nach 5000 FUE-Grafts aussehen würde? Ist laut einigen hier ja standardmäßig locker möglich (was ich stark bezweifle).

---

---

Subject: Re: UPDATE - knapp 6 Wochen PostOP  
Posted by [Blue-Think](#) on Sat, 17 Jan 2009 23:15:20 GMT

[View Forum Message](#) <> [Reply to Message](#)

---

Hallo floater,

noch 4-6 Wochen....dann geht es erst richtig los....Also jetzt nicht den Kopf im Sand stecken....

---

---

Subject: Re: UPDATE - knapp 6 Wochen PostOP  
Posted by [floater](#) on Sat, 17 Jan 2009 23:46:48 GMT

[View Forum Message](#) <> [Reply to Message](#)

---

Habe jetzt noch mal indoor mit Flash ein zusätzliches Bild vom Donor gemacht:

Weiter unten (also dort wo definitiv nichts entommen wurde) sowie generell sieht es von der gesamten Optik her ident / "stimmig" aus - das "Durchscheinen" hängt meiner Einschätzung nach auch überwiegend mit dem Blitz bzw. dem direkt einfallenden Sonnenlicht (vorheriges Foto) zusammen.

Meine Freundin hat den Bereich jetzt mit Neonlampe nocheinmal genau inspiziert - sie meinte sinngem., dass da und dort ein paar winzige rötliche Pünktchen zu sehen sind - wenn man nicht wisse, was "passiert" ist, falle jedoch überhaupt nichts auf.

...

floater

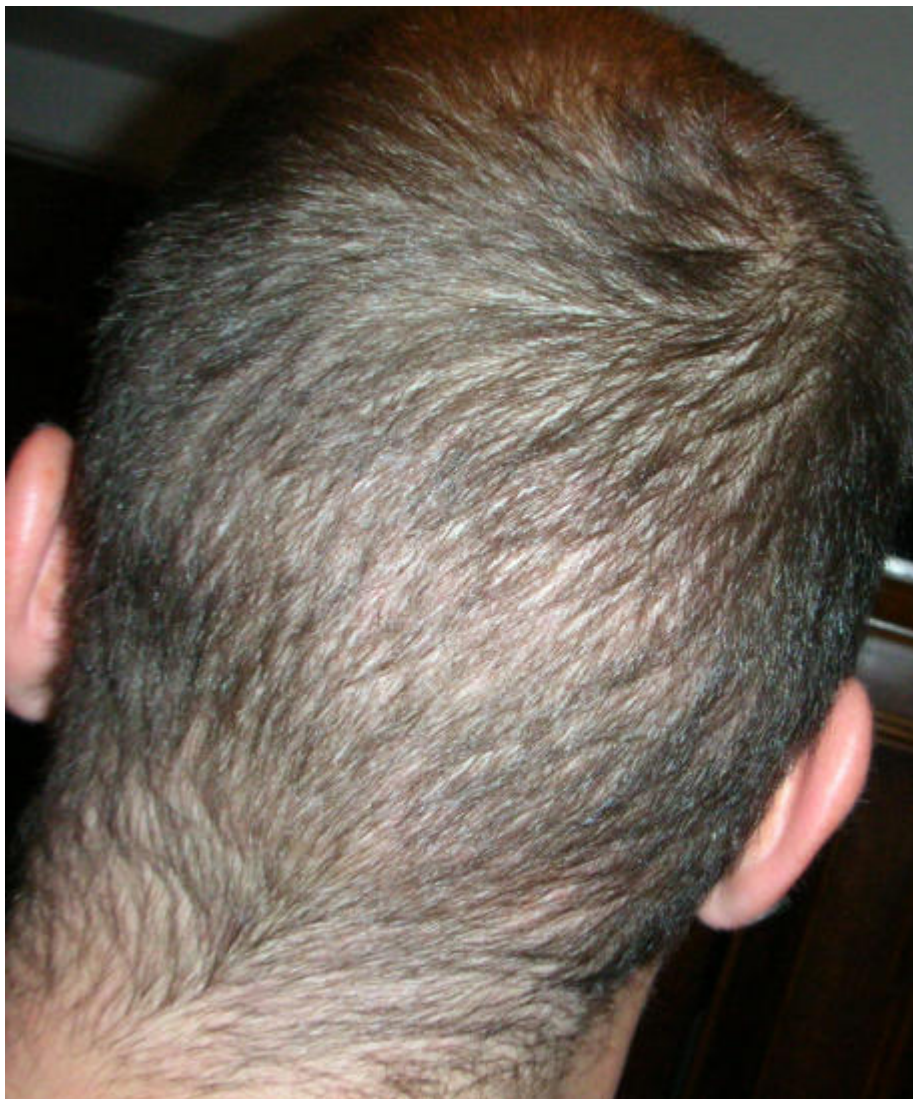---

### File Attachments

1) [Recipient5WeeksFlash.jpg](#), downloaded 1577 times

---





---

Subject: Re: UPDATE - knapp 6 Wochen PostOP  
Posted by [floater](#) on Sat, 17 Jan 2009 23:49:18 GMT  
[View Forum Message](#) <> [Reply to Message](#)

---

Zebra schrieb am Sam, 17 Januar 2009 23:11Zitat:habe "Dermablend" durch "Maybelline" (oder so ähnlich) ersetzt - ist ein Puder und viel einfacher aufzutragen bzw. deckt es besser und unauffälliger.

Genau das gleiche bei mir - Dermablend lässt sich nur gut auf eingecremter Haut verteilen, Maybelline ist super.

Hast Du die geröteten Stellen schon mal mit Aloe Vera behandelt? Hat bei mir viel gebracht.

Schön Dich zu sehen übrigens

LG

Zebra

Hi,

die Freude ist ganz auf meiner Seite

Ja - "AloeVera" verwende ich des Abends kurz vorm Schlafengehen- leider ein wenig unregelmäßig.

In Summe klingt die Rötung eh langsam aber sicher ab..

floater

---

Subject: Re: UPDATE - knapp 6 Wochen PostOP  
Posted by [floater](#) on Sat, 17 Jan 2009 23:57:56 GMT

[View Forum Message](#) <> [Reply to Message](#)

tryout schrieb am Sam, 17 Januar 2009 23:52 Shockloss im Donor? Hoffentlich! Sonst sieht's gut aus. Kannst Du Dir vorstellen, wie Dein Donor nach 5000 FUE-Grafts aussehen würde? Ist laut einigen hier ja standardmäßig locker möglich (was ich stark bezweifle).

"Shockloss" im Donor bei FUE / rund um einige Entnahmestellen ist ja nichts Ungewöhnliches.

Da mein Donor von seiner Grundeigenschaft(FU & Haar Dichte) her nur unterer Durchschnitt ist, hatte ich mein persönliches FUE Limit sowieso bei 3.000 angesetzt.

Lt. Mwamba benötigt der vom HA potenziell gefährdete Bereich der Zone 2 (analog Opa mütterlicherseits) auf diesem ersten Schritt aufbauend (vorausgesetzt Ergebnis = 100% OK) - ca. 1000 grafts...

Womit ich in Summe bei knapp 3000 wäre und sich mein "Planungskreislauf" schließt.

...

Aber die nächsten 5-10 Jahre setze ich ersteinmal wieder auf "Finasteride"(hatte schon von 1999 - 2005 puncto HA Stopp ganz gut funktioniert)\*klopf-auf-holz\*

floater

---

Subject: Re: UPDATE - knapp 6 Wochen PostOP  
Posted by [floater](#) on Sat, 17 Jan 2009 23:59:56 GMT

[View Forum Message](#) <> [Reply to Message](#)

Blue-Think schrieb am Son, 18 Januar 2009 00:15 Hallo floater,

noch 4-6 Wochen....dann geht es erst richtig los....Also jetzt nicht den Kopf im Sand stecken....

Ich weiß und ich hoffe - wie gesagt, die vielen Stoppeln stimmen mich sehr zuversichtlich

floater

---

---

Subject: Re: Meine OP - 1862 grafts FIT (FUE) – Dr.Mwamba /Brüssel

Posted by [duda](#) on Sun, 18 Jan 2009 07:52:53 GMT

[View Forum Message](#) <> [Reply to Message](#)

---

Das blöde Warten nach einer HT, isschon etwas nervig. Aber bald...bald ist es soweit! Juhuu - freu dich schonmal

---

---

Subject: Re: Meine OP - 1862 grafts FIT (FUE) – Dr.Mwamba /Brüssel

Posted by [maggo2](#) on Sun, 18 Jan 2009 09:43:29 GMT

[View Forum Message](#) <> [Reply to Message](#)

---

Ja, aber noch nerviger ist zu warten bis der Termintag da ist, den man schon vereinbart hat. Wenn ich den bloß schon hinter mir hätte.

Glaub schon das du ein bißchen Schockloss hattest, in ein paar Monaten nochmals checken.

Happy Growin!!

---

---

Subject: Re: Meine OP - 1862 grafts FIT (FUE) – Dr.Mwamba /Brüssel

Posted by [Moses](#) on Sun, 18 Jan 2009 09:44:40 GMT

[View Forum Message](#) <> [Reply to Message](#)

---

Bitte keiner allgemein gültigen Folgerung wegen Floaters Donor auf FUE Donorgebiet ziehen. An seiner Donor egal wie unterdurchschnittlich seine Haardichte ist, können 1800 und nehmen wir noch einen 10% transaction rate an(Sehr gute Ärzte befinden sich um 10% maximal)also knapp 2000 FUE nichts ausmachen.

Bei Brünetten haben durchschnittlich 45.000 Grafts, um die Hälfte wäre 22 500 für Donorgebiet, 10% wären 2250 Grafts, also unser Auge ist nicht in der Lage 10% Ausdünnung wahrzunehmen. Was wir sehen ist: Floaters natürliche Donordichte, nicht mehr nicht weniger. Er bestätigt ja, dass er kein unterschied sieht, und wir sollten mal ihm auch glauben. Ich denke er hat aber leichten Schockloss, kann aber nicht beurteilen. Bei ihm wurde ja gleichmäßig extrahiert und nicht nur in der Mitte, was wir als extremen Ausdünnung wahrnehmen. Es ist ein Licht/Schatten Effekt.

Außerdem bei hohen NW Klassen ist eine gleichmäßige Ausdünnung der Donorgebiet wünschenswert. Stellt Euch vor, Hohen NW Klasse, auf dem Kopf alles bedeckt, durchschnittlich 40 Dichte, und Haarkranz ist bei 80, glaubt mir, so will keine Aussehen. Man sieht

leider den Übergang sehr deutlich, wenn Dichten Unterschiede da sind. Am Ende ist aber egal um welche Methode, es ist immer eine Frage der Harmonie.

Floater, in 2 Monaten sieht ganz anders aus.

LG  
Moses

---

Subject: Re: Meine OP - 1862 grafts FIT (FUE) – Dr.Mwamba /Brüssel  
Posted by [NW5a](#) on Sun, 18 Jan 2009 09:59:35 GMT  
[View Forum Message](#) <> [Reply to Message](#)

Es schaut auf dem Donor Bild einfach so aus, wie gesagt, warum auch immer

---

Subject: Re: Meine OP - 1862 grafts FIT (FUE) – Dr.Mwamba /Brüssel  
Posted by [münchen](#) on Mon, 19 Jan 2009 08:05:37 GMT  
[View Forum Message](#) <> [Reply to Message](#)

hi Zebra, hi floater,

bin auch gerade dabei dass meine haare ausfallen und die rötung zum vorschein kommt...daher hab ich ne frage zu "maybelline"...  
und zwar welches makeup am besten und einfachsten aufzutragen ist?  
dream matte powder oder pure make-up-mineral?

danke vorab für die antwort

---

Subject: Re: Meine OP - 1862 grafts FIT (FUE) – Dr.Mwamba /Brüssel  
Posted by [Zebra](#) on Mon, 19 Jan 2009 10:31:24 GMT  
[View Forum Message](#) <> [Reply to Message](#)

Hallo muenchen,

das Puder-Make Up habe ich noch nicht ausprobiert, ich benutze das PURE-Make-UP. Kleiner Tipp: Im Zweifelsfall immer den helleren Ton wählen. Wenn das Make-up zu dunkel ist, wirkt es am Tageslicht schnell unnatürlich.

Ein Gruß aus Schwabing

Zebra

---

Subject: Re: Meine OP - 1862 grafts FIT (FUE) – Dr.Mwamba /Brüssel

Posted by [münchen](#) on Mon, 19 Jan 2009 13:01:16 GMT

[View Forum Message](#) <> [Reply to Message](#)

---

ok cool, danke für den tipp...dann werd ich mal zu dm gehen und mich über make-up beraten lassen und gleich kaufen --> auch ne interessante erfahrung als mann

---

Subject: Re: Meine OP - 1862 grafts FIT (FUE) – Dr.Mwamba /Brüssel

Posted by [Zebra](#) on Mon, 19 Jan 2009 13:19:04 GMT

[View Forum Message](#) <> [Reply to Message](#)

---

münchen schrieb am Mon, 19 Januar 2009 14:01auch ne interessante erfahrung als mann

Da musst Du jetzt durch

LG

Zebra

---

Subject: Re: Meine OP - 1862 grafts FIT (FUE) – Dr.Mwamba /Brüssel

Posted by [floater](#) on Mon, 19 Jan 2009 21:50:31 GMT

[View Forum Message](#) <> [Reply to Message](#)

---

münchen schrieb am Mon, 19 Januar 2009 14:01ok cool, danke für den tipp...dann werd ich mal zu dm gehen und mich über make-up beraten lassen und gleich kaufen --> auch ne interessante erfahrung als mann

Hi München,

ich hatte da etwas Falsches geposted:  
mein Make-Up (besser gesagt die Leihgabe meiner Freundin ) ist von

Shiseido

30

Natural Ivory

Hatte das irgendwie verwechselt.

Ig

floater

P.S.: Wenn Du bei DM gleich den Lippenstift und die Wimperntusche dazunimmst, fällt es weniger auf

---

---



Subject: Re: Meine OP - 1862 grafts FIT (FUE) – Dr.Mwamba /Brüssel  
Posted by [münchen](#) on Mon, 19 Jan 2009 21:56:08 GMT  
[View Forum Message](#) <> [Reply to Message](#)

---

aha...dankeschön...  
ok floater Du schminkmeister...werde morgen ne komplette schminkberatung bekommen

---

---

Subject: Re: Meine OP - 1862 grafts FIT (FUE) – Dr.Mwamba /Brüssel  
Posted by [Zebra](#) on Mon, 19 Jan 2009 22:28:04 GMT  
[View Forum Message](#) <> [Reply to Message](#)

---

Moooment mal Ihr Profis Nichts gegen Shiseido (benutze ich normalerweise auch), sehr gutes Make-Up, aber NICHT FETTFREI - man möge mich ggf. eines besseren belehren - daher erst zu empfehlen, wenn die Haut im Empfängerbereich gut verheilt und unempfindlich ist.

Beim Lippenstift würde ich dann allerdings eher zu Chanel tendieren - und bitte den Lipliner nicht zu dunkel wählen, könnte schnell leicht schräg wirken

Ich vermute, die Damen bei dm werden ihre Freude mit Dir haben...

LG

Zebra

PS. In München kann ich Dir übrigens den Müller Drogeriemarkt (im Tal oder Schleissheimer Str.) empfehlen - die haben auf mehreren Etagen vom Make-Up bis zum Thermolockenwickler alles, was das Herz begehrt

---

---

Subject: Re: Meine OP - 1862 grafts FIT (FUE) – Dr.Mwamba /Brüssel  
Posted by [münchen](#) on Tue, 20 Jan 2009 00:13:05 GMT  
[View Forum Message](#) <> [Reply to Message](#)

---

ok....das sind ja tipps heut abend vielen dank...kann ja nix mehr schief gehen mit meiner persönlichkeitsentwicklung  
werds mit maybelline versuchen...

P.S. liebe Zebra da ich am stiglmairplatz arbeite gehe ich immer in den müller dm am hauptbahnhof.....wünsche Euch ne gute nacht

---

---

Subject: Re: Meine OP - 1862 grafts FIT (FUE) – Dr.Mwamba /Brüssel  
Posted by [Zebra](#) on Tue, 20 Jan 2009 01:04:52 GMT  
[View Forum Message](#) <> [Reply to Message](#)

---

Auf die Gefahr hin, bei DaVinci und seiner Hedonismus-Aversion jetzt endgültig durchzufallen:  
Das schreit eigentlich geradezu nach einem lukrativen Zweiteinkommen!

Sie haben eine Haartransplantation hinter sich und Ihre Empfängerzone ist gerötet?

Sie scheuen peinliche Beratungsgespräche unter Neonlicht in unpersönlichen  
Drogeriemärkten?

Wir haben die Lösung!

Besuchen Sie Zebras Seminar "Wie schminkt MANN sich nach einer Haartransplantation"

Die Lehrinhalte werden Ihnen verständlich, praxisnah und mit viel Geduld in angenehmer  
Atmosphäre vermittelt.

Diskretion ist unser oberstes Gebot!

Teilnahmegebühr: VHS

---

Subject: Re: Meine OP - 1862 grafts FIT (FUE) – Dr.Mwamba /Brüssel  
Posted by [DaVinci](#) on Tue, 20 Jan 2009 22:11:22 GMT  
[View Forum Message](#) <> [Reply to Message](#)

Zitat:Auf die Gefahr hin, bei DaVinci und seiner Hedonismus-Aversion jetzt endgültig  
durchzufallen: Das schreit eigentlich geradezu nach einem lukrativen Zweiteinkommen!

Nö, nicht unbedingt - eine Marktlücke zu entdecken und diese zu füllen wäre ja noch lange  
kein Hedonismus - die Verwendung der dabei erzielten Gewinne könnte schon eher darunter  
fallen....

Ich stell mir nur vor, wie Floater und Du um Katzenhase herumtanzt und ihm die HT-Nummer-6  
wegschminkt....Nein, das wäre alles, nur kein Hedonismus !

---

Subject: Re: Meine OP - 1862 grafts FIT (FUE) – Dr.Mwamba /Brüssel  
Posted by [Zebra](#) on Wed, 21 Jan 2009 02:20:32 GMT

[View Forum Message](#) <> [Reply to Message](#)

---

Das "Love me tender - Schmalzlocken - styling" ist aber nicht im Grundpreis inbegriffen...

---

---

Subject: UPDATE - 3,5 MONATE

Posted by [floater](#) on Sun, 22 Mar 2009 08:56:03 GMT

[View Forum Message](#) <> [Reply to Message](#)

---

Hallo Jungs,

so schnell vergehen 3,5 Monate.

Hier der aktuelle Stand - fotografiert bei Tageslicht ohne Blitz..

...rechte Seite..

...linke Seite...

..von vorne...

Der transplantierte Bereich ist anhand der noch immer nicht ganz verschwundenen Rötung (an manchen Tagen ist sie stärker, dann wieder schwächer ausgeprägt) sehr gut abzugrenzen.

Bevor ich das Zwischenergebnis selbst subjektiv kommentiere, würde mich mal Eure Meinung interessieren.

Thx,

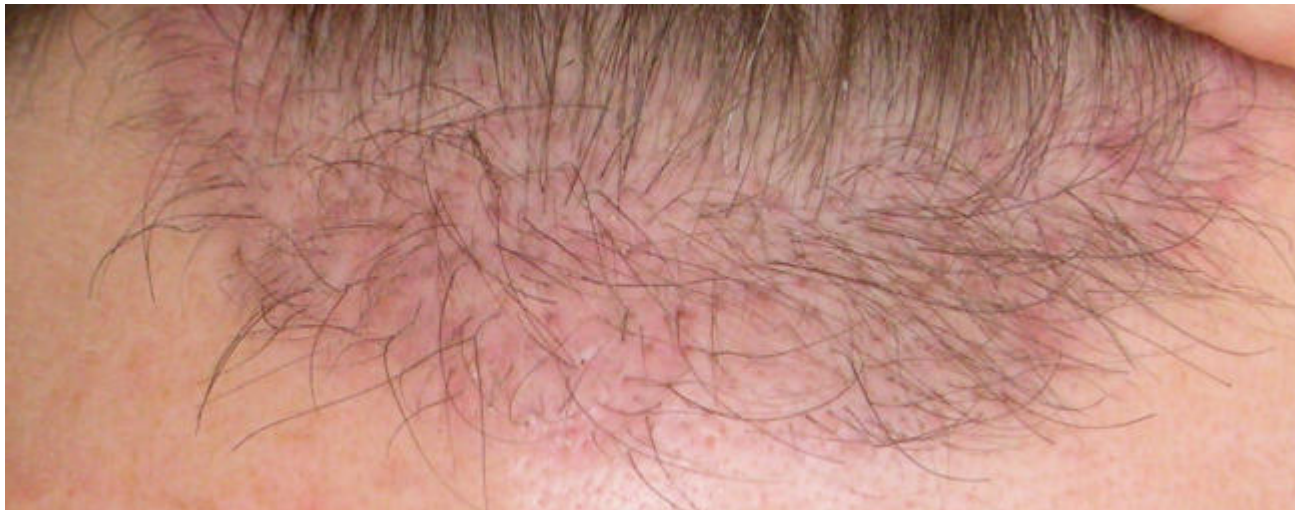floater

---

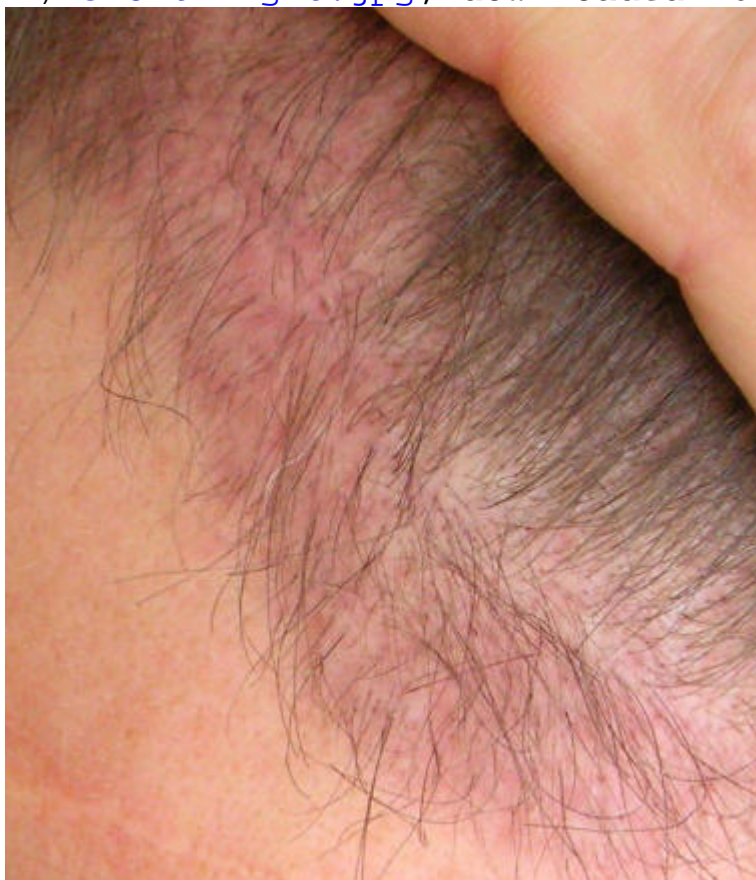### File Attachments

1) [3MonthsFront.jpg](#), downloaded 2163 times

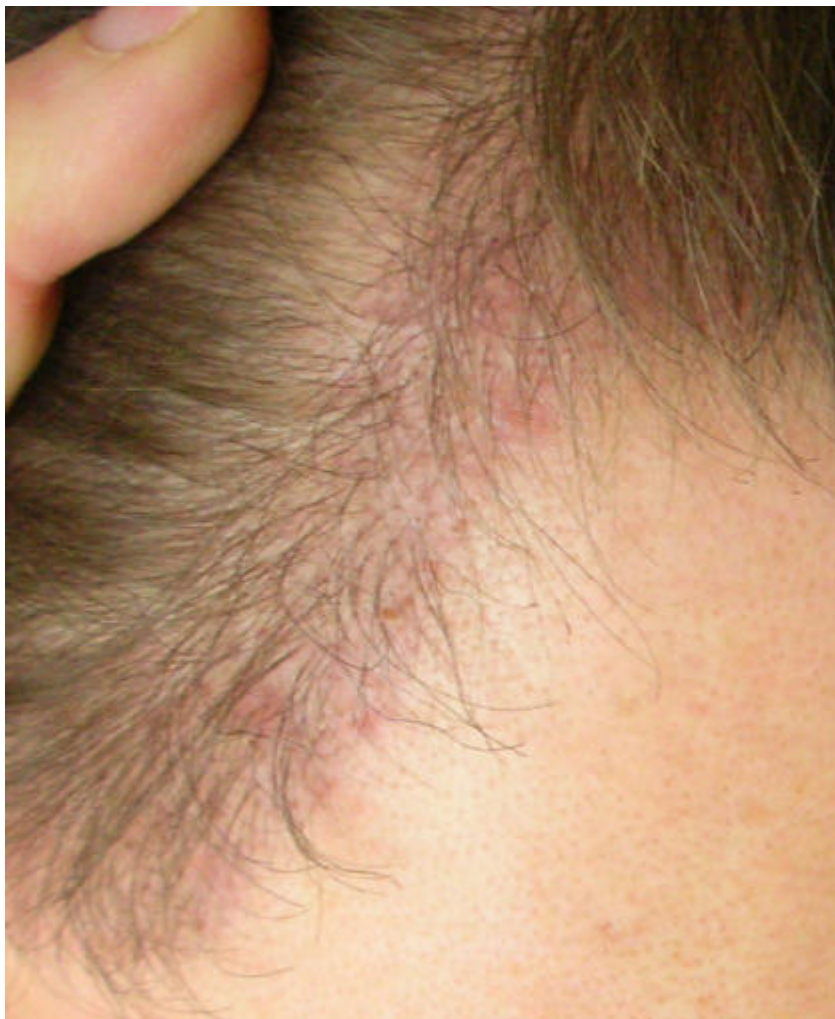---



2) [3MonthRight.jpg](#), downloaded 2035 times



3) [Left3Month.jpg](#), downloaded 2133 times



---

Subject: Re: UPDATE - 3,5 MONATE

Posted by [tryout](#) on Sun, 22 Mar 2009 09:31:12 GMT

[View Forum Message](#) <> [Reply to Message](#)

---

Tja, was soll man sagen Floater. Es geht jetzt richtig los. Du stehst in den Doldrums an der Exit-Tür. Ab sofort wird alles besser und besser und besser. Sowohl die Rötung als auch die Dichte. Aber das weißt Du ja alles.

---

Subject: Re: UPDATE - 3,5 MONATE

Posted by [NW5a](#) on Sun, 22 Mar 2009 13:10:29 GMT

[View Forum Message](#) <> [Reply to Message](#)

---

Sieht soweit OK aus ! Ab 6 Monate wird es erst interessant und man sieht das erste Wachstum.

Gruß

---



Subject: Re: UPDATE - 3,5 MONATE  
Posted by [Blue-Think](#) on Sun, 22 Mar 2009 15:12:07 GMT  
[View Forum Message](#) <> [Reply to Message](#)

---

Hallo floater,

in ein paar Wochen geht es ab wie die Lutzi ....Nimmst du fleißig Minox?

Gruß

---

---

Subject: Re: Meine OP - 1862 grafts FIT (FUE) – Dr.Mwamba /Brüssel  
Posted by [helpme007](#) on Sat, 04 Apr 2009 16:36:52 GMT  
[View Forum Message](#) <> [Reply to Message](#)

---

will gerne noch was zu deiner ht sagen. ich finds nämlich gut , dass du dir nicht ne 80er dichte setzen lässt und auch nicht ne nw0 haarlinie. das wird absolut gut aussehen. hatte deinen bericht ganz gelesen aber hab nicht im gedächtnis, was für ein nw du mal werden wirst.

ich find ne 80er dichte ist echt unnötig, genauso wie ne nw0 haarlinie. ich versteh jeden nw2-3 der das anstrebt, weil sie es sihc leisten können. aber man brauch es nicht, um glücklich zu werden, auch wenn man ein haarfetischist ist .

bin echt gespannt auf dein endergebnis.

---

---

Subject: Re: Meine OP - 1862 grafts FIT (FUE) – Dr.Mwamba /Brüssel  
Posted by [Katzenhase](#) on Sat, 04 Apr 2009 18:42:49 GMT  
[View Forum Message](#) <> [Reply to Message](#)

---

helpme007 schrieb am Sam, 04 April 2009 18:36will gerne noch was zu deiner ht sagen. ich finds nämlich gut , dass du dir nicht ne 80er dichte setzen lässt und auch nicht ne nw0 haarlinie. das wird absolut gut aussehen. hatte deinen bericht ganz gelesen aber hab nicht im gedächtnis, was für ein nw du mal werden wirst.

ich find ne 80er dichte ist echt unnötig, genauso wie ne nw0 haarlinie. ich versteh jeden nw2-3 der das anstrebt, weil sie es sihc leisten können. aber man brauch es nicht, um glücklich zu werden, auch wenn man ein haarfetischist ist .

bin echt gespannt auf dein endergebnis.

Das kann man so nicht sagen...- mit deiner Aussage, dass ein Norwood 0 Mensch unnatürlich

aussieht.....

Das ist Schwachsinn. Es sieht vielleicht unnatürlich aus, wenn man sich im Herbst des Lebens befindet.

Was soll ich zu all meinen Kumpeln sagen, die Anfang/Mitte 30 sind???

Ihr seht unnatürlich aus?

---

---

Subject: Re: Meine OP - 1862 grafts FIT (FUE) – Dr.Mwamba /Brüssel

Posted by [helpme007](#) on Sat, 04 Apr 2009 20:32:34 GMT

[View Forum Message](#) <> [Reply to Message](#)

---

Katzenhase schrieb am Sam, 04 April 2009 20:42helpme007 schrieb am Sam, 04 April 2009 18:36will gerne noch was zu deiner ht sagen. ich finds nämlich gut , dass du dir nicht ne 80er dichte setzen lässt und auch nicht ne nw0 haarlinie. das wird absolut gut aussehen. hatte deinen bericht ganz gelesen aber hab nicht im gedächtnis, was für ein nw du mal werden wirst.

ich find ne 80er dichte ist echt unnötig, genauso wie ne nw0 haarlinie. ich versteh jeden nw2-3 der das anstrebt, weil sie es sihc leisten können. aber man brauch es nicht, um glücklich zu werden, auch wenn man ein haarfetischist ist .

bin echt gespannt auf dein endergebnis.

Das kann man so nicht sagen...- mit deiner Aussage, dass ein Norwood 0 Mensch unnatürlich aussieht.....

Das ist Schwachsinn. Es sieht vielleicht unnatürlich aus, wenn man sich im Herbst des Lebens befindet.

Was soll ich zu all meinen Kumpeln sagen, die Anfang/Mitte 30 sind???

Ihr seht unnatürlich aus?

ich hab doch gar nix geschrieben von unnatürlich!? nur "unnötig", obwohl ich das ja auch relativiert habe.

---

---

Subject: Re: Meine OP - 1862 grafts FIT (FUE) – Dr.Mwamba /Brüssel

Posted by [Grünkreuz](#) on Sat, 04 Apr 2009 20:39:13 GMT

[View Forum Message](#) <> [Reply to Message](#)

---

Du mußt wissen, Katzenhase liest Beiträge meistens quer anstatt Reihe für Reihe von linksoben nach rechtsunten...

---

---

Subject: Re: Meine OP - 1862 grafts FIT (FUE) – Dr.Mwamba /Brüssel  
Posted by [Katzenhase](#) on Mon, 06 Apr 2009 12:27:24 GMT  
[View Forum Message](#) <> [Reply to Message](#)

---

Grünkreuz schrieb am Sam, 04 April 2009 22:39Du mußt wissen, Katzenhase liest Beiträge meistens quer anstatt Reihe für Reihe von linksoben nach rechtsunten...

Du scheinst mir nicht dumm zu sein

---

---

Subject: Re: UPDATE - 3,5 MONATE  
Posted by [floater](#) on Tue, 07 Apr 2009 19:52:19 GMT  
[View Forum Message](#) <> [Reply to Message](#)

---

Meiner subjektiven Einschätzung nach...

..wächst die linke Seite bis dato am stärksten (ironischerweise sind dort wo ich mir ein paar Tage Post Op ein cut geholt habe die meisten Haare ..)  
...die rechte geht auch so dahin...  
..vorne schaut es im Moment noch am dürrftigsten aus.

Unterm Strich liege ich m.E.n. im Rahmen der 30-40% range.

Alles wird gut

floater

@blue: Ja, verwende den 5% foam 1x / Tag.

---

---

Subject: Re: Meine OP - 1862 grafts FIT (FUE) – Dr.Mwamba /Brüssel  
Posted by [floater](#) on Tue, 07 Apr 2009 19:59:20 GMT  
[View Forum Message](#) <> [Reply to Message](#)

---

@helpme:

Ich denke, es gibt halt unterschiedliche Zielsetzungen was Dichte und Haarliniendesign anlangt.

Ich bin jetzt 35 und sollte mit dem Endergebnis die Haarlinie von vor 10 Jahren wieder haben - mehr wollte ich auch nie.

Dazu kommt, dass ich auch in den nicht von AGA betroffenen Bereichen nicht soooo dichte Haare habe bzw. diese halt nur medium-fine sind.

Insoferne....

floater

---

---

Subject: Re: Meine OP - 1862 grafts FIT (FUE) – Dr.Mwamba /Brüssel  
Posted by [maggo2](#) on Wed, 08 Apr 2009 08:36:50 GMT  
[View Forum Message](#) <> [Reply to Message](#)

---

hi floater,  
hast du dort wo du dich angeschlagen hast bereits nachwuchs?

---

---

Subject: Re: Meine OP - 1862 grafts FIT (FUE) – Dr.Mwamba /Brüssel  
Posted by [helpme007](#) on Wed, 08 Apr 2009 10:45:22 GMT  
[View Forum Message](#) <> [Reply to Message](#)

---

floater schrieb am Die, 07 April 2009 21:59@helpme:

Ich denke, es gibt halt unterschiedliche Zielsetzungen was Dichte und Haarliniendesign anlangt.

Ich bin jetzt 35 und sollte mit dem Endergebnis die Haarlinie von vor 10 Jahren wieder haben - mehr wollte ich auch nie.

Dazu kommt, dass ich auch in den nicht von AGA betroffenen Bereichen nicht soooo dichte Haare habe bzw. diese halt nur medium-fine sind.

Insoferne....

floater

find ich gut.

---

---

Subject: Re: Meine OP - 1862 grafts FIT (FUE) – Dr.Mwamba /Brüssel  
Posted by [floater](#) on Wed, 08 Apr 2009 21:04:04 GMT  
[View Forum Message](#) <> [Reply to Message](#)

---

maggo2 schrieb am Mit, 08 April 2009 10:36hi floater,  
hast du dort wo du dich angeschlagen hast bereits nachwuchs?

Ja.  
Und zwar - subjektive Einschätzung - gar nicht mal so wenig....

floater

---

---

Subject: Re: Meine OP - 1862 grafts FIT (FUE) – Dr.Mwamba /Brüssel  
Posted by [maggo2](#) on Thu, 09 Apr 2009 05:58:14 GMT  
[View Forum Message](#) <> [Reply to Message](#)

---

super, dann ist es ja nochmal gut gegangen

---

---

Subject: Re: Fotos Donor Tag 1 - 3

Posted by [geheimratsecker](#) on Fri, 10 Apr 2009 11:27:17 GMT

[View Forum Message](#) <> [Reply to Message](#)

---

hallo,

kann man bei dem donor wirklich so weit nach unten und nach oben gehen. speziell oben würde mich mal interessieren ...  
ist das nicht zu hoch wegen der möglichen tonsur?  
ansonsten bin ich wie alle hier bis dahin mal sehr begeistert und würde gerne auch, alleine das geld fehlt.

---

---

Subject: Re: Fotos Donor Tag 1 - 3

Posted by [Blue-Think](#) on Fri, 10 Apr 2009 12:23:37 GMT

[View Forum Message](#) <> [Reply to Message](#)

---

geheimratsecker schrieb am Fre, 10 April 2009 13:27hallo,

kann man bei dem donor wirklich so weit nach unten und nach oben gehen. speziell oben würde mich mal interessieren ...  
ist das nicht zu hoch wegen der möglichen tonsur?  
ansonsten bin ich wie alle hier bis dahin mal sehr begeistert und würde gerne auch, alleine das geld fehlt.

Die "Ernte" darf nicht zu hoch aber auch nicht zu tief erfolgen... Wenn man im Nackenbereich stark abgeerntet, dann sehe ich da langfristig eine große Gefahr. Die Haare in diesem Bereich sind nicht unbedingt ein Leben lang geschützt...

P.S. Bei Floater sieht es doch gut aus....

---

---

Subject: Re: Fotos Donor Tag 1 - 3

Posted by [geheimratsecker](#) on Fri, 10 Apr 2009 12:37:48 GMT

[View Forum Message](#) <> [Reply to Message](#)

---

ja, also was ich gesehen habe war ja auch super, tolles ergebnis bisher. nur eben aus dem grund, dass die tonsur vlei noch dazu kommt und evnt die nackenhaare ausgehen. ich erinnere an die "OPAS" die im nacken auf kaum noch haare haben ... daher halt, dachte ich dass es vlei in die kritische zone geh, ich bin ja laie und lasse mich sehr gerne belehren und beraten etc.  
nur kenne ich zb von meinem vater auch die tonsur recht gut. die



war halt nicht nur am oberkopf, sondern ging auch klar nach unten weg, wo zb ein paar haare bei floater entnommen wurde.  
daher einfach die frage bzgl meines halbwissens.

---

---

Subject: Re: Fotos Donor Tag 1 - 3  
Posted by [floater](#) on Sat, 11 Apr 2009 08:51:24 GMT  
[View Forum Message](#) <> [Reply to Message](#)

---

geheimratsecker schrieb am Fre, 10 April 2009 14:37ja, also was ich gesehen habe war ja auch super, tolles ergebnis bisher. nur eben aus dem grund, dass die tonsur vlei noch dazu kommt und evnt die nackenhaare ausgehen. ich erinnere an die "OPAS" die im nacken auf kaum noch haare haben ... daher halt, dachte ich  
dass es vlei in die kritische zone geh, ich bin ja laie und lasse mich sehr gerne belehren und beraten etc.  
nur kenne ich zb von meinem vater auch die tonsur recht gut. die war halt nicht nur am oberkopf, sondern ging auch klar nach unten weg, wo zb ein paar haare bei floater entnommen wurde.  
daher einfach die frage bzgl meines halbwissens.

Servus,

meiner Beurteilung nach hatte Mwamba weder zu tief noch zu hoch entnommen.

Als er den Donor mit dem Stift in unterschiedliche "Ernte" Areale einteilte, startete er von dem spitzen Teil des Schädels (den jeder von uns ca. in der Mitte des Hinterkopfes fühlen kann ) aus und nahm sich für die Markierung dieses Areales ziemlich viel Zeit und unter anderem auch ein Massband..

Mein Eindruck ist / war, dass da System dahintersteckt.

In dem Zusammenhang sollte man halt nicht ausser Acht lassen, dass er bei Cole (einem der FUE Pioniere) sein Handwerk gelernt hat - ich denke, er weiss daher was er tut .

Andererseits ähnelt mein AGA Verlauf stark dem meines Opas mütterlichseits (mein Opa väterlicherseits war mit knapp 30 bereits ein NW 6 / 7, mein Vater dagegen ist ein NW 0) - und der hatte mit Mitte 60 kein gröberes Tonsurproblem (Details dazu findest Du im Bericht).

floater

---

---

Subject: Re: Fotos Donor Tag 1 - 3  
Posted by [NW5a](#) on Sat, 11 Apr 2009 09:10:51 GMT  
[View Forum Message](#) <> [Reply to Message](#)

---

Hallo floater,

du solltest bedenken, daß NW6-7 dein WorstCase Szenario sein könnte. Vergiß es nicht.

Gruß  
NW5a

---

---

Subject: Re: Fotos Donor Tag 1 - 3  
Posted by [geheimratsecker](#) on Sat, 11 Apr 2009 09:11:59 GMT  
[View Forum Message](#) <> [Reply to Message](#)

---

hallo, nur noch mals zur verdeutlichung. also ich find dein ergebnis ja echt klasse und denke ja auch nicht wirklich dass da von mwamba ein fehler begangen wurde. nur dachte ich als laie halt dass die entnahmestelle sehr hoch und tief ist. allerdings ja nicht um einen fehler auszumachen, sondern viel eher aus verwunderung, denn dann ist der donor doch etwas größer als bisher in meiner vorstellung, was mich nicht unglücklich macht. im gegenteil ... ich dachte das areal geht halt viel schmaler zu. aber gut zu wissen, bitte nicht als kritik verstehen, nur als leienhaftes hinterfragen durch verwunderung;)

bis dahin mal noch gutes wachstum

---

---

Subject: Re: Fotos Donor Tag 1 - 3  
Posted by [floater](#) on Sat, 11 Apr 2009 10:31:53 GMT  
[View Forum Message](#) <> [Reply to Message](#)

---

NW5a schrieb am Sam, 11 April 2009 11:10Hallo floater,

du solltest bedenken, daß NW6-7 dein WorstCase Szenario sein könnte. Vergiß es nicht.

Gruß  
NW5a

Servus,

Jein.

Opa väterlicherseits war, wie erwähnt mit knapp 30 bereits ein NW 6/7 - hatte also eine sehr aggressive AGA.

Wenn ich dessen Verlauf 1:1 geerbt hätte, hätte sich meiner m.E.n. spätestens in den letzten 4 Jahren, als ich nur auf Minox / Revivogen war, ziemlich stark beschleunigt.

War aber nicht der Fall.

Ich bin jetzt knapp 36.

Die Zonen 3 und 4 (Tonsur) waren zum Zeitpunkt der OP auch ohne fin / topicals (siehe Bericht oben) voll OK.

Es deutet also für mich einiges in Richtung Muster des Opas mütterlicherseits hin.  
Leider ist der mit Mitte 60 verstorben - bis dorthin war dessen AGA primär auf den Stirnbereich (Zone 1 und 2) beschränkt.

Ob danach - also ab 65 - das Ganze noch in Richtung NW 6 / 7 gehen würde, kann ich daher nicht sagen.

Das Risiko ist sicherlich bis zu einem gewissen Grad da, in meinen Augen jedoch berechenbar - nicht zuletzt aufgrund meiner doch eher konservativen Planung.

Ig  
floater

---

---

Subject: Re: Fotos Donor Tag 1 - 3  
Posted by [tryout](#) on Sat, 11 Apr 2009 10:33:34 GMT  
[View Forum Message](#) <> [Reply to Message](#)

---

Was für ein Ergebnis findest Du klasse? Ich sehe keins.

---

---

Subject: Re: Fotos Donor Tag 1 - 3  
Posted by [floater](#) on Sat, 11 Apr 2009 10:40:57 GMT  
[View Forum Message](#) <> [Reply to Message](#)

---

tryout schrieb am Sam, 11 April 2009 12:33Was für ein Ergebnis findest Du klasse? Ich sehe keins.

Tu ma jetzt I-Tüpfel reiten ?

---

---

Subject: Re: Fotos Donor Tag 1 - 3  
Posted by [tryout](#) on Sat, 11 Apr 2009 11:02:22 GMT  
[View Forum Message](#) <> [Reply to Message](#)

---

Schöne Formulierung. ich mag es einfach nur nicht, wenn von 3-Tage-Post-OP-Bildern auf ein Ergebnis geschlossen und dieses so bezeichnet wird. Das war bei meinen eigenen Bildern schon so.

---

---

Subject: Re: Meine OP - 1862 grafts FIT (FUE) – Dr.Mwamba /Brüssel

---

Posted by [badboy](#) on Tue, 18 Aug 2009 21:17:20 GMT

[View Forum Message](#) <> [Reply to Message](#)

---

Hallo,

ich finde Deinen Bericht sehr gut. Wann gibt's denn wiederum ein Update? Wäre sehr interessiert wie es bei Dir inzwischen so aussieht.

Gruss

---

---

Subject: Kinder, wie die Zeit vergeht - Herbstliche Momentaufnahmen

Posted by [floater](#) on Sat, 17 Oct 2009 09:29:36 GMT

[View Forum Message](#) <> [Reply to Message](#)

---

Guten Morgen,  
freu mich Euch alle wiederzulesen,  
(ja auch Dich Michael G. ),

lang lang ists her.

Ein sehr intensiver Sommer mit viel Hitze, noch mehr Wind und ungemein viel Hacke  
(="Arbeit"-für alle nördlich der Alpen ) ist vorbei und kommt vielleicht nächstes Jahr wieder -  
wer kann das schließlich so genau sagen ?

Nachdem ich im Juni - 6 Monate nach Einsetzen des eintausenachthundertzweiundsechzigsten  
grafts - subjektiv betrachtet sowas wie ein Fast-Endergebnis hatte, rutschte das Thema "Haare"  
von Tag zu Tag auf meiner persönlichen Wertigkeitsskala runter...ganz langsam aber doch  
relativ bestimmt.

Und hatte sich irgendwann dann irgendwo zwischen

Platz 14 - Staubsaugen  
und  
Platz 17 - Designersocken tragen

konstant eingependelt.

Die Welt im Spiegel ward auf einmal eine komplett andere geworden und eröffnete fluxdiwux so  
viel mehr Möglichkeiten...

..mal so...

HALT.

"Warum sind Deine Haare vorne dunkler ?"

...

In der Tat.

Die Sonne bleichte aus, die neu eingesetzten wuchsen irgendwie hinten \*oderwasweissichwie\* nach und mein Donor scheint tendenziell etwas dunkler zu sein.

Dachte ich halt so.

Ab zum FrisÖr.

Weiss schon.

Das sagt jetzt GENAU GAR NIX aus, weil schwarzweiss und überhaupt - leider habe ich kein farbliches von dem Zeitpunkt

Daher bitte nicht mehr tun als betrachten und nicht unbedingt als Anhaltspunkt für HT Entscheidung nehmen.

Was ich aber eigentlich sagen möchte:

Die Farbunterschiede waren bei der Haarlänge auf den ersten Blick einmal ausgeglichen - so Mitte September war das.

Glaubts mir bitte.

Auch ohne Farbfoto

...

Weiter im Takt meines Berufsjugendlichenherzes.

Als bekennender Luftgitarrespieler und HüftWackler mag ich nun meine Haare wieder länger wachsen lassen.

So wie der da - aber ohne damit MILF's aufreissen zu wollen - einfach so halt.

Heute schau ich jedenfalls open-air-unplugged und \*Erstkommunionsmäßig NachVorneFrisiert\* so aus..

Fazit.

Es passt zu mir.

Es passt zur Gesamterscheinung.

Es taugt mir.

Ich bin hÄppy.

Es ist FAST 100% ok.

Denn die Haare vorne sind definitiv etwas dunkler - dazu werde ich mir auch definitiv was einfallen lassen müssen.

...

Einstweilen mal Danke fürs Lesen, bis spätestens zu Weihnachten



und

bis dorthin und darüber hinaus gilt sowieso - egal ob NW6, Doldrums oder Wirtschaftskrise:

Life is good

Think positive

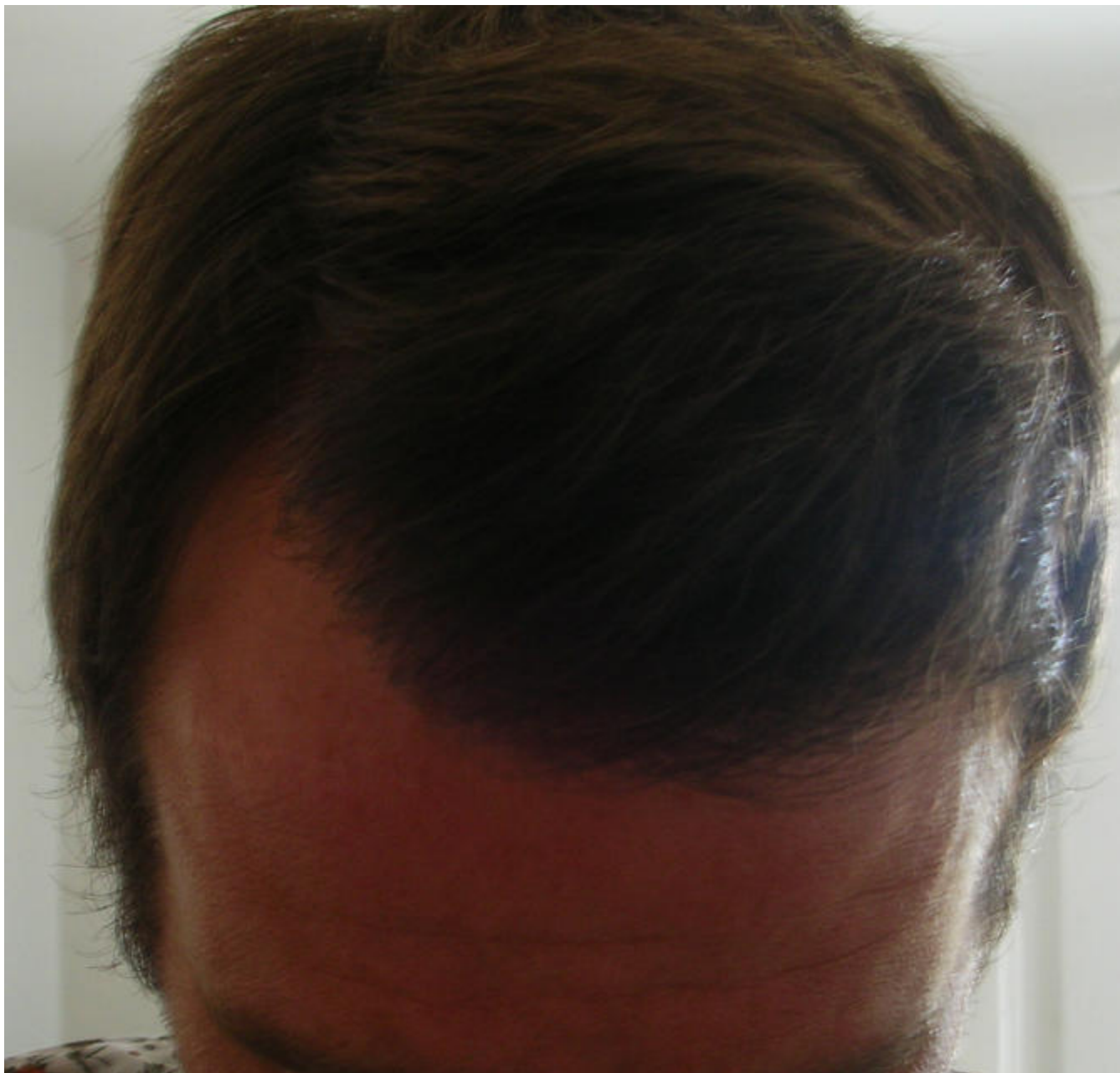Optimism can bring you everywhere

floater

### File Attachments

---

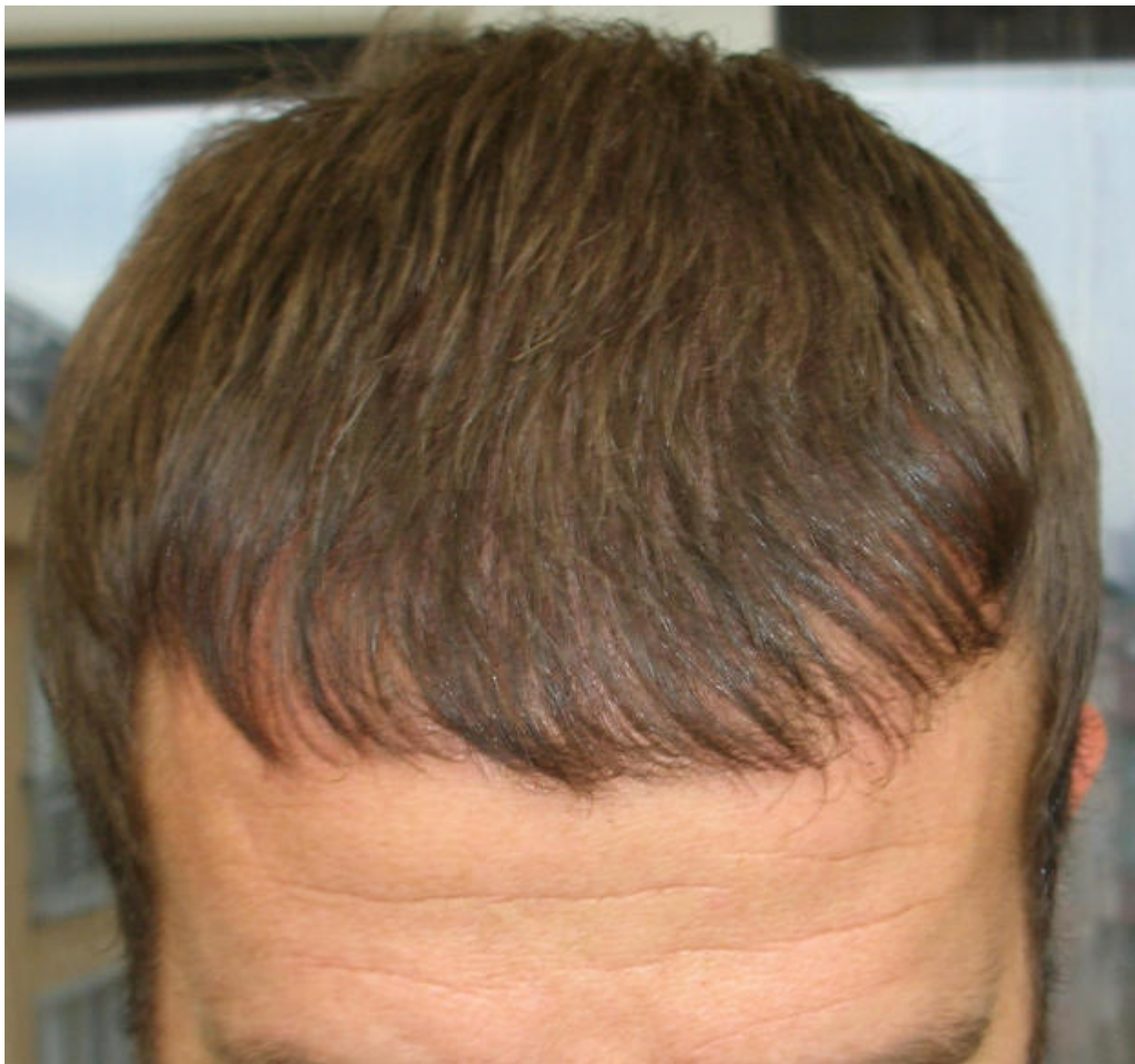1) [Ganz\\_Leicht\\_Lässig.jpg](#) , downloaded 2158 times



2) [Schwarz\\_Weiss.jpg](#), downloaded 1946 times



3) [Ungeschminkt\\_Erstkommunion.jpg](#), downloaded 2086 times



---

Subject: Re: Kinder, wie die Zeit vergeht - Herbstliche Momentaufnahmen

Posted by [Treblig](#) on Sat, 17 Oct 2009 09:38:52 GMT

[View Forum Message](#) <> [Reply to Message](#)

---

Lustiges Update floater! Man hört bei dir raus, dass du wirklich happy bist. Also was sagt uns das -alles richtig gemacht!

Dein Fotos untermauern das nur,sieht super aus...

---

Subject: Re: Kinder, wie die Zeit vergeht - Herbstliche Momentaufnahmen

Posted by [tryout](#) on Sat, 17 Oct 2009 10:09:10 GMT

[View Forum Message](#) <> [Reply to Message](#)

Super, Floater - sieht klasse aus. Daumen hoch! Für mich ist der Haarausfall inzwischen in etwa noch so präsent wie die Themen "Wasser aus einem acht Kilometer entfernten Brunnen holen" und "sich Gedanken machen über einen Urlaub im Iran mit zwei befreundeten dänischen Journalisten". Ich sehe, Dir geht's ähnlich...

---

---

Subject: Re: Kinder, wie die Zeit vergeht - Herbstliche Momentaufnahmen  
Posted by [floater](#) on Sat, 17 Oct 2009 10:32:24 GMT  
[View Forum Message](#) <> [Reply to Message](#)

---

Stimmt..in etwa so.  
Wobei ich bei zwei dänischen Journalistinnen in der Kombi mit einem Wüstenzelt(im Gaddafi-Style) durchaus überlegen würde  
...

---

---

Subject: Re: Kinder, wie die Zeit vergeht - Herbstliche Momentaufnahmen  
Posted by [floater](#) on Sat, 17 Oct 2009 10:34:50 GMT  
[View Forum Message](#) <> [Reply to Message](#)

---

Thx - wobei ich nicht genau beurteilen kann, ob nicht etwa auch vielleicht die paar Möhren, die ich im Frühsommer gegessen hatte, etwas zum überaus positiven Verlauf beigetragen haben..

---

---

Subject: Re: Meine OP - 1862 grafts FIT (FUE) – Dr.Mwamba /Brüssel  
Posted by [DerGeheimrat](#) on Sat, 17 Oct 2009 12:50:49 GMT  
[View Forum Message](#) <> [Reply to Message](#)

---

Mal ne Frage, ist die Haut in dem eingesetzten Gebiet immer noch gerötet oder sieht das auf dem Foto nur so aus?

Ansonsten super Sache Kompliment!!!

Nen Aktuelles Donor Foto wäre auch mal wieder was Feines!

---

---

Subject: Re: Meine OP - 1862 grafts FIT (FUE) – Dr.Mwamba /Brüssel  
Posted by [floater](#) on Sat, 17 Oct 2009 13:49:08 GMT  
[View Forum Message](#) <> [Reply to Message](#)

---

Nein, die Haut ist nimmer mehr gerötet.  
Wegen Donorfoto - Du findest eines im 6 Monatsupdate bzw. gibt es in der Hinsicht auch keine aktuellen Veränderungen.



Ig  
floater

---

---

Subject: Re: Kinder, wie die Zeit vergeht - Herbstliche Momentaufnahmen  
Posted by [NW5a](#) on Sat, 17 Oct 2009 18:30:31 GMT  
[View Forum Message](#) <> [Reply to Message](#)

---

Hallo floater,

sieht toll aus. Schön, daß du glücklich bist und die positiven Vibrationen gar nicht aufhören wollen und jetzt schon im Unterbewußtsein verankert zu sein scheinen.

Was sagt dein Umfeld ? Bist du offen damit umgegangen ?

Gruß und happy Styling. Nicht daß du Davinci den Milf heaven streitig machen willst.

---

---

Subject: Re: Kinder, wie die Zeit vergeht - Herbstliche Momentaufnahmen  
Posted by [floater](#) on Sat, 17 Oct 2009 20:59:56 GMT  
[View Forum Message](#) <> [Reply to Message](#)

---

NW5a schrieb am Sat, 17 October 2009 20:30Hallo floater,

sieht toll aus. Schön, daß du glücklich bist und die positiven Vibrationen gar nicht aufhören wollen und jetzt schon im Unterbewußtsein verankert zu sein scheinen.

Was sagt dein Umfeld ? Bist du offen damit umgegangen ?

Gruß und happy Styling. Nicht daß du Davinci den Milf heaven streitig machen willst.

Hallo alter Kämpfer ,

Enough MILF´s for everybody !

<http://www.crissangelfans.de/resources/milf5.jpg>

Im Grunde genommen weiss nur meine Freundin davon.

Meinem restlichen sozialen sowie beruflichen Umfeld ist fast nichts aufgefallen - einzig auf die dunkleren Haare vorne wurde ich angesprochen..("Sommer ausgebleicht oben.." als Antwort)  
Du darfst ja nicht ausser Acht lassen, dass ich mich ja "nur" von NW 2/3 auf NW 1/2 verändert habe - dazu kommt noch die mit dem gesamten Oberkopf sehr stimmige Dichte.  
Insoferne...

@Deine 2.OP

Habe gesehen, dass Du "nachgelegt" hast - schaut ja soweit nach gewohnt sauberer Arbeit aus. Das mit dem 2x Anhauen ist echt deftig - hat das was mit 14 Tage Amsterdam und diverssem "Kräuter" einfluß zu tun ?

Wünsch Dir hier an der Stelle alles Gute und ein super Wachstum !

Aloha eh,

floater

---

Subject: Re: Kinder, wie die Zeit vergeht - Herbstliche Momentaufnahmen  
Posted by [NW5a](#) on Sat, 17 Oct 2009 21:59:22 GMT

[View Forum Message](#) <> [Reply to Message](#)

Das erste mal war es die Sonnenblende, die vorher noch nie auf halb acht stand. (Ich vermute ein Attentat ...) Beim zweiten mal ist mein kleiner Hosenscheißer vom Stuhl gefallen und ich bin reflexartig nach unten geschnellt. Bei der Aktion musste ich einen Stuhl mit meinem Kopf wegrammen. Zum Glück war dieser gut gepolstert und es war ein dumpfes Trauma. Naja, ich hab gleich Dr.Heitmann angerufen und er kam am nächsten Tag vorbei und gab grünes Licht. Ich hatte schon das Gefühl, daß es eine leichte Schwellung gab, daher bin ich auch 4 Tage vorher mit Minox angefangen ... !

Sei froh, daß es keine grauen Haare sind. Dunkle Haare stehen dir doch ganz gut, wo willst du denn jetzt anpassen ? Hinten dunkler oder oben heller oder willst du einfach nur deine ersten grauen Haare verbergen ???

Wo ist Davinci ? Ist er nicht sogar MOD Nr.2 ?

Soviel ich weiß gehört er einer Gruppe Auswanderer an ...

---

Subject: Re: Kinder, wie die Zeit vergeht - Herbstliche Momentaufnahmen  
Posted by [floater](#) on Sun, 18 Oct 2009 08:24:22 GMT

[View Forum Message](#) <> [Reply to Message](#)

@NW5a:

Zwecks farblicher Anpassung muss ich noch einen geeigneten Friseur meines Vertrauens suchen-

Haarige graue Vorboten des langsamen körperlichen Verfalles bemerke ich derweil nur vereinzelt...

Ja der DaVinci !

Gerüchte wollen nicht verstimmen, wonach er tatsächlich besagte Auswandererkolonie nach "MILF Island " anführt und es dort bereits Sodom & Gomorra spielt - sponsored by youporn und Pfizer.

floater

---

---

Subject: Re: Meine OP - 1862 grafts FIT (FUE) – Dr.Mwamba /Brüssel  
Posted by [Andreas Krämer](#) on Sun, 18 Oct 2009 08:42:48 GMT  
[View Forum Message](#) <> [Reply to Message](#)

---

Sieht gut aus, freut mich!

Herzliche Grüße

Andreas Krämer

Hairforlife

---

---

Subject: Re: Meine OP - 1862 grafts FIT (FUE) – Dr.Mwamba /Brüssel  
Posted by [floater](#) on Sun, 18 Oct 2009 09:03:55 GMT  
[View Forum Message](#) <> [Reply to Message](#)

---

Andreas Krämer schrieb am Sun, 18 October 2009 10:42Sieht gut aus, freut mich!

Herzliche Grüße

Andreas Krämer

Hairforlife

Hi Andreas,

thx for the flowers und Danke nochmal für die ca. 47h Telefonberatung im Vorfeld

Ig  
floater

---

---

Subject: Re: Meine OP - 1862 grafts FIT (FUE) – Dr.Mwamba /Brüssel

---

Posted by [Blue-Think](#) on Sun, 18 Oct 2009 14:08:57 GMT

[View Forum Message](#) <> [Reply to Message](#)

---

Du triffst den Nagel auf den Kopft....Wie doch die Zeit vergeht.... Am Ende des Monats sind bei mir genau 12 Monate vergangen....Und die Zeit vergeht wie im Flug....

Deine Updates sind immer sehr lustig geschrieben, daher freue ich mich sehr, wenn von dir wieder ein Update erscheint....Was soll ich sagen....sieht einfach super aus und freue mich mit dir mit, dass du absolut happy bist....

LG

Blue

---

---

Subject: Re: Meine OP - 1862 grafts FIT (FUE) – Dr.Mwamba /Brüssel

Posted by [floater](#) on Sun, 18 Oct 2009 16:34:22 GMT

[View Forum Message](#) <> [Reply to Message](#)

---

Blue-Think schrieb am Sun, 18 October 2009 16:08Du triffst den Nagel auf den Kopft....Wie doch die Zeit vergeht.... Am Ende des Monats sind bei mir genau 12 Monate vergangen....Und die Zeit vergeht wie im Flug....

Deine Updates sind immer sehr lustig geschrieben, daher freue ich mich sehr, wenn von dir wieder ein Update erscheint....Was soll ich sagen....sieht einfach super aus und freue mich mit dir mit, dass du absolut happy bist....

LG

Blue

He Blue,

Thx - wir sehen uns am Ku'Damm, oder irgendwo in der Nähe halt

Bis bald  
floater

---

---

Subject: Re: Kinder, wie die Zeit vergeht - Herbstliche Momentaufnahmen

Posted by [Michael G.](#) on Tue, 20 Oct 2009 22:19:35 GMT

[View Forum Message](#) <> [Reply to Message](#)

---

Hallo Floater!

Wer mich so nett einlädt...

Die Aufnahmen sehen toll aus, am besten gefällt mir dass mit der Sonnenbrille <extreemst cool>

Hab ja Dich und Deinen Fall speziell beobachtet...nicht nur Haartechnisch

Weiter so...it`s really kicked in

Gruss

Vito

---

Subject: Aw: Meine OP - 1862 grafts FIT (FUE) Dr.Mwamba /Brüssel  
Posted by [kahlerHeinrich](#) on Mon, 21 Mar 2011 20:41:44 GMT

[View Forum Message](#) <> [Reply to Message](#)

Sorry, das ich das jetzt hochhole. Habe einen vergleichbaren Haarstatus und war dementsprechend gespannt auf das Endergebnis...und dann das, ein dunkles Foto und dann 2 mal nach vorne gekämmt. Erst gibt es ALLE Details, (vielen Dank soweit!) und dann fehlt das wichtigste, nämlich die Haarlinie. Ist ja wie SXX ohne Happy End. Schade.

---

Subject: Aw: Meine OP - 1862 grafts FIT (FUE) Dr.Mwamba /Brüssel  
Posted by [floater](#) on Mon, 21 Mar 2011 21:41:36 GMT

[View Forum Message](#) <> [Reply to Message](#)

danke für den reminder, dass ich endlich mal ein finales foto reinstellen sollte - ich gestehe, dass ich mir bis dato nicht die zeit dazu genommen habe, da mein haarproblem gelöst ist und ich andere sorgen habe

nimm derweil die 6 monatspics als orientierung, angewachsen ist meiner subjektiven einschätzung nach alles und ich bin rundum glücklich

foto-finale folgt\*indianerehrenwort\*

floater

---

Subject: Aw: Meine OP - 1862 grafts FIT (FUE) Dr.Mwamba /Brüssel  
Posted by [blubb222](#) on Sat, 02 Jul 2011 09:15:54 GMT



[View Forum Message](#) <> [Reply to Message](#)

---

... Wie steht es denn mit deinem "Indianerehrenwort"?

---

---

Subject: Aw: Meine OP - 1862 grafts FIT (FUE) Dr.Mwamba /Brüssel

Posted by [cimbo](#) on Wed, 23 Nov 2011 07:17:05 GMT

[View Forum Message](#) <> [Reply to Message](#)

---

hallo floater

erstmal danke für den super bericht...

habe jetzt im dezember auch einen ht termin bei dr mwamba...

nun macht sich auch langsam etwas "panik/unsicherheit" bemerkbar...

würdest du nochmal kurz die deiner meinung nach wichtigsten aspekte für Vor- und Nach OP nennen...

und ein bild mit hochgekeimten haaren Vor Op und Endergebnis würde mich vielleicht auch beruhigen...

wäre super nett...

---