
Subject: alviarmani 5032 Fue- Grafts

Posted by [alviarmani](#) on Wed, 30 Nov 2011 10:05:57 GMT

[View Forum Message](#) <> [Reply to Message](#)

Sehr geehrte Damen und Herren,

der abgebildete Patient erhielt in 2 HT-Sitzungen insgesamt 5032 Grafts.

Klicken Sie einfach auf folgenden Link und sehen Sie eine ausführliche Bebilderung der HT:

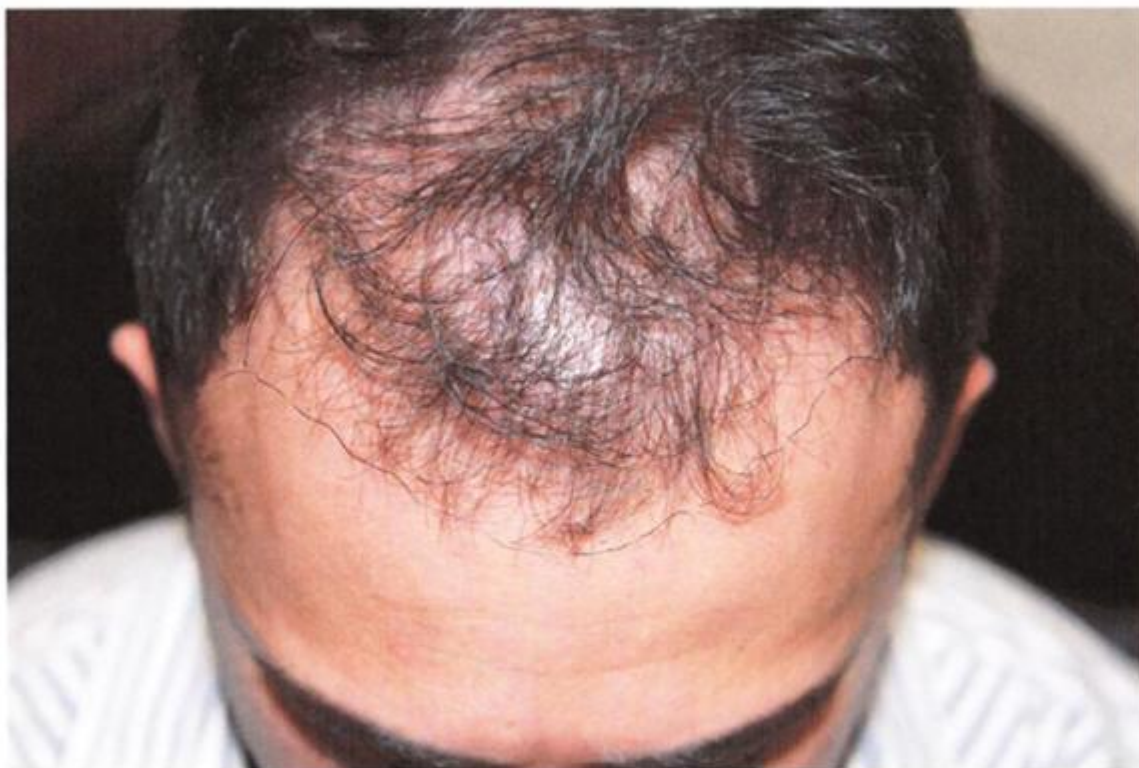
<http://www.alviarmanihairtransplants.com/forum/Topic28-12-1.aspx>

Herzliche Grüße,

Ihr alviarmani- Team Deutschland

File Attachments

1) [vorher 1.jpg](#), downloaded 2503 times



Subject: Aw: alviarmani 5032 Fue- Grafts

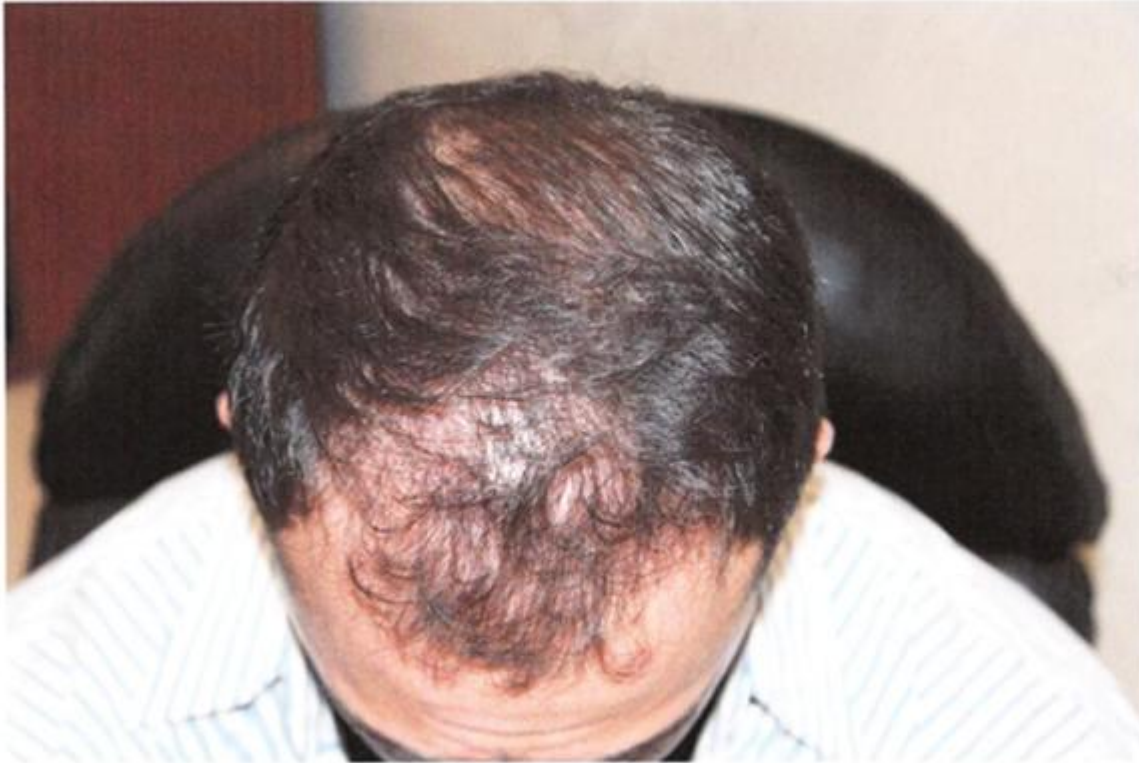Posted by [alviarmani](#) on Wed, 30 Nov 2011 10:06:48 GMT

[View Forum Message](#) <> [Reply to Message](#)

Patient vor HT....

File Attachments

1) [vorher 2.jpg](#), downloaded 2326 times



Subject: Aw: alviarmani 5032 Fue- Grafts
Posted by [alviarmani](#) on Wed, 30 Nov 2011 10:07:47 GMT
[View Forum Message](#) <> [Reply to Message](#)

Patient nach 5032 Grafts...

File Attachments

1) [nachher 1.jpg](#), downloaded 2464 times



Subject: Aw: alviarmani 5032 Fue- Grafts
Posted by [alviarmani](#) on Wed, 30 Nov 2011 10:09:35 GMT
[View Forum Message](#) <> [Reply to Message](#)

Patient nach 5032 Grafts...

File Attachments

1) [nachher 2.jpg](#), downloaded 2323 times



Subject: Aw: alviarmani 5032 Fue- Grafts
Posted by [alviarmani](#) on Wed, 30 Nov 2011 10:10:21 GMT
[View Forum Message](#) <> [Reply to Message](#)

Patient nach 5032 Grafts...

File Attachments

1) [nacher 3.jpg](#), downloaded 2255 times



Subject: Aw: alviarmani 5032 Fue- Grafts
Posted by [MatteStattPlatte](#) on Wed, 30 Nov 2011 17:55:46 GMT
[View Forum Message](#) <> [Reply to Message](#)

Hallo Herr Buthmann,

tolles Ergebnis! Mich würde interessieren, ob der Patient pre- oder post-op
Finasterid genommen hat. Wie sieht der Donor post-op aus? Welche Reserven hätte er noch?

Subject: Aw: alviarmani 5032 Fue- Grafts
Posted by [Gast](#) on Wed, 30 Nov 2011 19:38:38 GMT

[View Forum Message](#) <> [Reply to Message](#)

Hallo,

das Ergebnis ist absolut klasse.

Gruss

Subject: Aw: alviarmani 5032 Fue- Grafts
Posted by [Haareweg](#) on Wed, 30 Nov 2011 19:46:47 GMT
[View Forum Message](#) <> [Reply to Message](#)

ist es möglich op bilder zu sehen? wenn man sich die paar oberkopfhaare weg denkt, die vor der op noch auf dem kopf waren, ist das ergebnis eigentlich kaum zu glauben!

also ich mache mir nach solchen bildern eigentlich keine sorgen, falls ich mal eine ht mache mit nw5 bzw. 6. (kann natürlich auch sein, dass der patient hervorragende donoreigenschaften hat)

Subject: Aw: alviarmani 5032 Fue- Grafts
Posted by [Schleifer](#) on Wed, 30 Nov 2011 20:30:53 GMT
[View Forum Message](#) <> [Reply to Message](#)

Gibt es auch Bilder die den Verlauf nach der OP darstellen? Also Bilder direkt nach OP, nach 4 Wochen, 8 wochen....

Subject: Aw: alviarmani 5032 Fue- Grafts
Posted by [Desmond](#) on Wed, 30 Nov 2011 21:40:56 GMT
[View Forum Message](#) <> [Reply to Message](#)

Schleifer schrieb am Wed, 30 November 2011 21:30 Gibt es auch Bilder die den Verlauf nach der OP darstellen? Also Bilder direkt nach OP, nach 4 Wochen, 8 wochen....

Das würde mich auch interessieren.

Denn ohne kann man dieses Ergebnis, was zweifelsohne sehr gut aussieht unmöglich nachvollziehen.

Angaben über den graftcoint wären auch wichtig.

Subject: Aw: alviarmani 5032 Fue- Grafts
Posted by [danko](#) on Thu, 01 Dec 2011 01:27:02 GMT

[View Forum Message](#) <> [Reply to Message](#)

fast schon ein wunder

Subject: Aw: alviarmani 5032 Fue- Grafts
Posted by [Floxi](#) on Thu, 01 Dec 2011 08:02:23 GMT

[View Forum Message](#) <> [Reply to Message](#)

danko schrieb am Thu, 01 December 2011 02:27fast schon ein wunder

gelobt sei der herr

Subject: Aw: alviarmani 5032 Fue- Grafts
Posted by [Mark123](#) on Sun, 11 Dec 2011 17:21:28 GMT

[View Forum Message](#) <> [Reply to Message](#)

Top:) ...12345678

Allerdings ist Ausgangssituation und Donor viel besser als bei den meisten von uns

Subject: Aw: alviarmani 5032 Fue- Grafts
Posted by [hairline](#) on Sun, 11 Dec 2011 19:24:32 GMT

[View Forum Message](#) <> [Reply to Message](#)

Foto nacher 3:

sieht so aus als ob hier eine FUT-Narbe zu sehen ist....

Haarlinie scheint nicht 100ig natürlich, die Haardichte ist
sehr gut geworden - in der Front zumindest.

Den hinteren Bereich kann man nicht beurteilen.

Gruß

hairline

Subject: Aw: alviarmani 5032 Fue- Grafts
Posted by [Mark123](#) on Sun, 11 Dec 2011 19:26:40 GMT

[View Forum Message](#) <> [Reply to Message](#)

der hintere Bereich ist auch nicht so wichtig ... Das ist ein super Ergebnis ... neidvolle Grüße
... wenn man nur diesen Donor hätte

Subject: Aw: alviarmani 5032 Fue- Grafts
Posted by [hairline](#) on Sun, 11 Dec 2011 19:28:33 GMT
[View Forum Message](#) <> [Reply to Message](#)

...für Dich vielleicht nicht, das mag sein...

Subject: Aw: alviarmani 5032 Fue- Grafts
Posted by [Mark123](#) on Mon, 12 Dec 2011 04:08:18 GMT
[View Forum Message](#) <> [Reply to Message](#)

Das Problem hier dürfte sein, dass die Einschätzung der Weiterentwicklung des Haarausfalls viel zu optimistisch ausgefallen ist
Ich schätze mal, dass er Ende 20 ist (siehe Donor).
Ich würde unter 40 keine HT machen

Subject: Aw: alviarmani 5032 Fue- Grafts
Posted by [Haareweg](#) on Mon, 12 Dec 2011 16:02:10 GMT
[View Forum Message](#) <> [Reply to Message](#)

Mark123 schrieb am Mon, 12 December 2011 05:08
Ich würde unter 40 keine HT machen

das ist doch quatsch, warum denn??

wenn einer mit 25 ne platte hat, kann er doch ruhig eine bzw. 2 hts machen. klar wenn noch resthaar vorhanden ist, ist es immer schwierig vorauszusagen, wie der haarausfall weiter geht. bei dem patienten da oben, ist doch fast kein haar mehr auf dem oberkopfbereich, warum sollte man dann keine ht machen?

Subject: Aw: alviarmani 5032 Fue- Grafts

Posted by [Minim@I_Nbg](#) on Tue, 13 Dec 2011 12:29:10 GMT

[View Forum Message](#) <> [Reply to Message](#)

Haareweg schrieb am Mon, 12 December 2011 17:02Mark123 schrieb am Mon, 12 December 2011 05:08

Ich würde unter 40 keine HT machen

das ist doch quatsch, warum denn??

wenn einer mit 25 ne platte hat, kann er doch ruhig eine bzw. 2 hts machen. klar wenn noch resthaar vorhanden ist, ist es immer schwierig vorauszusagen, wie der haarausfall weiter geht. bei dem patienten da oben, ist doch fast kein haar mehr auf dem oberkopfbereich, warum sollte man dann keine ht machen?

Naja fast kein Haar mehr auf dem Oberkopf ist übertrieben. Der hatte einen besseren Ausgangszustand als ich vor meiner ersten OP. Wenn diese Haare erstmal ausfallen wird er verdichten wollen. Glaube mir, ich kann ein Lied davon singen. Hinsichtlich dessen hat Mark schon recht, trotzdem muss man nicht unbedingt warten bis man 40 ist um eine HT zu machen...gerade im "jungen" Alter sind Haare doch so wichtig.... ich bereue die Entscheidung trotz der kommenden Nachverdichtung jedenfalls nicht.
