

---

Subject: HT wirklich so Schlecht?

Posted by [danny1887](#) on Mon, 13 Feb 2012 17:12:28 GMT

[View Forum Message](#) <> [Reply to Message](#)

---

Hallo jetzt möchte ich es auch wissen,ist meine HT wirklich so schlecht gemacht wurden wie alle hier Schreiben? ist mein Donor wirklich so schlimm?

sollte ich schon mal das Sparen anfangen für eine neue HT?

es sollten 4000 Graft verpflanzt werden aber wie es aussieht sind es nur 2000-2500 geworden


lg Danny

---

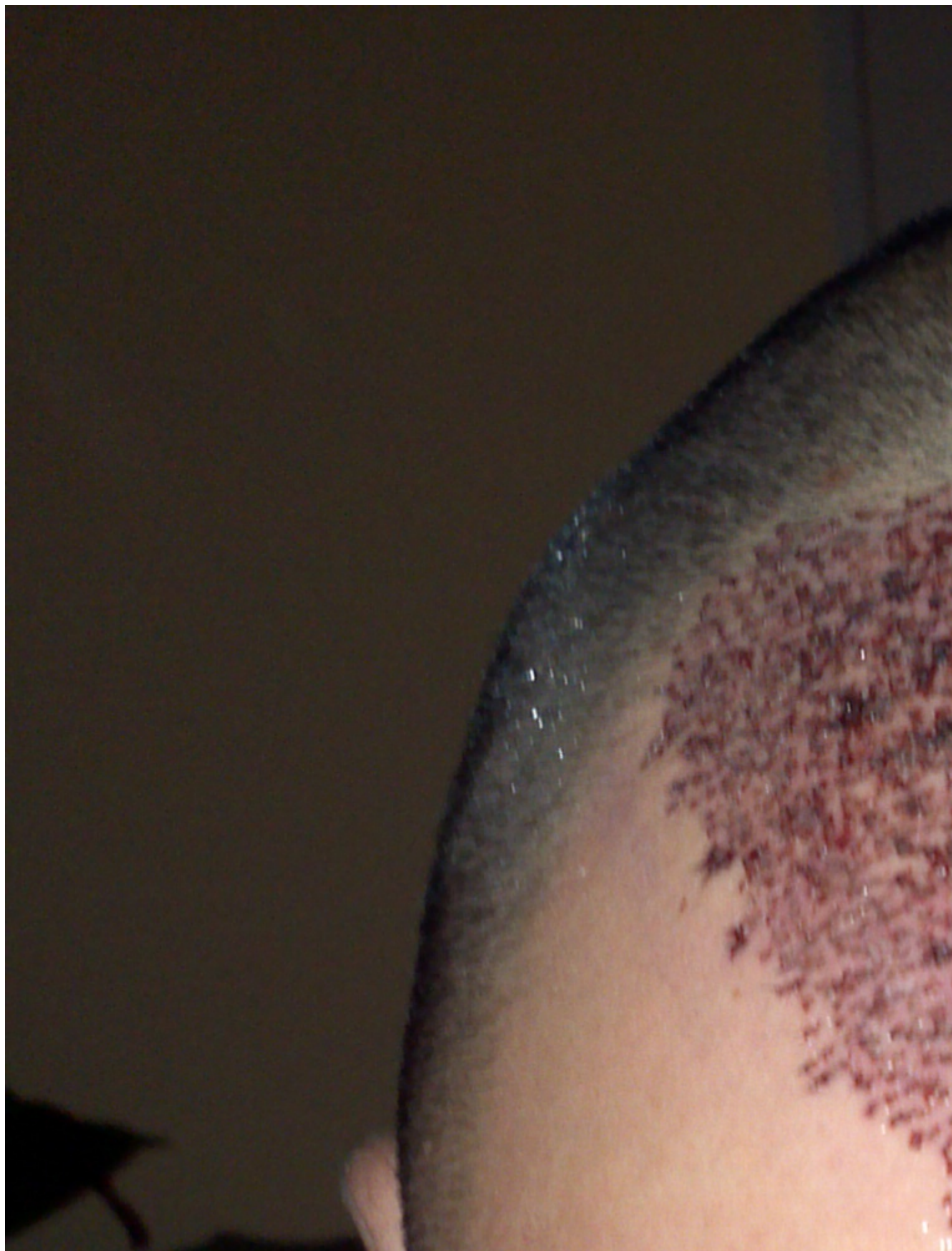#### File Attachments

1) [IMG\\_20120127\\_170808\[2\].jpg](#), downloaded 1189 times

---



2) [IMG\\_20120127\\_170848\[1\].jpg](#), downloaded 1006 times



Subject: Aw: HT wirklich so Schlecht?

Posted by [danny1887](#) on Tue, 14 Feb 2012 10:37:20 GMT

[View Forum Message](#) <> [Reply to Message](#)


---

Hier noch mal ein Foto von mein Donor


#### File Attachments

---

1) [IMG\\_20120127\\_170828\[1\].jpg](#), downloaded 888 times



2) [IMG\\_20120209\\_120552\[1\].jpg](#), downloaded 856 times



Subject: Aw: HT wirklich so Schlecht?  
Posted by [hairline](#) on Tue, 14 Feb 2012 11:15:21 GMT  
[View Forum Message](#) <> [Reply to Message](#)

---

Melde dich halt mal bei Andreas Krämer (info@hairforlife).....  
was soll man den anhand von Bildern letztendlich für ein Urteil  
fällen (z.B. ob es sichtbare Vernarbungen um Donor gibt)????

Mach dir das Leben nicht schwerer als es ist danny!

Gruß

hairline (Nicht-Experte)

---

---

Subject: Aw: HT wirklich so Schlecht?  
Posted by [pinheads\\_hell](#) on Tue, 14 Feb 2012 13:20:06 GMT  
[View Forum Message](#) <> [Reply to Message](#)

---

also wenn ich den Donor sehe muss ich echt schlucken, sorry aber das sieht grauenhaft aus ...  
ganz ehrlich!

---

---

Subject: Aw: HT wirklich so Schlecht?  
Posted by [Treblig](#) on Tue, 14 Feb 2012 17:30:51 GMT  
[View Forum Message](#) <> [Reply to Message](#)

---

Ich weiß nicht was so eine Frage im Experten-Bereich, wo Ärzte antworten, verloren hat.  
Ich bin auch Laie, aber Antworte hier mal Ausnahmsweise.  
Und ich sag dir direkt, dass ich die Entnamefläche viel zu klein für die Graftzahl finde. Wie soll  
denn das am Ende aussehen? Der Bereich der Entname ist jetzt, im Gegensatz zur restlichen  
Fläche im Donor, extrem ausgedünnt.  
Die Kunst von FUE ist auch über die gesamte Fläche gleichmäßig zu entnehmen das ein  
"Harmonisches Bild" auch im Donorbereich entsteht.  
Das sieht aus wie als wäre eine Schablone aufgelegt wurden und nur in dem Bereich radikal  
entnommen.

---

---

Subject: Aw: HT wirklich so Schlecht?  
Posted by [alopezie.de](#) on Tue, 14 Feb 2012 18:01:58 GMT  
[View Forum Message](#) <> [Reply to Message](#)

---

Habe das aus dem Expertenrat rausgenommen, weil Urteile über die Arbeit anderer Ärzte für  
einen Experten nicht nur juristisch heikel sind

---

---

Subject: Aw: HT wirklich so Schlecht?

Posted by [fineliner](#) on Tue, 14 Feb 2012 18:59:45 GMT

[View Forum Message](#) <> [Reply to Message](#)

---

Mensch Danny, wir können hier alle nachvollziehen wie du leidest. Meinst du uns macht das Spass dir zu sagen, dass wir deine OP nicht für gut erachten ? Uns tut so etwas im Herzen weh. Wie viel Tage nach der OP wurde das Donorfoto aufgenommen ? Das Problem ist ja nicht nur ob es einigermaßen wieder blickdicht zuwächst, sondern auch ob es später noch was zu entnehmen gibt. Durch Transection wird der Donor nach einiger Zeit immer noch etwas dichter, bei einer schlechten Mikromotorentnahme kann gegenteiliges entstehen.

Gruss fineliner

---

---

Subject: Aw: HT wirklich so Schlecht?

Posted by [MatteStattPlatte](#) on Tue, 14 Feb 2012 19:55:12 GMT

[View Forum Message](#) <> [Reply to Message](#)

---

Antwort auf deine Frage im Titel: Ja!

Du kannst froh sein das es nur 2000-2500 Grafts geworden sind, sonst wäre dein Donor wahrscheinlich tot

Magst Du beschreiben wie die OP verlaufen ist, Mikromotor? Wo hast Du es machen lassen? Es sieht übrigens nach Shock-Fallout im Donor aus, das könnte sich noch bessern. Die wenigen Grafts auf der Tonsur sind wohl ein Witz.

---

---

Subject: Aw: HT wirklich so Schlecht?

Posted by [danny1887](#) on Tue, 14 Feb 2012 20:10:29 GMT

[View Forum Message](#) <> [Reply to Message](#)

---

fineliner schrieb am Tue, 14 February 2012 19:59Mensch Danny, wir können hier alle nachvollziehen wie du leidest. Meinst du uns macht das Spass dir zu sagen, dass wir deine OP nicht für gut erachten ? Uns tut so etwas im Herzen weh. Wie viel Tage nach der OP wurde das Donorfoto aufgenommen ? Das Problem ist ja nicht nur ob es einigermaßen wieder blickdicht zuwächst, sondern auch ob es später noch was zu entnehmen gibt. Durch Transection wird der Donor nach einiger Zeit immer noch etwas dichter, bei einer schlechten Mikromotorentnahme kann gegenteiliges entstehen.

Gruss fineliner

Hallo,also leiden tue ich nicht wie gesagt,ich finde es immer noch besser als vorher und mein Donor heilt auch gut Haare wachsen auch wieder drauf ok es sah am Anfang echt heftig aus, aber mittlerweile geht es echt wieder ich warte jetzt erst mal ein Paar Wochen und schaue wie es mit mein Donor aussieht

werde dann mal neue Foto hoch laden und berichten

das Foto ist 2 Tage nach der OP

Gruß

---

---

Subject: Aw: HT wirklich so Schlecht?

Posted by [danny1887](#) on Tue, 14 Feb 2012 20:13:06 GMT

[View Forum Message](#) <> [Reply to Message](#)

---

MatteStattPlatte schrieb am Tue, 14 February 2012 20:55Antwort auf deine Frage im Titel: Ja!

Du kannst froh sein das es nur 2000-2500 Grafts geworden sind, sonst wähe dein Donor wahrscheinlich tot

Magst Du beschreiben wie die OP verlaufen ist, Mikromotor? Wo hast Du es machen lassen? Es sieht übrigens nach Shock-Fallout im Donor aus, das könnte sich noch bessern. Die wenigen Grafts auf der Tonsur sind wohl ein Witz.

Das kann ich dir leider nicht sagen,weil ich die ganze zeit geschlafen habe,

Was ist denn bitte ein Shock-Fallout??

gruß

---

---

Subject: Aw: HT wirklich so Schlecht?

Posted by [fineliner](#) on Tue, 14 Feb 2012 21:03:40 GMT

[View Forum Message](#) <> [Reply to Message](#)

---

danny1887 schrieb am Tue, 14 February 2012 21:10fineliner schrieb am Tue, 14 February 2012 19:59Mensch Danny, wir können hier alle nachvollziehen wie du leidest. Meinst du uns macht das Spass dir zu sagen, dass wir deine OP nicht für gut erachten ? Uns tut so etwas im Herzen weh. Wie viel Tage nach der OP wurde das Donorfoto aufgenommen ? Das Problem ist ja nicht nur ob es einigermaßen wieder blickdicht zuwächst, sondern auch ob es später noch was zu entnehmen gibt. Durch Transection wird der Donor nach einiger Zeit immer noch etwas dichter, bei einer schlechten Mikromotorentnahme kann gegenteiliges entstehen.

Gruß fineliner

Hallo,also leiden tue ich nicht wie gesagt,ich finde es immer noch besser als vorher und mein Donor heilt auch gut Haare wachsen auch wieder drauf ok es sah am Anfang echt heftig aus, aber mittlerweile geht es echt wieder ich warte jetzt erst mal ein Paar Wochen und schaue wie es mit mein Donor aussieht

werde dann mal neue Foto hoch laden und berichten

das Foto ist 2 Tage nach der OP

Gruß

Ich mein das Foto wo die Haare wieder etwas nachgewachsen sind ! Na ja dann warte mal 2 oder 3 Monate ab, ich drück die Daumen für deinen Donor.

Gruß fineliner

---

---

Subject: Aw: HT wirklich so Schlecht?

Posted by [Haareweg](#) on Tue, 14 Feb 2012 21:31:14 GMT

[View Forum Message](#) <> [Reply to Message](#)

---

hallo danny,

du wirst warscheinlich mit deiner "neuen" front zufrieden sein. klar die dichte wird nicht so sein, wie die haare dahinter.

du hattest vorher einen sehr guten status.

ich bin aber ehrlich, ich weiß nicht wie ein arzt aus diesem "geflexten" donor noch was reparieren soll.

---

---

Subject: Aw: HT wirklich so Schlecht?

Posted by [danny1887](#) on Tue, 14 Feb 2012 21:51:16 GMT

[View Forum Message](#) <> [Reply to Message](#)

---

fineliner schrieb am Tue, 14 February 2012 22:03danny1887 schrieb am Tue, 14 February 2012 21:10fineliner schrieb am Tue, 14 February 2012 19:59Mensch Danny, wir können hier alle nachvollziehen wie du leidest. Meinst du uns macht das Spass dir zu sagen, dass wir deine OP nicht für gut erachten ? Uns tut so etwas im Herzen weh. Wie viel Tage nach der OP wurde das Donorfoto aufgenommen ? Das Problem ist ja nicht nur ob es einigermaßen wieder blickdicht zuwächst, sondern auch ob es später noch was zu entnehmen gibt. Durch Transection wird der Donor nach einiger Zeit immer noch etwas dichter, bei einer schlechten Mikromotorentnahme kann gegenteiliges entstehen.

Gruss fineliner

Hallo,also leiden tue ich nicht wie gesagt,ich finde es immer noch besser als vorher und mein Donor heilt auch gut Haare wachsen auch wieder drauf ok es sah am Anfang echt heftig aus, aber mittlerweile geht es echt wieder ich warte jetzt erst mal ein Paar Wochen und schaue wie es mit mein Donor aussieht

werde dann mal neue Foto hoch laden und berichten

das Foto ist 2 Tage nach der OP

Gruß

Ich mein das Foto wo die Haare wieder etwas nachgewachsen sind ! Na ja dann warte mal 2 oder 3 Monate ab, ich drück die Daumen für deinen Donor.

Gruss fineliner

das war 10 Tage danach

danke

---

---

Subject: Aw: HT wirklich so Schlecht?

Posted by [MatteStattPlatte](#) on Tue, 14 Feb 2012 22:10:55 GMT

[View Forum Message](#) <> [Reply to Message](#)

---

danny1887 schrieb am Tue, 14 February 2012 21:13 Was ist denn bitte ein Shock-Fallout??  
Damit ist gemeint, daß deine Haare im Donor durch die Entnahme so "gestresst" wurden, das diese um die Entnahmestellen ausgefallen sind. Das ganze ist reversibel, anders beim Shock-Loss - die sind denn weg!

---

---

Subject: Aw: HT wirklich so Schlecht?

Posted by [hairline](#) on Tue, 14 Feb 2012 22:28:12 GMT

[View Forum Message](#) <> [Reply to Message](#)

---

@ MSP

es ist genau umgekehrt..... Shockfallout -> Haare kommen nicht wieder!

Gruß

hairline

---

---

Subject: Aw: HT wirklich so Schlecht?

Posted by [MatteStattPlatte](#) on Wed, 15 Feb 2012 09:30:30 GMT

[View Forum Message](#) <> [Reply to Message](#)

---

hairline schrieb am Tue, 14 February 2012 23:28 es ist genau umgekehrt..... Shockfallout -> Haare kommen nicht wieder!

Ich habe noch mal nachgeschaut und folgende Definitionen zu den Begriffen gefunden:

<http://www.prohairclinic.com/de/was-ist-shockloss>

<http://www.bernsteinmedical.com/hairtransplantblog/what-is-shock-fall-out/>

Demnach ist Shockfallout eine Art "shedding" und von temporärer Natur, während Shockloss auch permanent sein kann. Aber die Begriffe sind nicht so eindeutig Für mich heißt "loss" verloren, also weg und "fallout" Ausfall, kann also wiederkommen...

---

---

Subject: Aw: HT wirklich so Schlecht?

Posted by [Blue-Think](#) on Wed, 15 Feb 2012 12:15:44 GMT

---

MatteStattPlatte schrieb am Wed, 15 February 2012 10:30hairline schrieb am Tue, 14 February 2012 23:28es ist genau umgekehrt..... Shockfallout -> Haare kommen nicht wieder!  
Ich habe noch mal nachgeschaut und folgende Definitionen zu den Begriffen gefunden:

<http://www.prohairclinic.com/de/was-ist-shockloss>

<http://www.bernsteinmedical.com/hairtransplantblog/what-is-shock-fall-out/>

Demnach ist Shockfallout eine Art "shedding" und von temporärer Natur, während Shockloss auch permanent sein kann. Aber die Begriffe sind nicht so eindeutig Für mich heißt "loss" verloren, also weg und "fallout" Ausfall, kann also wiederkommen...

Nebenbei erwähnt, dort in diesen beiden Verlinkungen wird u.a. erwähnt, dass bei permanenter Shockloss die Haare schon so geschwächt sich, dass die sowieso nicht mehr lange wachsen würden....Das ist soweit auch richtig, aber ich finde, dass es dem Donorbereich nicht zuspricht und hier geht es ja u.a. um den Donor.Dort sind keine "geschwächte" Haare, weil dieser Bereich von der AGA nicht betroffen ist. Ein permanenter Shockloss kann daher -wie ich finde - nur eintreffen, wenn an dieser Stelle eine falsche Entnahmeanwendung praktiziert wird, die zu einer enormen transection Rate führt.....Wie, warum sowie die Vermeidung der Gefahr wurde hier des öfteren diskutiert.

---