
Subject: 22-Monats Endergebnis 2000 grafts (FUE) Dr.Keser

Posted by [Desmond](#) on Tue, 14 Aug 2012 18:49:23 GMT

[View Forum Message](#) <> [Reply to Message](#)

Sooooo, kurz vor meinem 4 wöchigen Sommerurlaub stelle ich hier nun die Endergebnis Bilder von meiner HT bei Dr. Keser rein.

Die Bilder sind heute aufgenommen worden, natürlich draußen bei Tageslicht.

Mein Ergebnis kann dichtemäßig zwar nicht mit dem Resultat von "tryout" mithalten bin aber trotzdem sehr zufrieden, wenn ich bedenke wie "hoffnungslos" die Haarsituation noch vor 2 Jahren war.

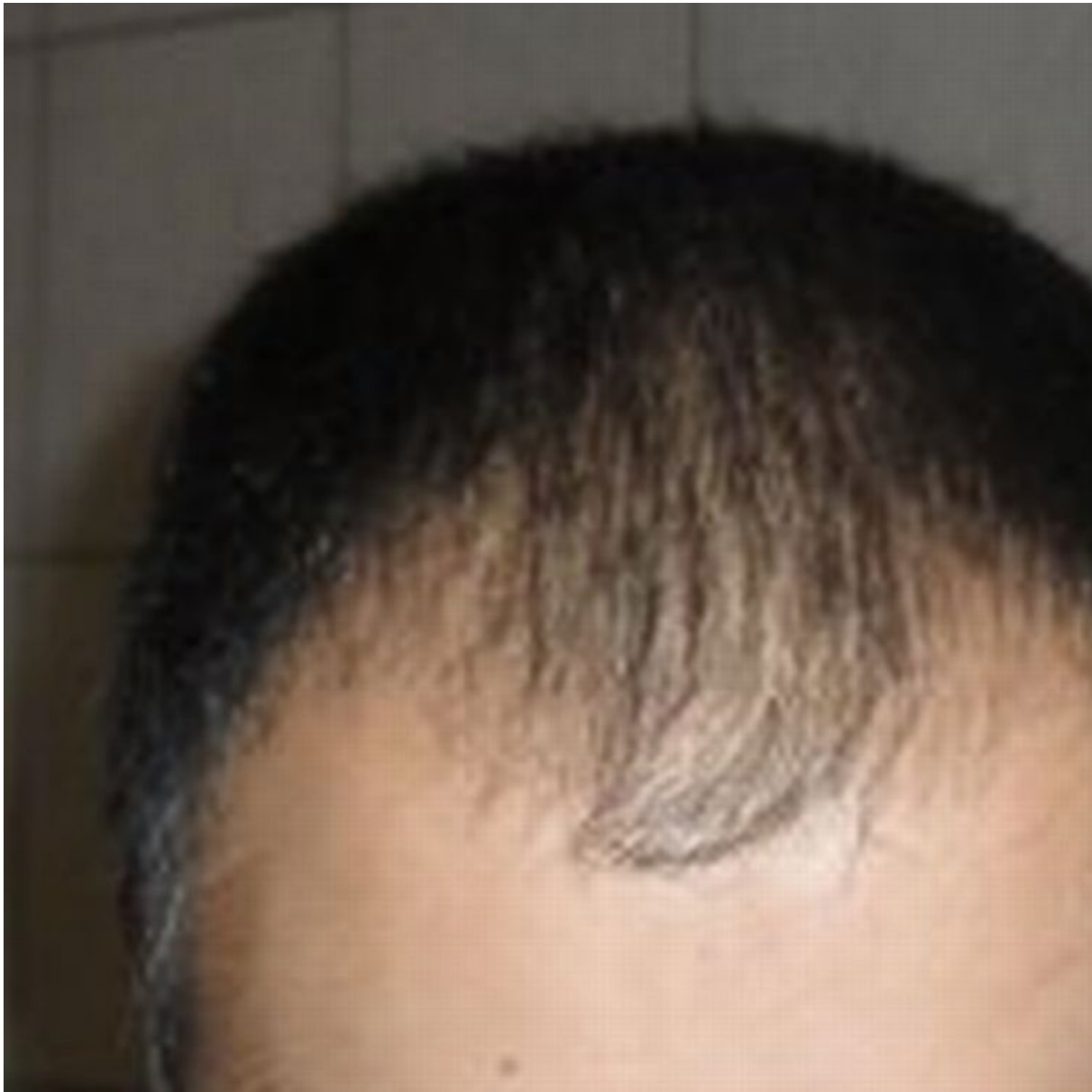Mein Dank geht natürlich an Dr.Keser&team und insbesondere an Berater Khan.

Die Bilder sind teils mit trockenen Haaren und mit Haarwax aufgenommen.

Augangslage!!!

File Attachments

1) [Vorher.jpg](#), downloaded 3881 times



Subject: Aw: 22-Monats Endergebnis 2000 grafts (FUE) Dr.Keser


Posted by [Desmond](#) on Tue, 14 Aug 2012 18:50:46 GMT

[View Forum Message](#) <> [Reply to Message](#)

weitere Bilder

File Attachments

1) [1.jpg](#), downloaded 2901 times




2) [2.jpg](#), downloaded 1986 times




3) [3.jpg](#), downloaded 1735 times



4) [4.jpg](#), downloaded 1605 times



5) [5.jpg](#), downloaded 1832 times



Subject: Aw: 22-Monats Endergebnis 2000 grafts (FUE) Dr.Keser

Posted by [Desmond](#) on Tue, 14 Aug 2012 18:51:45 GMT

[View Forum Message](#) <> [Reply to Message](#)

weitere Bilder.....

File Attachments


1) [6.jpg](#), downloaded 1525 times



2) [7.jpg](#), downloaded 903 times



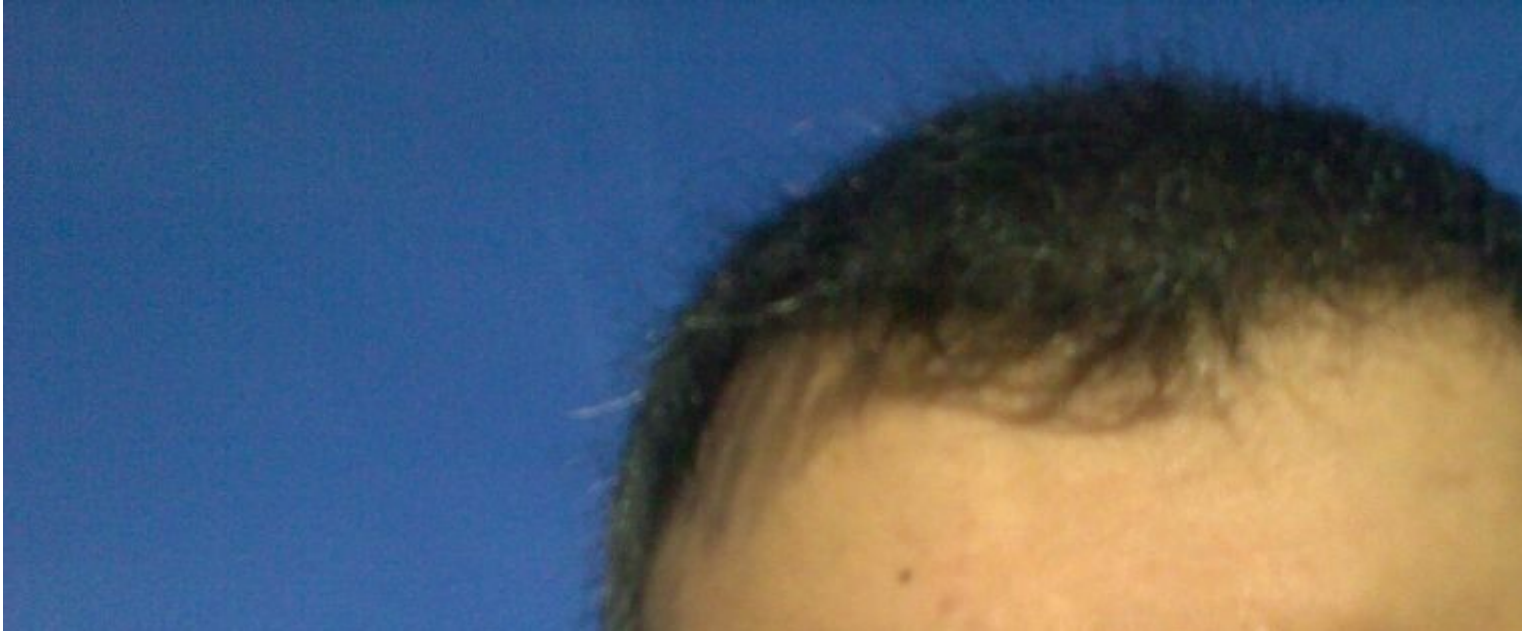3) [8.jpg](#), downloaded 945 times



4) [9.jpg](#), downloaded 983 times



5) [10.jpg](#), downloaded 1080 times

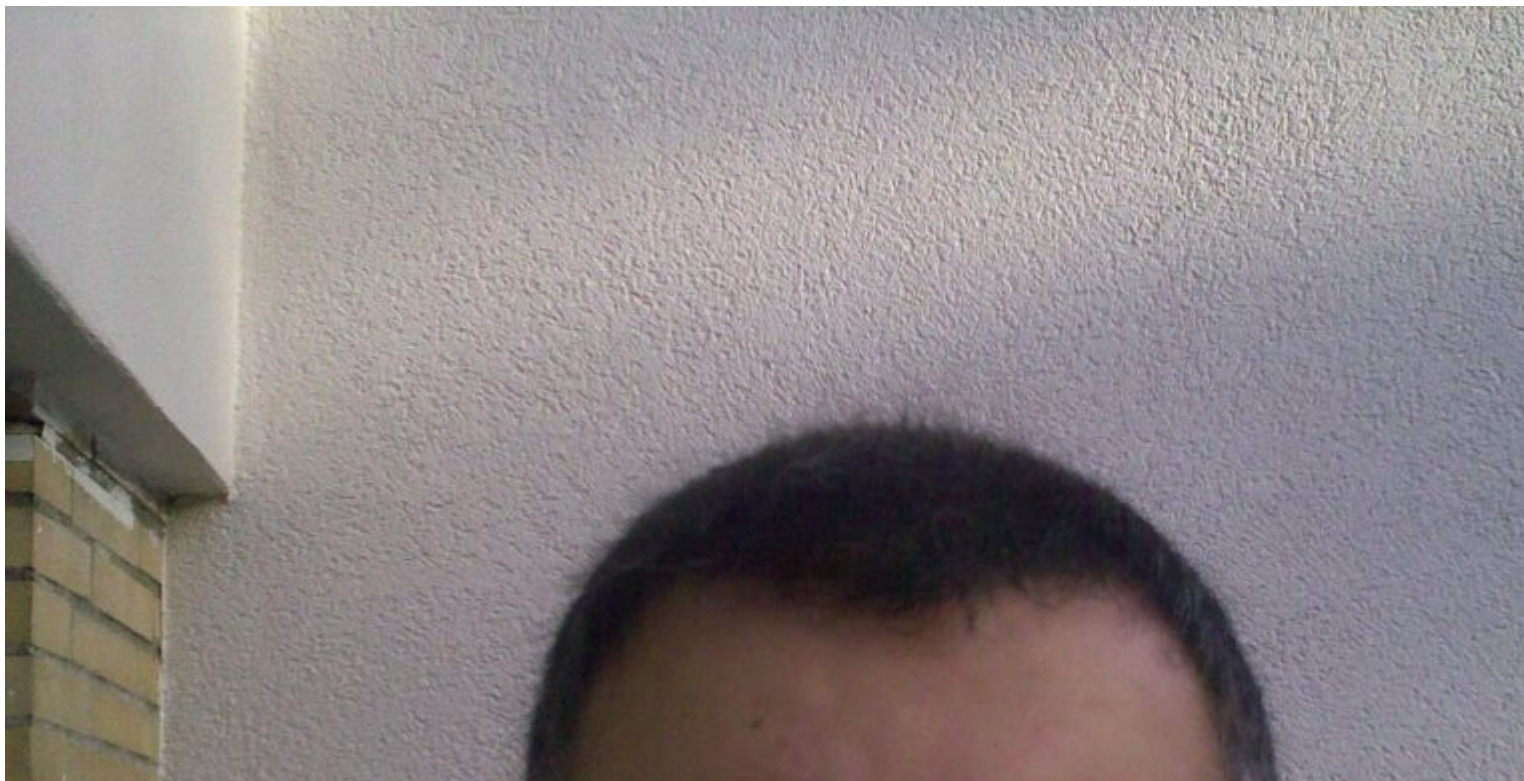

Subject: Aw: 22-Monats Endergebnis 2000 grafts (FUE) Dr.Keser
Posted by [Desmond](#) on Tue, 14 Aug 2012 18:53:12 GMT
[View Forum Message](#) <> [Reply to Message](#)


Bilder.....

File Attachments

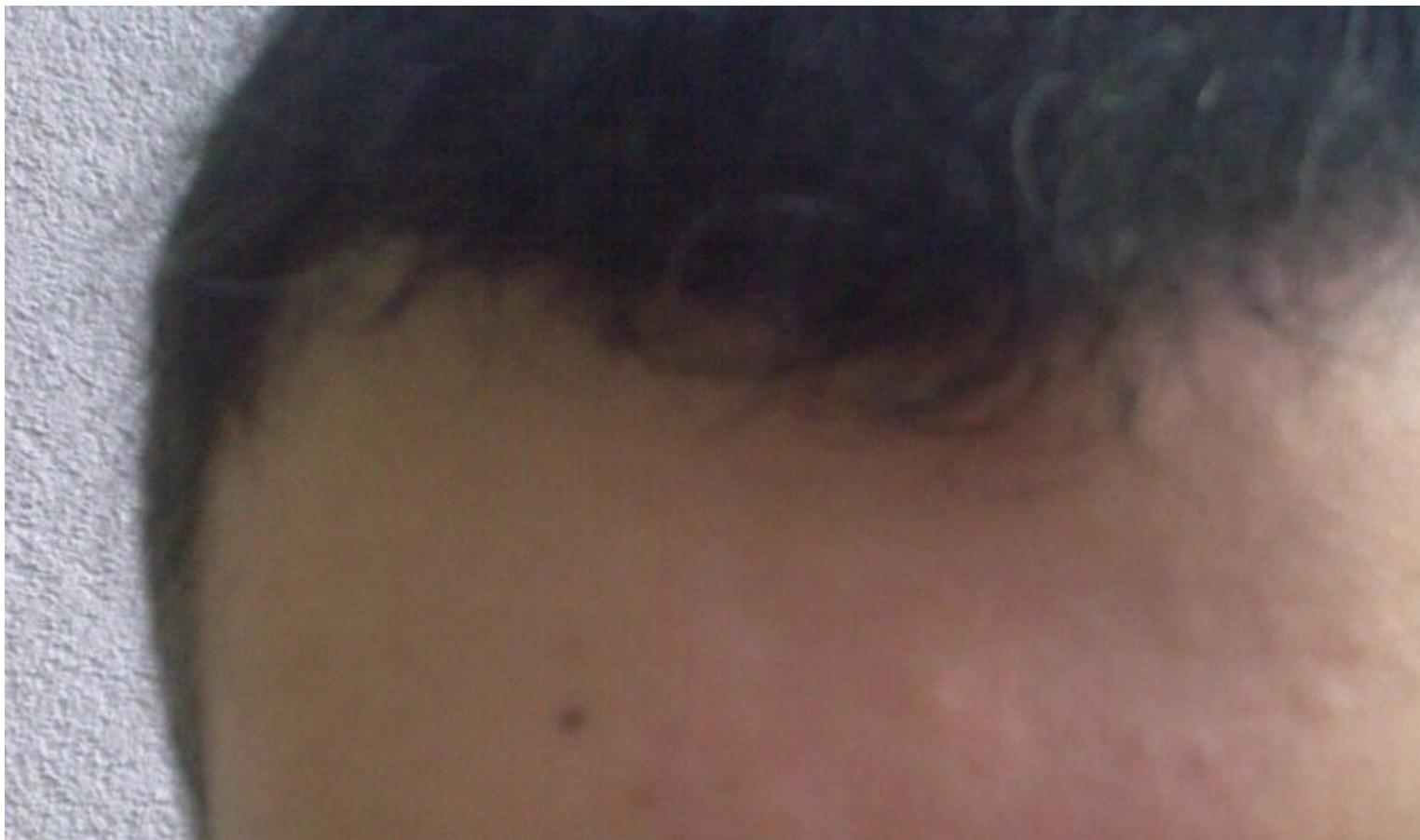
1) [11.jpg](#), downloaded 1010 times



2) [12.jpg](#), downloaded 784 times



3) [13.jpg](#), downloaded 793 times



4) [14.jpg](#), downloaded 871 times



5) [15.jpg](#), downloaded 935 times



Subject: Aw: 22-Monats Endergebnis 2000 grafts (FUE) Dr.Keser

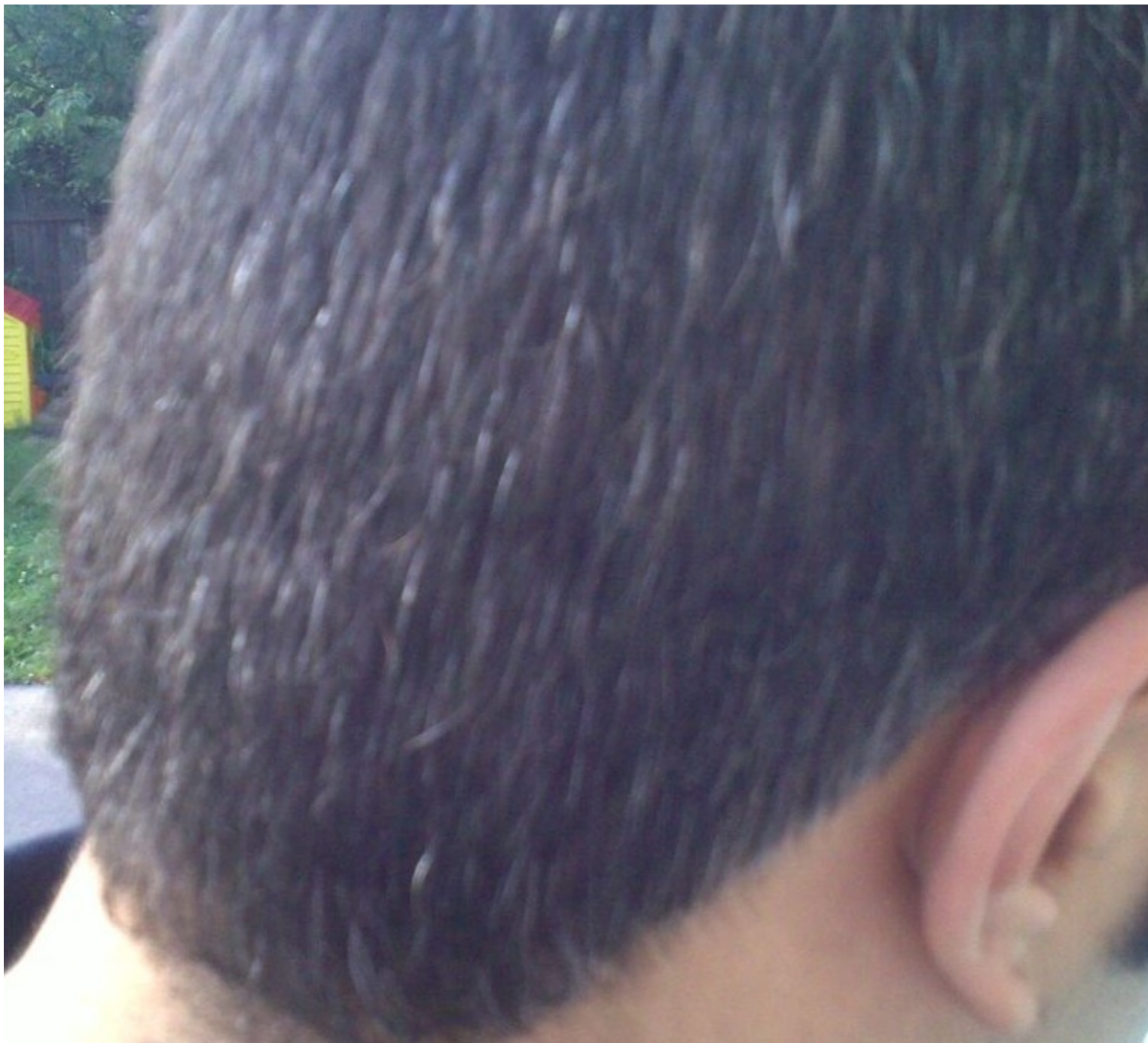Posted by [Desmond](#) on Tue, 14 Aug 2012 18:56:14 GMT

[View Forum Message](#) <> [Reply to Message](#)

Mein Donor und die Problemzone Tonsur, da muss ich mir noch was einfallen lassen.... sieht in natura aber nicht ganz so dramatisch wie auf dem Bild aus.

File Attachments

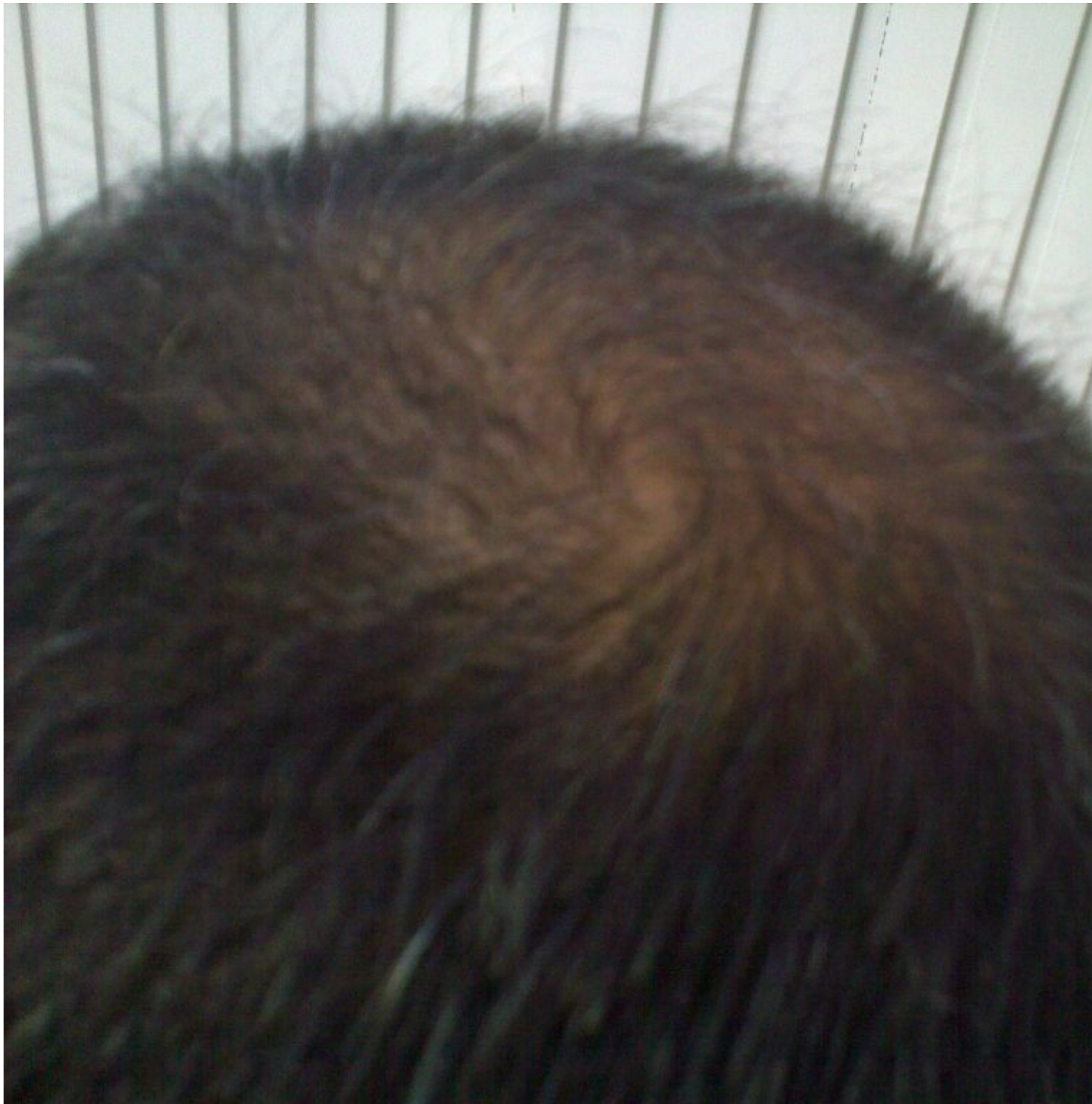1) [16.jpg](#), downloaded 1621 times



2) [17.jpg](#), downloaded 1352 times



3) [18.jpg](#), downloaded 1333 times




Subject: Aw: 22-Monats Endergebnis 2000 grafts (FUE) Dr.Keser
Posted by [Desmond](#) on Tue, 14 Aug 2012 18:57:27 GMT
[View Forum Message](#) <> [Reply to Message](#)

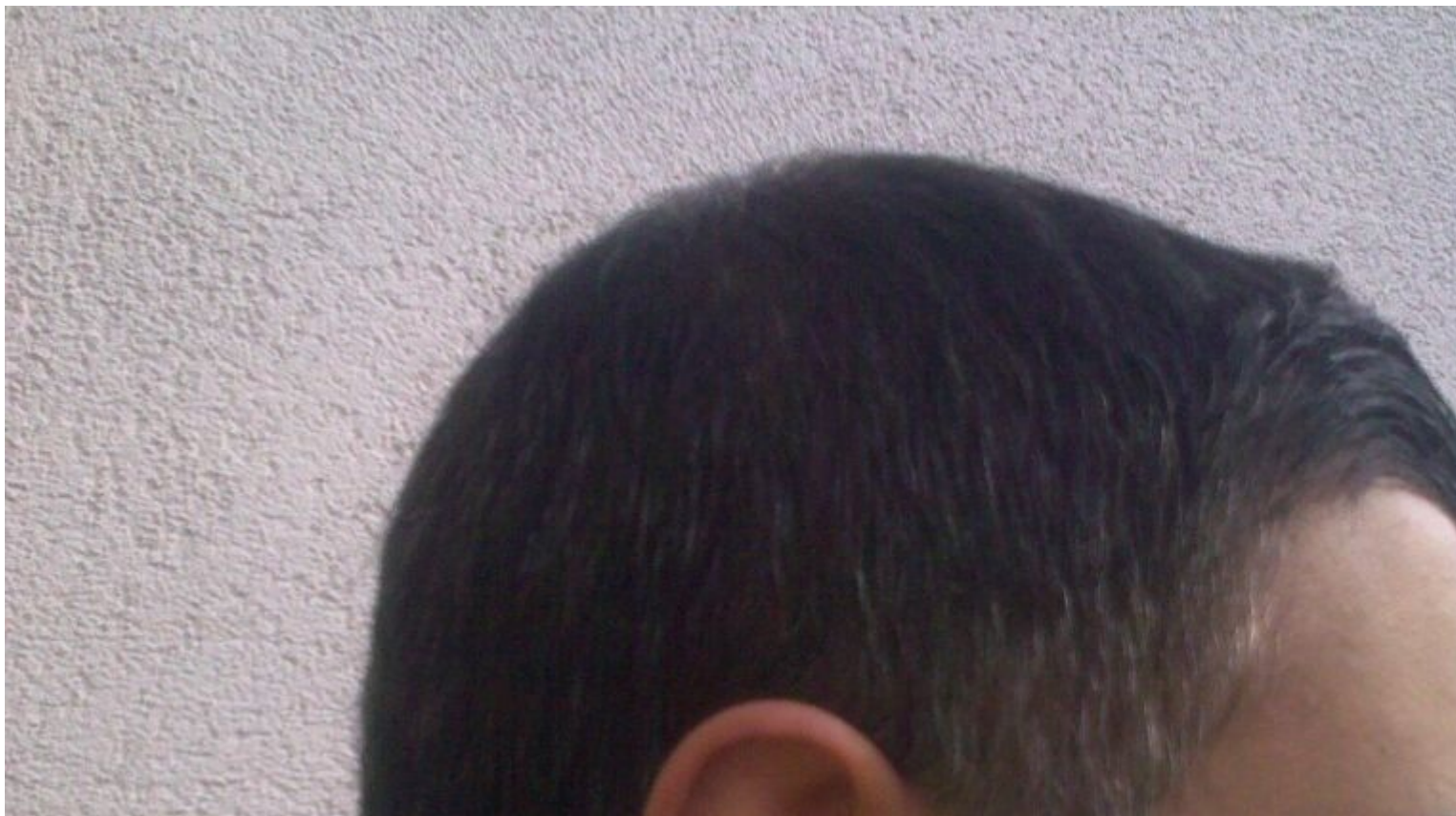
Haare mit Wax gestylt.....

File Attachments


1) [19.jpg](#), downloaded 1629 times



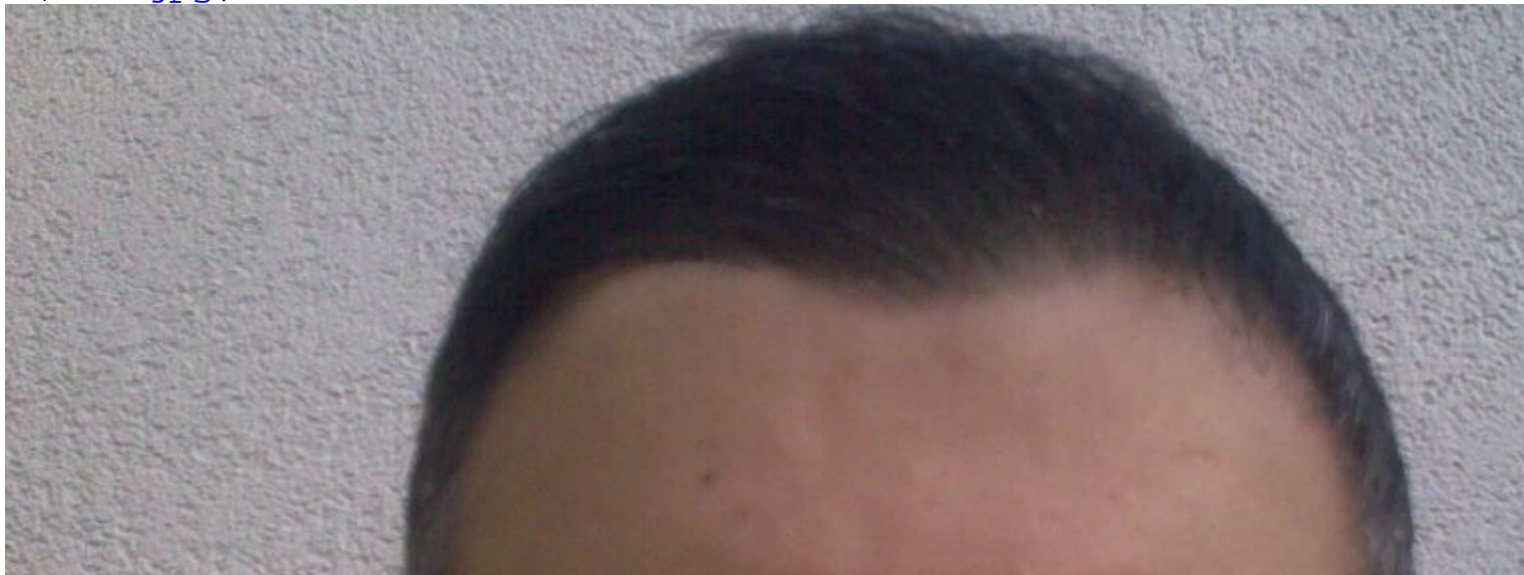2) [20.jpg](#), downloaded 1105 times




3) [21.jpg](#), downloaded 1067 times



4) [22.jpg](#), downloaded 1001 times



5) [23.jpg](#), downloaded 1000 times



Subject: Aw: 22-Monats Endergebnis 2000 grafts (FUE) Dr.Keser
Posted by [Desmond](#) on Tue, 14 Aug 2012 18:59:11 GMT
[View Forum Message](#) <> [Reply to Message](#)

Haare mit Wax gestylt.....

File Attachments

1) [24.jpg](#), downloaded 1166 times




2) [25.jpg](#), downloaded 781 times



3) [26.jpg](#), downloaded 856 times



4) [27.jpg](#), downloaded 852 times



5) [28.jpg](#), downloaded 953 times



Subject: Aw: 22-Monats Endergebnis 2000 grafts (FUE) Dr.Keser
Posted by [69pony](#) on Tue, 14 Aug 2012 22:25:26 GMT
[View Forum Message](#) <> [Reply to Message](#)

Hey Desmond,
schön zu hören das du zufrieden bist !

Desmond schrieb am Tue, 14 August 2012 20:56Mein Donor und die Problemzone Tonsur, da muss ich mir noch was einfallen lassen....

Will Keser deine Tonsur nicht behandeln oder willst du mit BHT weiter machen ?
Gruß Pony

PS: Die Nokia E71 kannst du was Fotos angeht echt in die Tonne kloppen

Subject: Aw: 22-Monats Endergebnis 2000 grafts (FUE) Dr.Keser
Posted by [fineliner](#) on Wed, 15 Aug 2012 06:37:18 GMT
[View Forum Message](#) <> [Reply to Message](#)

Desmond schrieb am Tue, 14 August 2012 20:56Mein Donor und die Problemzone Tonsur, da muss ich mir noch was einfallen lassen.... sieht in natura aber nicht ganz so dramatisch wie auf dem Bild aus.

... also ich kann hier auf den Bildern ehrlich gesagt nichts dramatisches entdecken, weder im Donor noch in der Tonsur. Mit der Tonsur-Problemchenzone kannst du wohl locker noch einige Zeit rumlaufen !

Gruß fineliner

Subject: Aw: 22-Monats Endergebnis 2000 grafts (FUE) Dr.Keser
Posted by [LBJapaydin](#) on Wed, 15 Aug 2012 06:40:42 GMT
[View Forum Message](#) <> [Reply to Message](#)

Morgen Desmond,

wie viel denkst du sind deiner Meinung nach angewachsen ? (%)

Da du ja Probleme hattest am OP Tag bei Dr.Keser.

Ich war auch bei Keser und hatte auch diese Probleme mit den Haaren, das sie halt Kreuz und quer wachsen

MitWax sieht das gut aus !

Lg

Subject: Aw: 22-Monats Endergebnis 2000 grafts (FUE) Dr.Keser
Posted by [fineliner](#) on Wed, 15 Aug 2012 07:14:20 GMT
[View Forum Message](#) <> [Reply to Message](#)

Desmond schrieb am Tue, 14 August 2012 20:57Haare mit Wax gestylt.....

In Anbetracht der Tatsache, dass du genauso selbstkritisch bist wie ich, lass dir mal gesagt sein, dass es für nur 2000 Grafts und einem nicht so tollen Haircount absolut geil aussieht ! Andere ballern diese Graftzahl in die Haarlinie, du hattest knappe 50cm² abzudecken, die gesetzte Dichte kann sich also jeder ausrechnen. Und das du zufrieden bist ist doch die Hauptsache.

... ne gebrauchte Sony-Cybershot bekommste bei Ebay für kleines Geld - kauf sie !

Gruß fineliner

Subject: Aw: 22-Monats Endergebnis 2000 grafts (FUE) Dr.Keser
Posted by [CapoCapelli](#) on Wed, 15 Aug 2012 09:36:06 GMT
[View Forum Message](#) <> [Reply to Message](#)

Ehrlich gesagt hätte ich von dir schärfere und bessere Pics erwartet

Subject: Aw: 22-Monats Endergebnis 2000 grafts (FUE) Dr.Keser
Posted by [Desmond](#) on Wed, 15 Aug 2012 09:54:06 GMT
[View Forum Message](#) <> [Reply to Message](#)

69pony schrieb am Wed, 15 August 2012 00:25

Will Keser deine Tonsur nicht behandeln oder willst du mit BHT weiter machen ?
Gruß Pony

Meine Erfahrung ist das sich Keser an schwierige Fälle nicht rantraut und dazu gehört die Tonsur wenn noch genug Resthaare vorhanden sind.

BHT grafts würden in der Tonsur keine Dichte erzeugen, da es sich größtenteils um 1er grafts handelt.

fineliner schrieb am Wed, 15 August 2012 08:37

... also ich kann hier auf den Bildern ehrlich gesagt nichts dramatisches entdecken, weder im Donor noch in der Tonsur. Mit der Tonsur-Problemchenzone kannst du wohl locker noch einige Zeit rumlaufen !

Mein Donor ist ja auch tadellos, die Tonsur stört mich halt und auch die mitte der Zone 3 ist schon too much ausgedünnt, was man anhand des 1. Bildes "Ausgangslage" sehr gut sieht, soweit hat Keser garnicht reintransplantiert bis auf paar multis. Das die Zone 3 ausgedünnt ist sehe ich auch nur bei nassen Haaren nach dem Duschen oder kurzen Haaren.

LBJapaydin schrieb am Wed, 15 August 2012 08:40

wie viel denkst du sind deiner Meinung nach angewachsen ? (%)

Da du ja Probleme hattest am OP Tag bei Dr.Keser.

Ich war auch bei Keser und hatte auch diese Probleme mit den Haaren, das sie halt Kreuz und quer wachsen

Die Anwuchsrate an der Haarlinie ist sehr gut. Die linke GHE auch, bei der rechten GHE würde ich die Anwuchsrate auf 75-80% schätzen.

Aber das Gesamtergebnis sieht erst Top aus wenn die Zone 3 intakt ist weils es die Fronthaare stützt.

Man darf aber auch nicht vergessen das hauptsächlich nur 1er und 2er grafts intakt extrahiert worden sind, daher wollte ich bei meiner nächsten HT zu einem anderen Doc der eine andere Extraktionstechnik wie die Stanztechnik von Keser anwendet. Hauptsächlich gehts dann nur noch um Verdichtung von Zone 3 und wenn das gut klappt lasse ich später auch die Tonsur machen.

Am Wochenende wollte ich zum Friseur dann kann ich auch die schlechtere Anwuchsrate an der rechten GHE und die Ausdünnung der Zone 3 besser auf Bilder festhalten, aber gestylt mit Haarwax sieht man das dann kaum noch.

Subject: Aw: 22-Monats Endergebnis 2000 grafts (FUE) Dr.Keser

Posted by [Desmond](#) on Wed, 15 Aug 2012 10:28:41 GMT

[View Forum Message](#) <> [Reply to Message](#)

Das Bild hatte ich vor 2 Monaten mit etwas längeren Haaren kurz nach dem Duschen aufgenommen, also Haare handtuchtrocken nach hinten gekämmt um es bildlich festzuhalten, mit so einer "Ivan Drago Frisur" laufe ich draußen natürlich nicht rum

File Attachments

1) [23062012202.jpg](#), downloaded 1407 times



Subject: Aw: 22-Monats Endergebnis 2000 grafts (FUE) Dr.Keser

Posted by [wert](#) on Wed, 15 Aug 2012 11:06:01 GMT

[View Forum Message](#) <> [Reply to Message](#)

fineliner schrieb am Wed, 15 August 2012 08:37 Desmond schrieb am Tue, 14 August 2012 20:56 Mein Donor und die Problemzone Tonsur, da muss ich mir noch was einfallen lassen.... sieht in natura aber nicht ganz so dramatisch wie auf dem Bild aus.

... also ich kann hier auf den Bildern ehrlich gesagt nichts dramatisches entdecken, weder im Donor noch in der Tonsur. Mit der Tonsur-Problemchenzone kannst du wohl locker noch einige Zeit rumlaufen !

Gruss fineliner

Ohne die Zugabe von Fin und Minox wird die Tonsur in max. 2 Jahren leider offen sein. Insofern wäre demnächst ein guter Zeitpunkt zur Verdichtung da der natürliche Wirbel jetzt noch komplett vorhanden ist und nicht rekonstruiert werden muss.

Zone 3 würde in diesem Zusammenhang gleich mitgemacht. Ich schätze 1.500 Grafts komplett.

Dies soll keine Werbung sein aber ich würde zu Azar nach Berlin fahren.

Er ist in der Lage zu verdichten ohne das vorhandene native Haar zu beschädigen - damit es keine Nullrunde wird.. Er arbeitet sehr fein und benötigt weniger Grafts als andere Ärzte.

Zu den Fotos: Na ja.. Nicht so doll..

Zu sehen ist aber, dass Du einen Haarstatus hast mit dem man gut leben kann. Ein beachtliches Ergebnis für 2.000 Grafts. Nach einer 2. HT wie oben beschrieben hättest Du für mind. 10 Jahre Top Haare.

Subject: Aw: 22-Monats Endergebnis 2000 grafts (FUE) Dr.Keser

Posted by [Daywalker](#) on Wed, 15 Aug 2012 11:58:25 GMT

[View Forum Message](#) <> [Reply to Message](#)

wert schrieb am Wed, 15 August 2012 13:06

Dies soll keine Werbung sein aber ich würde zu Azar nach Berlin fahren.

Er ist in der Lage zu verdichten ohne das vorhandene native Haar zu beschädigen - damit es keine Nullrunde wird.. Er arbeitet sehr fein und benötigt weniger Grafts als andere Ärzte.

Und hat schon was bei dir getan Wert ?

@ Desmond

Ich finde dein Ergebnis für 2000 Grafts in Ordnung. Was genau meinst du mit anderer Technik bzgl der Extraktion ? Wie arbeitet z.B. Azar ?

Subject: Aw: 22-Monats Endergebnis 2000 grafts (FUE) Dr.Keser

Posted by [LBJapaydin](#) on Wed, 15 Aug 2012 13:07:24 GMT

[View Forum Message](#) <> [Reply to Message](#)

Also ich war im Sommer bei Dr.Keser in Ankara und hab ausführlich mit Ihm über die Haartransplantation geredet da wir beide dieselbe Sprache sprechen war das kein problem

Zu den Tonsur vorwürfen (lt dem Forum) muss ich sagen, dass Keser mir viele Patienten gezeigt hatte, die in der Tonsur behandelt wurden, nur muss ich Desmond zustimmen das Dr.Keser da einfach sehr Vorsichtig ist da dort das Risiko besteht das Resthaar zu verletzen.

Zu einem anderen Problem wo ich sehr lange mit Dr.Keser gesprochen hatte war das Thema das Patienten immer mit einer Erwartung rangehen das der Mann zaubern kann, aber leider oft vergessen wird das die Haareigenschaften eine sehr große Rolle spielen. Desmond kann bestimmt ein Lied davon singen.....

Subject: Aw: 22-Monats Endergebnis 2000 grafts (FUE) Dr.Keser

Posted by [fineliner](#) on Wed, 15 Aug 2012 16:29:18 GMT

[View Forum Message](#) <> [Reply to Message](#)

Zitat:..Mein Donor ist ja auch tadellos, die Tonsur stört mich halt und auch die mitte der Zone 3 ist schon too much ausgedünnt, was man anhand des 1. Bildes "Ausgangslage" sehr gut sieht, soweit hat Keser garnicht reintransplantiert bis auf paar multis. Das die Zone 3 ausgedünnt ist sehe ich auch nur bei nassen Haaren nach dem Duschen oder kurzen Haaren...

Meinst du bei mir sieht Zone 3 besser aus ? Auch dahinter geht's weiter bei mir. Deswegen kommt bei mir dann demnächst die 3. OP, erst mal mit Bartgrafts.

Gruss fineliner

Subject: Aw: 22-Monats Endergebnis 2000 grafts (FUE) Dr.Keser

Posted by [thefresh](#) on Wed, 15 Aug 2012 19:22:49 GMT

[View Forum Message](#) <> [Reply to Message](#)

Hi,

also ich will mich ja nicht aufregen, aber die Bilder sind wirklich schrott! Da kann man doch nicht wirklich was drauf erkennen, oder sehe ich das falsch ?

Bestimmt ist das Ergebnis -Keser like- gut, aber Du regst Dich immer über die schlechten Bilder von anderen auf und stellst selbst welche rein, auf denen man nur schemenhaft was erkennen kann ... das finde ich nen bisschen schade

Gruß
Fresh

Subject: Aw: 22-Monats Endergebnis 2000 grafts (FUE) Dr.Keser
Posted by [Desmond](#) on Wed, 15 Aug 2012 19:49:52 GMT
[View Forum Message](#) <> [Reply to Message](#)

thefresh schrieb am Wed, 15 August 2012 21:22Hi,

also ich will mich ja nicht aufregen, aber die Bilder sind wirklich schrott! Da kann man doch nicht wirklich was drauf erkennen, oder sehe ich das falsch ?

Bestimmt ist das Ergebnis -Keser like- gut, aber Du regst Dich immer über die schlechten Bilder von anderen auf und stellst selbst welche rein, auf denen man nur schemenhaft was erkennen kann ... das finde ich nen bisschen schade

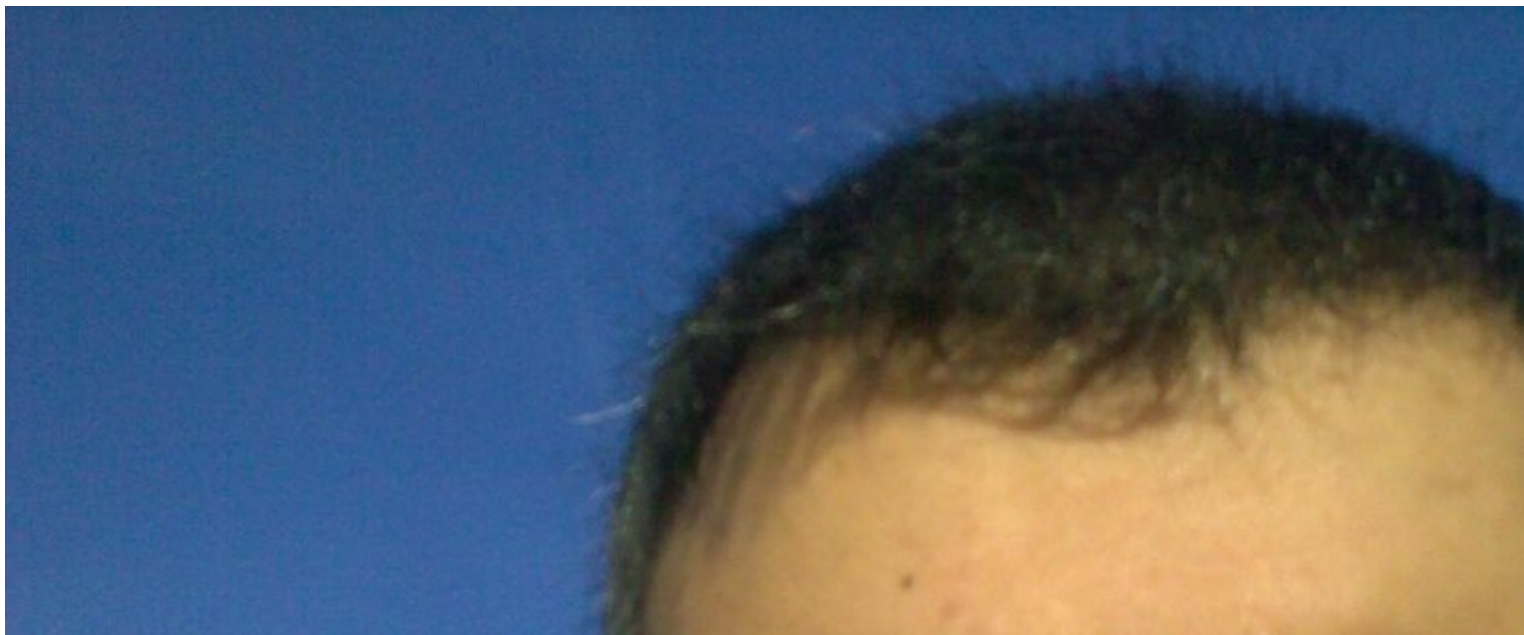
Gruß
Fresh

Es hat wohl seine Gründe warum Nokia kurz vorm bankrott steht

Ich habe gestern über 100 Bilder geschossen und schon die Besten hier reingestellt, was mich massig Zeit gekostet hat. Die schlechte Qualität ist nicht nur auf die 3,2 MP Kamera sondern mehr auf das grelle Sonnenlicht zurückzuführen, aber trotzdem geben einige Bilder meine Haarsituation sehr gut wieder, alleine schon Bild 10 unter absolut freien Tageslicht mit starker Sonneneinstrahlung, dabei sind noch viele Haare statisch aufgeladen da ich sie kurz davor gewaschen hatte. Wieviele solcher Bilder kriegen wir den hier im Forum zusehen? Bin mir sicher das über 80% der HT Bilder unter solchen harten Bedingungen failen würden, also kann ich deinen unmut nicht nachvollziehen.

File Attachments

1) [10.jpg](#), downloaded 1204 times



Subject: Aw: 22-Monats Endergebnis 2000 grafts (FUE) Dr.Keser
Posted by [69pony](#) on Wed, 15 Aug 2012 22:12:58 GMT

[View Forum Message](#) <> [Reply to Message](#)

Desmond schrieb am Wed, 15 August 2012 11:54

BHT grafts würden in der Tonsur keine Dichte erzeugen, da es sich größtenteils um 1er grafts handelt.


Das dachte ich mir auch, zumindest bevor ich ein Paar Makroaufnahmen in meinem Bartbereich gemacht habe (siehe Bild).

Auch wenn, wäre mir immer noch lieber Bodygrafts zu verschwenden als Donorgrafts in einem Gebiet wo sowieso besch..... Anwuchsrate zu erwarten ist.

Gruß Pony

File Attachments

1) [Bart 2.JPG](#), downloaded 1116 times



Subject: Aw: 22-Monats Endergebnis 2000 grafts (FUE) Dr.Keser
Posted by [Desmond](#) on Wed, 15 Aug 2012 22:50:48 GMT
[View Forum Message](#) <> [Reply to Message](#)

Das sind imo eher dicht nebeneinander liegende single Barthaare.

Subject: Aw: 22-Monats Endergebnis 2000 grafts (FUE) Dr.Keser
Posted by [thefresh](#) on Thu, 16 Aug 2012 07:45:58 GMT

Desmond schrieb am Wed, 15 August 2012 21:49thefresh schrieb am Wed, 15 August 2012 21:22Hi,

also ich will mich ja nicht aufregen, aber die Bilder sind wirklich schrott! Da kann man doch nicht wirklich was drauf erkennen, oder sehe ich das falsch ?

Bestimmt ist das Ergebnis -Keser like- gut, aber Du regst Dich immer über die schlechten Bilder von anderen auf und stellst selbst welche rein, auf denen man nur schemenhaft was erkennen kann ... das finde ich nen bisschen schade

Gruß
Fresh

Es hat wohl seine Gründe warum Nokia kurz vorm bankrott steht

Ich habe gestern über 100 Bilder geschossen und schon die Besten hier reingestellt, was mich massig Zeit gekostet hat. Die schlechte Qualität ist nicht nur auf die 3,2 MP Kamera sondern mehr auf das grelle Sonnenlicht zurückzuführen, aber trotzdem geben einige Bilder meine Haarsituation sehr gut wieder, alleine schon Bild 10 unter absolut freien Tageslicht mit starker Sonneneinstrahlung, dabei sind noch viele Haare statisch aufgeladen da ich sie kurz davor gewaschen hatte. Wieviele solcher Bilder kriegen wir den hier im Forum zusehen? Bin mir sicher das über 80% der HT Bilder unter solchen harten Bedingungen failen würden, also kann ich deinen unmut nicht nachvollziehen.

Hi,

Nokia wird wieder kommen... da bin ich mir sicher! Sonst empfehle ich Dir das 808 PureView, damit solltest Du dann wirklich bessere Bilder hin bekommen.

Sicher kann man auf Bild 10 ganz gut die Dichte einschätzen, aber Du könntest ja auch mit Dermmatch nachgeholfen haben! *kleiner Scherz*

Leider kann man die Haarlinie nicht im Detail gut erkennen und dementsprechend die Dichte natürlich auch nicht. Das finde ich sind aber gerade die interessantesten Dinge. Auch um zu zeigen, was Keser mit wenigen Graft's erreichen kann.

Mir fällt das halt nur auf, weil hier immer einige User tierisch angemotzt werden, wegen ihren "miesen" Bildern...

Güße
TheFresh

Subject: Aw: 22-Monats Endergebnis 2000 grafts (FUE) Dr.Keser

Posted by [Floxi](#) on Thu, 16 Aug 2012 09:48:04 GMT

[View Forum Message](#) <> [Reply to Message](#)

[quote title=Desmond schrieb am Wed, 15 August 2012 11:54]69pony schrieb am Wed, 15 August 2012 00:25

Man darf aber auch nicht vergessen das hauptsächlich nur 1er und 2er grafts intakt extrahiert worden sind, daher wollte ich bei meiner nächsten HT zu einem anderen Doc der eine andere Extraktionstechnik wie die Stanztechnik von Keser anwendet. Hauptsächlich gehts dann nur noch um Verdichtung von Zone 3 und wenn das gut klappt lasse ich später auch die Tonsur machen.

welche unterschiedlichen fue-extraktionstechniken gibt es denn? ich dachte, jeder entnimmt mittels stanztechnik. dr keser hatte auch bei mir probleme mit der entnahme, gleich wie bei dir, desmond. umso mehr interessiert es mich, welche technik für leute mit nicht gerade wachsenden grafts das mittel der wahl ist. dieses thema wurde hier im forum sowiet mir bekannt überhaupt noch nicht richtig abgehandelt.

danke für infos und gratuliere zu einem gelungenen ergebnis.

Ig floxi

Subject: Aw: 22-Monats Endergebnis 2000 grafts (FUE) Dr.Keser

Posted by [CapoCapelli](#) on Thu, 16 Aug 2012 12:21:46 GMT

[View Forum Message](#) <> [Reply to Message](#)

Desmond schrieb am Wed, 15 August 2012 21:49

Es hat wohl seine Gründe warum Nokia kurz vorm bankrott steht

.

Keine Ausreden Desmond einem anderen User könnte man wegen den schlechten Bilder verzeihen, einem Profi und teilweise Perfektionist wie dir der immer das kleinste Detail sucht um zu meckern nicht

Subject: Aw: 22-Monats Endergebnis 2000 grafts (FUE) Dr.Keser

Posted by [thefresh](#) on Thu, 16 Aug 2012 12:42:15 GMT

[View Forum Message](#) <> [Reply to Message](#)

CapoCapelli schrieb am Thu, 16 August 2012 14:21 Desmond schrieb am Wed, 15 August 2012 21:49

Es hat wohl seine Gründe warum Nokia kurz vorm bankrott steht

.

Keine Ausreden Desmond einem anderen User könnte man wegen den schlechten Bilder verzeihen, einem Profi und teilweise Perfektionist wie dir der immer das kleinste Detail sucht um zu meckern nicht

Mein reden

Subject: Aw: 22-Monats Endergebnis 2000 grafts (FUE) Dr.Keser
Posted by [Desmond](#) on Thu, 16 Aug 2012 12:52:01 GMT
[View Forum Message](#) <> [Reply to Message](#)

Ich stelle spätestens am Wochenende neue Bilder mit einer besseren Kamera rein, damit sich dann endlich einige hier entspannen können

Subject: Aw: 22-Monats Endergebnis 2000 grafts (FUE) Dr.Keser
Posted by [LBJapaydin](#) on Thu, 16 Aug 2012 13:33:11 GMT
[View Forum Message](#) <> [Reply to Message](#)

Desmond warum regst du dich so auf

Subject: Aw: 22-Monats Endergebnis 2000 grafts (FUE) Dr.Keser
Posted by [Floxi](#) on Thu, 16 Aug 2012 18:22:33 GMT
[View Forum Message](#) <> [Reply to Message](#)

@desmond
Kannst du bitte auf meine frage weiter oben eingehen? Danke und LG floxi

Subject: Aw: 22-Monats Endergebnis 2000 grafts (FUE) Dr.Keser
Posted by [fineliner](#) on Thu, 16 Aug 2012 18:59:49 GMT
[View Forum Message](#) <> [Reply to Message](#)

Floxi schrieb am Thu, 16 August 2012 20:22 @desmond
Kannst du bitte auf meine frage weiter oben eingehen? Danke und LG floxi

Hey Floxi,

du hast doch beide Methoden der manuellen Entnahme durch !

Gruss fineliner

Subject: Aw: 22-Monats Endergebnis 2000 grafts (FUE) Dr.Keser
Posted by [Desmond](#) on Thu, 16 Aug 2012 21:05:40 GMT
[View Forum Message](#) <> [Reply to Message](#)

Floxi schrieb am Thu, 16 August 2012 20:22@desmond
Kannst du bitte auf meine frage weiter oben eingehen? Danke und LG floxi

Hier mal ein Video von Dr. Heitmann ab min. 2.50

Die grafts werden durch eine rechts/links Drehung des punches entnommen. Die Technik wird von den meisten mir bekannten Ärzten fabriziert.

<http://www.youtube.com/watch?v=S3l1j05uuEQ>

Dr. Keser dagegen stantzt wortwörtlich einmal mit dem Punch.

Über Vor und Nachteile kann ich absolut nichts sagen, dazu müsste ich schon eine HT bei einem anderen Arzt durchführen lassen.

Tatsache ist aber das es mit der Stanztechnik bei meiner HT unglaublich viel transaction gegeben hat.

Mein Donor besteht größtenteils aus qualitativ hochwertigen multigrafts, extrahiert wurden intakt aber meist nur 1er und relativ wenige 2er, dadurch kann ich meine Haare auch nur nach vorne oder zur Seite kämmen. Mit einem Haircoint von 2,5 hätte ich sie auch nach hinten stylen können.

Subject: Aw: 22-Monats Endergebnis 2000 grafts (FUE) Dr.Keser
Posted by [Desmond](#) on Thu, 16 Aug 2012 21:41:58 GMT
[View Forum Message](#) <> [Reply to Message](#)

LBJapaydin schrieb am Wed, 15 August 2012 15:07Also ich war im Sommer bei Dr.Keser in Ankara und hab ausführlich mit Ihm über die Haartransplantation geredet da wir beide dieselbe Sprache sprechen war das kein problem

Zu den Tonsur vorwürfen (lt dem Forum) muss ich sagen, dass Keser mir viele Patienten gezeigt hatte, die in der Tonsur behandelt wurden, nur muss ich Desmond zustimmen das Dr.Keser da einfach sehr Vorsichtig ist da dort das Risiko besteht das Resthaar zu verletzen.

Zu einem anderen Problem wo ich sehr lange mit Dr.Keser gesprochen hatte war das Thema das Patienten immer mit einer Erwartung rangehen das der Mann zaubern kann, aber leider oft vergessen wird das die Haareigenschaften eine sehr große Rolle spielen. Desmond kann bestimmt ein Lied davon singen.....

Das mit dem Resthaar verletzen ist natürlich nur eine höfliche Lüge von Dr. Keser. Wenn es

denn so wäre dürfte er auch nicht mehr die Zone 1-3 verdichten.
Der user Floxi war größtenteils auch ein Verdichtungsfall.

Die Haare auf der Tonsur fallen nachdem sie erstmal miniaturisiert sind gewöhnlich sehr schnell aus. Nach einem oder spätestens 1,5 Jahren könnte es im worst case also hinterher aussehen wie vorher wenn die eigenen Haare ausgefallen sind und diesbezüglich müsste er dann kostenlos ausbessern, weil es unmöglich nachweisbar ist ob die eigenen Haare ausgefallen oder die transplantierten überhaupt angewachsen sind, ende.

Subject: Aw: 22-Monats Endergebnis 2000 grafts (FUE) Dr.Keser
Posted by [69pony](#) on Thu, 16 Aug 2012 22:38:24 GMT
[View Forum Message](#) <> [Reply to Message](#)

Desmond schrieb am Wed, 15 August 2012 11:54

Man darf aber auch nicht vergessen das hauptsächlich nur 1er und 2er grafts intakt extrahiert worden sind, daher wollte ich bei meiner nächsten HT zu einem anderen Doc der eine andere Extraktionstechnik wie die Stanztechnik von Keser anwendet.

Zitat:Tatsache ist aber das es mit der Stanztechnik bei meiner HT unglaublich viel transaction gegeben hat.

Du glaubst also das bei Drehbewegung des Punch gleicher Grösse weniger Transection geben wird, wie kommst du drauf ? Bei deinen über Kreuz wachsenden Multis hilft nur grösserer Punch (was benutzt Keser 0,9 ?) und wenn deine Donordichte zu hoch ist ist die Shockloss Gefahr zu groß, nicht zu vergessen auch die Narbenbildung. Vermutlich wirst du auch bei anderem Anbieter gleichen Haircount haben, so sehe ich das !?

Subject: Aw: 22-Monats Endergebnis 2000 grafts (FUE) Dr.Keser
Posted by [Desmond](#) on Fri, 17 Aug 2012 00:03:17 GMT
[View Forum Message](#) <> [Reply to Message](#)

Kann gut möglich sein was du da schreibst, daher plane ich vorerst nur eine kleine HT mit 500 grafts, aber frühestens in 6 Monaten.

Bei meiner HT wollte er übrigens auch einen anderen Punch benutzen um zu sehen ob es besser läuft mit der Drehbewegung. Das wollte ich aber nicht, weil ich 1. zu dem Zeitpunkt nicht wusste das er kaum multis ernten konnten und 2. da er keine Erfahrung damit hatte, schließlich bin ich kein Versuchskaninchen.

Subject: Aw: 22-Monats Endergebnis 2000 grafts (FUE) Dr.Keser
Posted by [LBJapaydin](#) on Fri, 17 Aug 2012 07:18:59 GMT
[View Forum Message](#) <> [Reply to Message](#)

Wartet mal Leute ich versteh jetzt nur Bahnhof

Ich hatte das selbe problem wie du Desmond, heißt das, dass Dr. Keser nicht in der Lage ist diese Haareigenschaften zu entnehmen oder vielleicht nicht so gut?

Was würdest du den vorschlagen welcher Arzt diese Technik besitzt??

Subject: Aw: 22-Monats Endergebnis 2000 grafts (FUE) Dr.Keser
Posted by [Floxi](#) on Fri, 17 Aug 2012 11:49:32 GMT
[View Forum Message](#) <> [Reply to Message](#)

@fineliner

Ich wusste bisher nur,dass Dr. Keser ein selbst entwickeltes entnahmewerkzeug nutzt,welches sich von den entnahmewerkzeugen anderer ärzte unterscheidet. Dass Dr keser stanzt und andere Ärzte mittels drehung entnehmen habe ich bis jetzt nicht gewusst.

@desmond

Danke fuer die Antwort.inwiefern diese unterschiedlichen techniken bei Patienten mit "schief" wachsenden grafts Vorteile bzw. Nachteile bringen,kann ich nicht beurteilen,wäre eine frage für den expertenrat. Die aussage von 69pony bzgl. der punchgroesse hat jedenfalls was für sich.

Der entnahmewinkel spielt wahrscheinlich auch eine rolle.

Diese fragen sollten doch zu klaeren sein, es geht ja auch nicht gerade um eine nebensaechlichkeit,sondern um einen fundamentalen Faktor was arztwahl und op-technik angeht. Und das interessiert sicher nicht nur mich mehr als brennend.

Subject: Aw: 22-Monats Endergebnis 2000 grafts (FUE) Dr.Keser
Posted by [FreiBierIstHier](#) on Fri, 17 Aug 2012 14:16:56 GMT
[View Forum Message](#) <> [Reply to Message](#)

also, diese entnahme-drehbewegung aus dem donorgebiet ist doch sehr interessant, leider kann man das schlecht vergleichen wie das ergebnis ohne diese drehbewegung ist bzw. die ob die anwuchsrate dadurch besser ist.

macht diese fue entnahmetechnik vllt. dr. özgür von der hairline clinic (HLC) in ankara? da er ja noch bht anbietet...vllt. kann sich khan dazu äußern?

Subject: Aw: 22-Monats Endergebnis 2000 grafts (FUE) Dr.Keser
Posted by [Jonas777](#) on Fri, 17 Aug 2012 14:48:00 GMT

[View Forum Message](#) <> [Reply to Message](#)

Özgür stanzt ohne drehen

Subject: Aw: 22-Monats Endergebnis 2000 grafts (FUE) Dr.Keser
Posted by [Desmond](#) on Fri, 17 Aug 2012 15:14:02 GMT

[View Forum Message](#) <> [Reply to Message](#)

Ich denke das ich das damals falsch wider gegeben habe. Meine graft Anordnung war nicht schief, also die Wuchsrichtung nicht "quer/kreuz" wie geschildert, sondern sind teilweise nur sehr schwer zu entnehmen gewesen. Man kann es ja auch nicht mit Gewalt entnehmen, da man sonst die Haarwurzeln beim ziehen beschädigt, daher der Einsatz von Kochsalzlösung um die Kopfhaut einzuweichen.

Subject: Aw: 22-Monats Endergebnis 2000 grafts (FUE) Dr.Keser
Posted by [FreiBierIstHier](#) on Fri, 17 Aug 2012 15:32:09 GMT

[View Forum Message](#) <> [Reply to Message](#)

danke @basti für die schnelle antwort.

okay, dann mal anders gefragt, wer stanzt von den ht docs hier so schön vertreten sind und werbung mache eben nicht. zum einen haben wir hier dr. heitmann, gibts noch andere die nicht gerade 5euro pro grafts kosten? vllt. noch dr. azar ??????????????????

Subject: Aw: 22-Monats Endergebnis 2000 grafts (FUE) Dr.Keser
Posted by [Desmond](#) on Fri, 17 Aug 2012 15:37:26 GMT

[View Forum Message](#) <> [Reply to Message](#)

Dr. Keser und Dr. Özgür sind afaik die einzigen die Stanzen.

Subject: Aw: 22-Monats Endergebnis 2000 grafts (FUE) Dr.Keser
Posted by [fineliner](#) on Fri, 17 Aug 2012 18:39:09 GMT

[View Forum Message](#) <> [Reply to Message](#)

Desmond schrieb am Fri, 17 August 2012 17:37Dr. Keser und Dr. Özgür sind afaik die einzigen die Stanzen.

Genauso ist es, sie benutzen beide den von Dr. Keser entwickelten Punch und die Ergebnisse dieser beiden Topkliniken sprechen für sich.

Außerdem gibt es generell Patienten wo die Grafts gut rauskommen oder eben nicht und das unabhängig vom Punch. Außerdem verstellt Dr. Keser den Punch so lange bis es eben passt. Ich finde es auch teilweise etwas befremdlich wenn nur noch gemutmaßt wird. Auch der Expertenrat könnte die Frage nur beantworten wenn der Aufbau, die Methodik und eigene Erfahrungswerte mit dem patentierten Punch vorhanden wären.

Gruss fineliner

Subject: Aw: 22-Monats Endergebnis 2000 grafts (FUE) Dr.Keser

Posted by [thefresh](#) on Fri, 17 Aug 2012 20:07:43 GMT

[View Forum Message](#) <> [Reply to Message](#)

Jetzt habe ich auch mal ne Frage zu dem "stanzen".

Wenn man doch relativ gut durch manuelles stanzen die Grafts bekommen kann, welchen "Vorteil" hat

dann noch der Micromotor ? Weil ich denke das stanzen müsste dann doch -bei entsprechendem geschick- relativ schnell gehen, bzw. auf jeden Fall schneller als das Drehen!?

Mit "Vorteil" vom MM meine ich nur den Zeitfaktor...

Gruß
Fresh

Subject: Aw: 22-Monats Endergebnis 2000 grafts (FUE) Dr.Keser

Posted by [69pony](#) on Fri, 17 Aug 2012 21:12:22 GMT

[View Forum Message](#) <> [Reply to Message](#)

Desmond schrieb am Fri, 17 August 2012 17:14Ich denke das ich das damals falsch wider gegeben habe. Meine graft Anordnung war nicht schief, also die Wuchsrichtung nicht "quer/kreuz" wie geschildert, sondern sind teilweise nur sehr schwer zu entnehmen gewesen.

Ok, das ist doch schon mal was anderes.

Wer das Video noch nicht kennt, so geht Dr. Lorenzo mit dem Problem um (ab min. 1:45)
<http://www.youtube.com/watch?v=Gn3-FBZj3q0&feature=related>

@ Desmond, zu wem willst den demnächst, zum Dr. Heitmann ?

Subject: Aw: 22-Monats Endergebnis 2000 grafts (FUE) Dr.Keser

Posted by [fineliner](#) on Sat, 18 Aug 2012 05:37:02 GMT

[View Forum Message](#) <> [Reply to Message](#)

thefresh schrieb am Fri, 17 August 2012 22:07Jetzt habe ich auch mal ne Frage zu dem "stanzen".

Wenn man doch relativ gut durch manuelles stanzen die Grafts bekommen kann, welchen "Vorteil" hat

dann noch der Micromotor ? Weil ich denke das stanzen müsste dann doch -bei entsprechendem geschick-

relativ schnell gehen, bzw. auf jeden Fall schneller als das Drehen!?

Mit "Vorteil" vom MM meine ich nur den Zeitfaktor...

Gruß

Fresh

Wenn ich mich richtig erinnere, hat bei mir die Entnahme von ca. 650 Grafts bei Dr. Keser nur um die 90 Minuten gedauert, ich hoffe das beantwortet deine Frage !

Gruss fineliner

Subject: Aw: 22-Monats Endergebnis 2000 grafts (FUE) Dr.Keser

Posted by [Floxi](#) on Sat, 18 Aug 2012 12:01:00 GMT

[View Forum Message](#) <> [Reply to Message](#)

Desmond schrieb am Fri, 17 August 2012 17:14Ich denke das ich das damals falsch wider gegeben habe. Meine graft Anordnung war nicht schief, also die Wuchsrichtung nicht "quer/kreuz" wie geschildert, sondern sind teilweise nur sehr schwer zu entnehmen gewesen. Man kann es ja auch nicht mit Gewalt entnehmen, da man sonst die Haarwurzeln beim ziehen beschädigt, daher der Einsatz von Kochsalzlösung um die Kopfhaut einzuweichen.

du hast doch mal ein selbst gezeichnetes bild hier online gestellt, welches das "problem" bei deinen grafts veranschaulichen sollte. ich habe das so in erinnerung, dass die einzelnen haare eines grafts bei dir unter der kopfhaut parallel zueinander wachsen, sondern eben "schief" auf einer größeren fläche verteilt sind. das führt dann dazu, dass der durchmesser des einnahmewerkzeugs zwar "oberirdisch" passt, "unterirdisch" aber nicht mehr alle wurzeln fassen kann und zu transection führt. so habe ich dich verstanden.

ich denke, dass bei mir das selbe problem besteht, laut dr. keser waren meine grafts auch nicht leicht zu entnehmen. ich muss da nochmal bei khan nachfragen, was bei mir probleme gemacht hat.

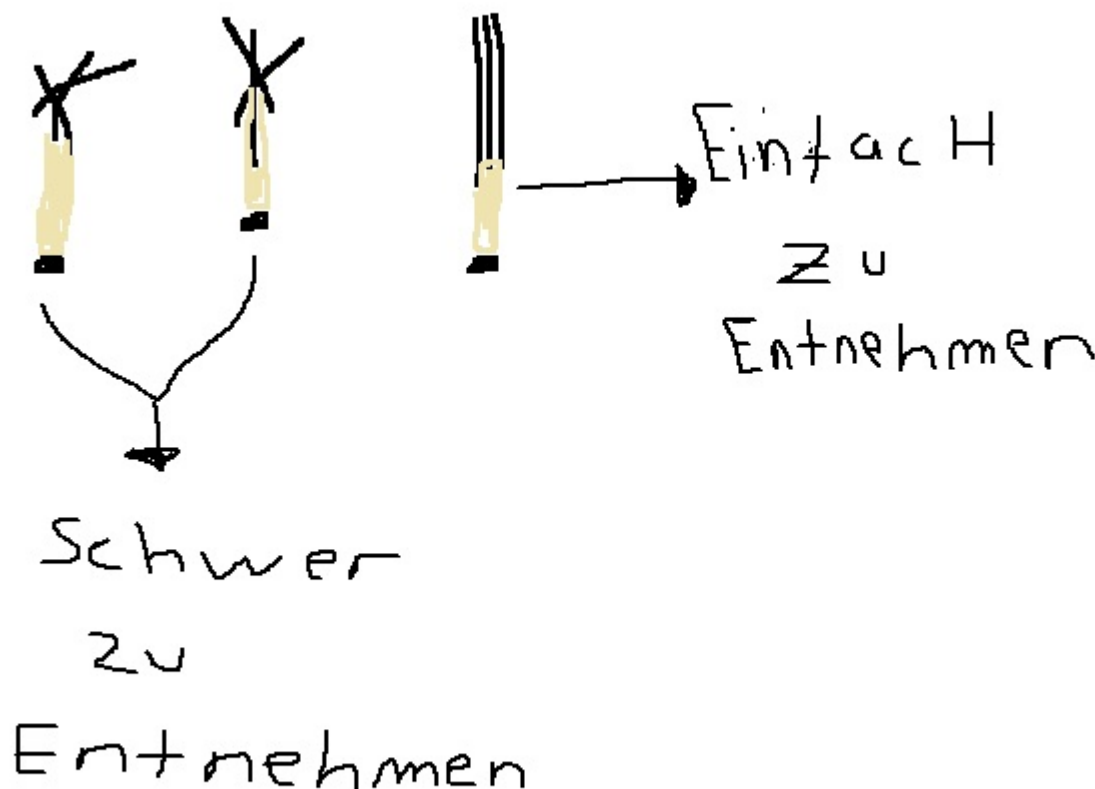
vielleicht gibt es auch einfach patienten, deren grafts zu fest verankert sind und sich nicht so leicht vom "untergrund" lösen lassen. meinst du das, desmond?

diese illustration von dir meinte ich:

das hat sich für mich logisch angehört und ich habe eigentlich bis jetzt auch gedacht, dass das auch bei mir der fall ist, weswegen dr keser meinte, dass die entnahme bei mir nicht gerade leicht ist. andererseits: mit mehr kochsalzlösung ging es ja bei dir (und auch bei mir) dann deutlich besser, aber welchen einfluss sollte die kochsalzlösung auf die position der haarwurzeln haben?? hmmm, ich kenne mich jedenfalls im moment null aus.

File Attachments

1) [Unbenannt.png](#), downloaded 3500 times



Subject: Aw: 22-Monats Endergebnis 2000 grafts (FUE) Dr.Keser

Posted by [Desmond](#) on Sat, 18 Aug 2012 14:55:36 GMT

[View Forum Message](#) <> [Reply to Message](#)

[quote title=Floxi schrieb am Sat, 18 August 2012 14:01]Desmond schrieb am Fri, 17 August 2012 17:14

vielleicht gibt es auch einfach patienten, deren grafts zu fest verankert sind und sich nicht so leicht vom "untergrund" lösen lassen. meinst du das, desmond?

Genau so meine ich das.

Die bildliche Darstellung von mir ist übrigens falsch, hatte Dr. Keser missverstanden mit der Anordnung der grafts.

Subject: Aw: 22-Monats Endergebnis 2000 grafts (FUE) Dr.Keser

Posted by [Floxi](#) on Sat, 18 Aug 2012 16:07:29 GMT

[View Forum Message](#) <> [Reply to Message](#)

[quote title=Desmond schrieb am Sat, 18 August 2012 16:55]Floxi schrieb am Sat, 18 August 2012 14:01Desmond schrieb am Fri, 17 August 2012 17:14

vielleicht gibt es auch einfach patienten, deren grafts zu fest verankert sind und sich nicht so leicht vom "untergrund" lösen lassen. meinst du das, desmond?

Genau so meine ich das.

Die bildliche Darstellung von mir ist übrigens falsch, hatte Dr. Keser missverstanden mit der Anordnung der grafts.

oh, alles klar. wenn deine grafik falsch war, sind natürlich auch meine schlussfolgerungen, die ich daraus für meine eigene situation gezogen habe, falsch.

was es allerdings sicher gibt (hat dr mwamba auf hle.com gepostet, und auch ein user hier der bei hlc war), sind grafts, die unterhalb der oberfläche in einer biegung/schwung wachsen und nicht senkrecht, was die entnahme natürlich schwieriger macht. das ist oft bei afrikanischen patienten mit krausem haar der fall. vielleicht lässt sich daraus allgemein schließen, dass je stärker die lockenbildung der haare ist, desto wahrscheinlicher ist es, dass die grafts auch unterhalb der oberfläche "gelockt" sind. ich habe zb leichte naturwelle.

was ich jetzt aber überhaupt nicht verstehe, desmond:

du sagst, bei dir gab es sehr viel transection. laut meinem kenntnisstand heißt transection, dass ein oder mehrere haare des grafts bei der entnahme durchschnitten werden, wodurch dann natürlich eine oder mehrere haarwurzeln im donor verbleiben. im ungünstigsten fall, bei einer letal transection, schneidet das entnahmewerkzeug direkt durch eine oder mehrere haarwurzeln, wodurch diese zerstört wird und folglich das haar weder im donor noch im empfangsgebiet wachsen wird, es ist zerstört.

wenn in deinem fall aber die haarwurzeln zwar fest im gewebe stecken, die haare bzw wurzlen aber beim stanzen (oder dreh-stanzen, ist egal) nicht durchschnitten wurden, dann müsste deine transection ja quasi dadurch hervorgerufen werden, dass beim herausziehen des transplantats die haare quasi abreißen. um das zu verhindern, bräuchte man ein entnahmewerkzeug, das zuerst den kanal senkrecht nach unten aussticht wie bisher, und dann am tiefsten punkt waagrecht zusätzlich schneidet. oder eben man lockert das gewebe mittels kochsalzlösung oä. auf, aber das merzt das problem scheinbar auch nicht zu 100% aus.

bezieht sich der sogenannte "fox-test", den manche ärzte vor einer fue-ht durchführen, also allein auf die tatsache, herauszufinden, ob die haarwurzeln zu fest im gewebe verankert sind, um sie sicher zu entnehmen?

also ich wäre echt froh, wenn mal jemand kompetenter hier die fue-entnahme genau erklärt.
lg flxi

Subject: Aw: 22-Monats Endergebnis 2000 grafts (FUE) Dr.Keser
Posted by [Blue-Think](#) on Thu, 06 Sep 2012 07:09:47 GMT
[View Forum Message](#) <> [Reply to Message](#)

Aufgrund der Größe der behandelten Fläche und der entnommenen Grafts sieht doch das Ergebnis doch gut aus....Hast Du schon ein Plan wie Du weiter vorgehst?

Subject: Aw: 22-Monats Endergebnis 2000 grafts (FUE) Dr.Keser
Posted by [Desmond](#) on Tue, 18 Sep 2012 02:33:19 GMT
[View Forum Message](#) <> [Reply to Message](#)

wert schrieb am Wed, 15 August 2012 13:06

Ohne die Zugabe von Fin und Minox wird die Tonsur in max. 2 Jahren leider offen sein. Insofern wäre demnächst ein guter Zeitpunkt zur Verdichtung da der natürliche Wirbel jetzt noch komplett vorhanden ist und nicht rekonstruiert werden muss.

Zone 3 würde in diesem Zusammenhang gleich mitgemacht. Ich schätze 1.500 Grafts komplett.

Dies soll keine Werbung sein aber ich würde zu Azar nach Berlin fahren.

Er ist in der Lage zu verdichten ohne das vorhandene native Haar zu beschädigen - damit es keine Nullrunde wird.. Er arbeitet sehr fein und benötigt weniger Grafts als andere Ärzte.

Die Tonsur hat sich eigentlich seit 6-7 Jahren nicht verschlechtert. Ich habe halt fast 4 Jahre Minox benutzt und dadurch diesem Bereich sehr gut kachiert. Problem ist nur das ich Minox und andere Medikamente wie Fin nicht sonderlich gut vertrage, daher lasse ich es weg.

Herr Azar ist sicherlich unter der engeren Auswahl, auch bedingt dadurch das er BHT grafts transplantieren kann. Ich werde ihn in Berlin bestimmt irgendwann mal besuchen.

Übrigens gefallen mir auch einige Ergebnisse von Dr. Heitmann....Hallo Andreas Krämer
Aber ob er mich nach unserer history noch behandeln würde?

Ich werde demnächst auch wieder anfangen in internationalen Foren aktiv zu recherchieren, bin da kaum noch up2date, was die Ärzteauswahl angeht.

Subject: Aw: 22-Monats Endergebnis 2000 grafts (FUE) Dr.Keser
Posted by [Lipohair](#) on Tue, 18 Sep 2012 06:08:10 GMT

[View Forum Message](#) <> [Reply to Message](#)

Ernst gemeint? Die Bilder sind zwar grauenhaft, was aber wohl auch darauf zurückzuführen ist, dass die meisten User ihre Bilder selbst machen, weil sie niemanden darum bitten können. Aber das Ergebnis ist doch ehrlich gesagt... gewiss, solange man gegen das Licht fotografiert wird stets durch den Schattenwurf eine Dichte suggeriert, die nicht der Realität entspricht. Ich denke, man kann Keser einfach immer wieder schönreden, indem man - wie hier - penibel auf Haarwuchsrichtungen spekuliert und Erklärungen erfindet. Es bringt nichts. Wenn ich mir diesen gewaltigen Donor ansehe, der geradezu nach Entnahme schreit, dann verstehe ich nicht, warum die Dichte nichts Besonderes geworden ist. Für den Ruf, der Keser in diesem Forum vorausseilt, hat er hier nicht gerade eine seiner vielbeschworenen Meisterleistungen hingelegt. Entscheidend ist doch, dass das nicht der einzige Fall dieser Art ist. Ich vermute, dass die schweigende Mehrheit ein ähnliches, für sie selbst zunächst hinnehmbares Ergebnis erreicht, aber letztlich überhaupt nicht begeistert ist, weil man erheblich mehr erwartet hat. Die Erwartungshaltung wird maßgeblich durch die hier vielfach falsch beworbene Position Kesers in der Hierarchie maßgeblicher HT-Ärzte gesteigert. Deshalb sind manche (möglicherweise auch sehr viele), mit denen ich geredet habe, nachher auch enttäuscht.

Die Entscheidung, die nächste HT nicht bei Keser durchzuführen, ist daher sehr weise. Was Keser auszeichnet, ist seine Selbsteinschätzung. Er macht keine Schläfen, kaum Tonsuren und das Verdichten auf bewachsenen Stellen ist ihm alles andere als lieb. Er weiß zumindest selbst, dass das alles nicht seine Stärke ist.

Subject: Aw: 22-Monats Endergebnis 2000 grafts (FUE) Dr.Keser
Posted by [Schleifer](#) on Tue, 18 Sep 2012 07:51:19 GMT

[View Forum Message](#) <> [Reply to Message](#)

Bei mir hat er die Schläfen gemacht. Bin jetzt bald 2 Monate Post-OP. Obs am Ende natürlich gut aussieht, steht wieder woanders. Wir werden sehen...

Subject: Aw: 22-Monats Endergebnis 2000 grafts (FUE) Dr.Keser
Posted by [Desmond](#) on Wed, 19 Sep 2012 02:31:16 GMT

[View Forum Message](#) <> [Reply to Message](#)

@Lipohair

Lasst uns mal die Kirche im Dorf lassen

Gemessen an Ergebnissen ist Dr. Keser unbestritten einer der weltbesten HT Ärzte der Welt.

Sein Erfolg beruht auf pure Logik, was ich leider bei den meisten Ärzten vermisse.

Ein kleines Beispiel?

Er extrahiert fast ausschließlich nur multigrafts, den es geht ihm einzig allein nur darum eine gute Dichte zu erzeugen!!!

Wo andere Ärzte an der Front entlang der Haarlinie völlig unnötig 1000 und mehr 1er graft hinklatschen(sogar noch splitten) setzt er maximal nur 150-200 single grafts hin(best case) und direkt dahinter dicke fette multis. Dadurch generiert man eine eben dichte Haarlinien!!!

Normalerweise eine Aufgabe für Grundschüler.

Subject: Aw: 22-Monats Endergebnis 2000 grafts (FUE) Dr.Keser

Posted by [Lipohair](#) on Wed, 19 Sep 2012 05:10:49 GMT

[View Forum Message](#) <> [Reply to Message](#)

Mag ja alles richtig sein, auch dass das eine Methode ist, die anerkennenswert ist und Splitting ist ohnehin keiner weiteren Worte mehr wert. Ich platziere Keser ja auch nicht in die Reihen seiner massenhaften Mit-Kollegen aus seinem Land, die hier immer wieder Fuß fassen möchten. Aber ebenso bekannt und selbstverständlich wäre es auch vor dem Stanzen die Pirouette zu drehen. Warum tun das die etablierten Ärzte im europäischen Raum alle, nur die türkischen nicht? (vermutlich sind sie zu faul dafür). Das bestimmt maßgeblich sicher auch die Überlebensrate bzw. den Erfolg der Anwuchsrate. Ich finde es nur ein wenig seltsam, dass man das jetzt als Novum bespricht. Heitmann dreht und wendet, was er nur kann. Das war aber nie einer großartigen Erwähnung wert. Wenn man dann die liebe lange Zeit lang Keser's Arbeit zu den gesammelten Werken eines Meisterkomponisten hochstilisiert, ist das doch ein wenig seltsam, wenn man ihm jetzt sogar eine fehlende Technik vorwirft. Außerdem hat er in deinem Fall ja gerade nicht genügend Multigrafts extrahieren können. Vielleicht war das "die Unvollendete" Außerdem frage ich mich, wie er Multigrafts erkennen kann? Das Exktraktionsergebnis ist doch in der Regel dem Zufall überlassen.

Fazit: Ich habe den Eindruck, dass Keser nachhaltig und auf breiter Ebene nicht ausreichend dicht setzen kann. Das gelingt ihm nur vereinzelt. Außerdem werden die Geheimratsecken nicht immer gleichmäßig behandelt. Wenn dann noch einige der 1er Grafts in der Front nicht anwachsen, kann man die Multigrafts in der Front erkennen.

Subject: Aw: 22-Monats Endergebnis 2000 grafts (FUE) Dr.Keser

Posted by [Desmond](#) on Sat, 22 Sep 2012 02:35:18 GMT

[View Forum Message](#) <> [Reply to Message](#)

Lipohair schrieb am Wed, 19 September 2012 07:10Mag ja alles richtig sein, auch dass das eine Methode ist, die anerkennenswert ist und Splitting ist ohnehin keiner weiteren Worte mehr wert. Ich platziere Keser ja auch nicht in die Reihen seiner massenhaften Mit-Kollegen aus seinem Land, die hier immer wieder Fuß fassen möchten. Aber ebenso bekannt und selbstverständlich wäre es auch vor dem Stanzen die Pirouette zu drehen. Warum tun das die etablierten Ärzte im europäischen Raum alle, nur die türkischen nicht? (vermutlich sind sie zu faul dafür). Das bestimmt maßgeblich sicher auch die Überlebensrate bzw. den Erfolg der Anwuchsrates. Ich finde es nur ein wenig seltsam, dass man das jetzt als Novum bespricht. Heitmann dreht und wendet, was er nur kann. Das war aber nie einer großartigen Erwähnung wert. Wenn man dann die liebe lange Zeit lang Keser's Arbeit zu den gesammelten Werken eines Meisterkomponisten hochstilisiert, ist das doch ein wenig seltsam, wenn man ihm jetzt sogar eine fehlende Technik vorwirft. Außerdem hat er in deinem Fall ja gerade nicht genügend Multigrafts extrahieren können. Vielleicht war das "die Unvollendete" Außerdem frage ich mich, wie er Multigrafts erkennen kann? Das Exktraktionsergebnis ist doch in der Regel dem Zufall überlassen.

Fazit: Ich habe den Eindruck, dass Keser nachhaltig und auf breiter Ebene nicht ausreichend dicht setzen kann. Das gelingt ihm nur vereinzelt. Außerdem werden die Geheimratsecken nicht immer gleichmäßig behandelt. Wenn dann noch einige der 1er Grafts in der Front nicht anwachsen, kann man die Multigrafts in der Front erkennen.

Im großen und ganzen gefällt mir deine post nicht...(!)

Liest sich außerdem wie die "unvollendete post" von Pilebos...(!)

Aber da du hier immer auf hohem nivau schreibst will ich mir (obwohl ich todmüde bin) trotzdem die Zeit nehmen auf einige Aspekte aus deiner post einzugehen.

Zitat:Aber ebenso bekannt und selbstverständlich wäre es auch vor dem Stanzen die Pirouette zu drehen

Wenn Keser statt zu Stanzen den Punch drehen würde, würde sich die HT Dauer mindestens verdoppeln...wenn nicht verdreifachen...(!)

Erst letztens habe ich gelesen das Dr. Heitmann für eine HT session von 1000 grafts 12h gebraucht hat...Das Ergebnis war zwar gut...wir alle wissen aber mittlerweile das die lange Lagerung und dadurch bedingte größere Dosen von Betäubungsspritzen die Warscheinlichkeit für das nicht Anwachsen der grafts erhöht.

Ich habe von Jemanden mal gehört das Dr. Heitmann ausgebildeter Anästhesist ist, diesbezüglich könnte er möglicherweise skillz haben die Keser&Co nicht haben? Mehr als Vermutungen können wir hier aber nicht bringen.

Zu den anderen Punkten gehe ich ggfs. morgen ein...

Subject: Aw: 22-Monats Endergebnis 2000 grafts (FUE) Dr.Keser
Posted by [Lipohair](#) on Sat, 22 Sep 2012 03:20:44 GMT

[View Forum Message](#) <> [Reply to Message](#)

Zitat:Wenn Keser statt zu Stanzen den Punch drehen würde, würde sich die HT Dauer mindestens verdoppeln...wenn nicht verdreifachen...(!)

Erst letztens habe ich gelesen das Dr. Heitmann für eine HT session von 1000 grafts 12h gebraucht hat...Das Ergebnis war zwar gut...wir alle wissen aber mittlerweile das die lange Lagerung und dadurch bedingte größere Dosen von Betäubungsspritzen die Warscheinlichkeit für das nicht Anwachsen der grafts erhöht.

Ich habe von Jemanden mal gehört das Dr. Heitmann ausgebildeter Anästhesist ist, diesbezüglich könnte er möglicherweise skillz haben die Keser&Co nicht haben? Mehr als Vermutungen können wir hier aber nicht bringen.

That´s all true, insbesondere die Erhöhung des Zeitanteils. Man muss die Vor- und Nachteile gewiss individuell abwägen. Ich wollte i.ü hier auch kein zweites Heitmann-Forum eröffnen.

Subject: Aw: 22-Monats Endergebnis 2000 grafts (FUE) Dr.Keser
Posted by [Desmond](#) on Sun, 23 Sep 2012 00:30:47 GMT

[View Forum Message](#) <> [Reply to Message](#)

Lipohair schrieb am Wed, 19 September 2012 07:10Aber ebenso bekannt und selbstverständlich wäre es auch vor dem Stanzen die Pirouette zu drehen. Warum tun das die etablierten Ärzte im europäischen Raum alle, nur die türkischen nicht? (vermutlich sind sie zu faul dafür). Das bestimmt maßgeblich sicher auch die Überlebensrate bzw. den Erfolg der Anwuchsrate.

Es gibt nur 2 Ärzte die Stanzen und das sind Dr. Keser und Dr. Özgür. Warum sie stanzen anstatt den punch zu drehen habe ich oben erklärt, außerdem bin ich mir sehr sicher das auch die meisten europäischen Ärzte alleine schon wegen Zeitgründen gerne stanzen würden....ABER sie haben halt nichtmal ansatzweise eine Ahnung davon, außerdem ist dieses Werkzeug eine Erfindung von Keser die auch patentiert wurde.

Das das Stanzen die Überlebensrate der grafts negativ beeinflusst ist eine jenseits der Realität herbeigezogene Behauptung, denn Dr. Keser zeigt seit Jahren in weltweiten Foren das er die kontinuierlich höchsten FUE Anwuchsraten hat. Natürlich kann er nicht immer Top-Ergebnisse erzielen, aber das hängt nun mal auch von den Haareigenschaften des Patienten ab.

Zitat:Außerdem hat er in deinem Fall ja gerade nicht genügend Multigrafts extrahieren können.... Außerdem frage ich mich, wie er Multigrafts erkennen kann? Das

Extraktionsergebnis ist doch in der Regel dem Zufall überlassen.

Multigrafts erkenne ich ja schon mit dem blossen Auge. Ist das jetzt eine ernsthafte Frage von dir ?

Bei mir sind insbesondere multigrafts beim Versuch sie nach nach dem punchen mit der Pinzete rauszuziehen einfach abgebrochen sodass viele Areale die mit massig multis bestückt waren nicht extrahiert werden konnten, laut Keser waren sie zu fest verankert. Mit einspritzen von Kochsalzlösung ging es zwar besser aber immernoch nicht befriedigend genug...das war letztendlich die Ursache dafür das ich nicht das Ergebnis bekommen was ich ursprünglich erwartet hatte...Ein Weltuntergang ist das aber nicht wenn du meiner Bilder betrachtest...

Zitat: Das Extraktionsergebnis ist doch in der Regel dem Zufall überlassen.

Ich habe es schon mehrmals geschrieben das Dr. Keser ausschlieslich nur versucht multigrafts zu extrahieren. Er benötigt nur wenig single grafts um die Haarlinie abzudecken, das dies nicht ungefährlich ist hat man beim user "Pilebos" gesehen wo dann eben einige multis an der Haarlinie sichtbar werden, aber eigentlich wäre dies problemlos mit einem touch up behoben.

Subject: Aw: 22-Monats Endergebnis 2000 grafts (FUE) Dr.Keser

Posted by [fineliner](#) on Sun, 23 Sep 2012 08:34:51 GMT

[View Forum Message](#) <> [Reply to Message](#)

Zitat:...Ich habe es schon mehrmals geschrieben das Dr. Keser ausschlieslich nur versucht multigrafts zu extrahieren. Er benötigt nur wenig single grafts um die Haarlinie abzudecken, das dies nicht ungefährlich ist hat man beim user "Pilebos" gesehen wo dann eben einige multis an der Haarlinie sichtbar werden, aber eigentlich wäre dies problemlos mit einem touch up behoben....

... eben und es ist trotzdem zum Wohle des Patienten bzw. gut für den Geldbeutel des Patienten. Auch muss einem bewusst sein, dass auf einem frischen Post-OP-Bild nicht jedes Multi auch tatsächlich ein Multi ist. Außerdem wäre ein direkter Vergleich bezüglich der Anwuchsrates beim Drehen bzw. Stanzen auch nur möglich wenn alle sonstigen Randbedingungen gleich sind - sind sie aber ganz und gar nicht.

Gruß fineliner

Subject: Aw: 22-Monats Endergebnis 2000 grafts (FUE) Dr.Keser

Posted by [prof](#) on Tue, 11 Dec 2012 19:57:39 GMT

[View Forum Message](#) <> [Reply to Message](#)

Desmond schrieb am Sat, 22 September 2012 04:35

Erst letztens habe ich gelesen das Dr. Heitmann für eine HT session von 1000 grafts 12h

gebraucht hat...Das Ergebnis war zwar gut...wir alle wissen aber mittlerweile das die lange Lagerung und dadurch bedingte größere Dosen von Betäubungsspritzen die Warscheinlichkeit für das nicht Anwachsen der grafts erhöht.

Ich poste nochmals quer; Heitman braucht zwar für 1000 Grafts (es waren 1250) 12 Stunden (inkl. zweier Pausen), aber er macht immer nur 300er Steps. Also entnimmt immer nur 300 Grafts und setzt diese auch sofort ein.

Zu Dr. med. Lars Heitmann; er hat im Bereich der gynäkologische Histopathologie promoviert (Hamburg-Eppendorf (UKE)) und zusätzlich seine abgeschlossene ärztliche Weiterbildung in Allgemeinmedizin in München und Zürich absolviert. Er ist also kein (ausgebildeter) Anästhesist, wie von dir vermutet. Seine Zusatzausbildung gebe aus dem englischen Original wieder: Rotations in the fields of Anaesthesiology, Aesthetic-Plastic Surgery, and Dermatology in Munich (Germany) and Zurich (Switzerland).

Subject: Aw: 22-Monats Endergebnis 2000 grafts (FUE) Dr.Keser

Posted by [Lipohair](#) on Thu, 20 Dec 2012 14:36:33 GMT

[View Forum Message](#) <> [Reply to Message](#)

Sehr interessant. Mir war diese Arbeitsaufteilung beim Behandlungsprozeß von Heitmann gar nicht bekannt. Das erhöht selbstverständlich die (Über)Lebensdauer der Grafts, wenn jeweils nur kleine Mengen entnommen werden.

Dennoch: es bringt nichts, hier ein zweites Heitmann-Forum aufzumachen. Wir wollen ja den geschilderten Fall Desmond besprechen und nicht die Frage, was wäre gewesen, wäre er zu Heitmann gegangen.

Subject: Aw: 22-Monats Endergebnis 2000 grafts (FUE) Dr.Keser

Posted by [Desmond](#) on Wed, 02 Oct 2013 05:33:49 GMT

[View Forum Message](#) <> [Reply to Message](#)

Hallo Jungs,

Falls Interesse besteht könnte ich aktuelle Bilder reinstellen.

Ich bin zurzeit ziemlich unentschlossen was die weitere Planung angeht.

Meine Tonsur und die Brücke sind die Problemzonen. Letzeres kann ich einigermassen kaschieren.

Aber mit der Zeit kotzt es einen nur noch an.

Übrigens werde ich nicht zu Keser gehen, traurig ist nur das es wenige bis kaum Alternativen gibt.

Subject: Aw: 22-Monats Endergebnis 2000 grafts (FUE) Dr.Keser
Posted by [Supremum](#) on Wed, 02 Oct 2013 16:06:32 GMT
[View Forum Message](#) <> [Reply to Message](#)

Ja interesse an Bildern. Warum nicht wieder zu Keser?

Subject: Aw: 22-Monats Endergebnis 2000 grafts (FUE) Dr.Keser
Posted by [hairline](#) on Wed, 02 Oct 2013 17:08:02 GMT
[View Forum Message](#) <> [Reply to Message](#)

@Supremum

lies den Thread dann weißt du warum

Wäre interessant deine Bilder zu sehen Desmond, haste ein neues Handy oder ne Cam?

Gruß

hairline

Subject: Aw: 22-Monats Endergebnis 2000 grafts (FUE) Dr.Keser
Posted by [Sammy123](#) on Wed, 02 Oct 2013 19:42:52 GMT
[View Forum Message](#) <> [Reply to Message](#)

schätze wegen der extraktionsprobleme?

was wären deine alternativen zu keser?

Subject: Aw: 22-Monats Endergebnis 2000 grafts (FUE) Dr.Keser
Posted by [Khaindar](#) on Thu, 03 Oct 2013 06:25:16 GMT
[View Forum Message](#) <> [Reply to Message](#)

Habe das Thema "Entnahme" lange mit Keser und Mehmet diskutiert. Gibt es Probleme bei der Entnahme dann sollte man generell lieber abbrechen. Das ist Keser übrigens viel lieber als dann notgedrungen weiterzumachen weil der Patient darauf besteht. Würde es ihm nur um die Kohle gehen, dann wäre das sicher anders. Wer ihn kennt, der weiß dass er ein absoluter Perfektionist ist dem ein schlechtes Ergebnis schlaflose Nächte bereitet.

Subject: Aw: 22-Monats Endergebnis 2000 grafts (FUE) Dr.Keser
Posted by [Desmond](#) on Tue, 20 Sep 2016 12:56:10 GMT
[View Forum Message](#) <> [Reply to Message](#)

hairline schrieb am Wed, 02 October 2013 19:08

Wäre interessant deine Bilder zu sehen Desmond, haste ein neues Handy oder ne Cam?

Ja, eine neue Cam habe ich in der Tat, sogar eine sehr gute

Ich habe lange nichts mehr von mir hören lassen. In der Zwischenzeit habe ich mich wieder bei Keser unters Meser gelegt und 1500 grafts verpflanzen lassen. Das Gesamtergebnis mit 3500 Grafts in den vorderen Drittel haut mich ehrlich gesagt nicht vom Hocker. Mit dem Resultat bin ich nicht zufrieden. Dr. Keser hatte wieder Probleme bei der Extraktion. Ein grossteil der Grafts sind wohl nicht angewachsen. Mein Donor gibt noch gut was her, also muss ich nochmal ran. Ich werde mich die nächste Zeit mit der HT Materie intensiver beschäftigen und euch am laufenden halten. Bilder vom Gesamtergebnis zeige ich euch die Tage.

Subject: Aw: 22-Monats Endergebnis 2000 grafts (FUE) Dr.Keser

Posted by [Kerimas](#) on Tue, 20 Sep 2016 18:27:56 GMT

[View Forum Message](#) <> [Reply to Message](#)

Das du dich mal wieder blicken lässt hätte ich gar nicht mehr erwartet.

Hört sich bei dir sehr danach an als möchtest du dich diesmal bei jemand anderen behandeln lassen. Hätte ich bei dir nie gedacht, da ich deinen Beiträgen nach immer nur den Eindruck hatte, du weichst von deiner Meinung Keser sei der absolute HT-Gott nicht ab. Ich bin gespannt auf deine Bilder.

Hast du eventuell auch noch PostOP Bilder deiner ersten OP, die du der Vollständigkeit halber deinem Beitrag hinzufügen kannst?

Gruß

Subject: Aw: 22-Monats Endergebnis 2000 grafts (FUE) Dr.Keser

Posted by [Desmond](#) on Wed, 21 Sep 2016 07:23:27 GMT

[View Forum Message](#) <> [Reply to Message](#)

Kerimas schrieb am Tue, 20 September 2016 20:27Das du dich mal wieder blicken lässt hätte ich gar nicht mehr erwartet. ;

Hört sich bei dir sehr danach an als möchtest du dich diesmal bei jemand anderen behandeln lassen. Hätte ich bei dir nie gedacht, da ich deinen Beiträgen nach immer nur den Eindruck hatte, du weichst von deiner Meinung Keser sei der absolute HT-Gott nicht ab. Ich bin gespannt auf deine Bilder.

Hast du eventuell auch noch PostOP Bilder deiner ersten OP, die du der Vollständigkeit halber

deinem Beitrag hinzufügen kannst?

Gruß

Mein HT Ergebnis war durch Finasterid, welches ich abgesetzt hatte und Minoxidil erheblich gepusht, soviel steht fest. Die Dichte war ohne Medis nicht zufriedenstellend. Ich habe nochmal verdichten lassen und grafts in Zone 3 setzen lassen, aber letztlich ein Resultat bekommen, welches ich auch mit Minoxidil hatte. Sodass ich seitdem Minox permanent anwende. Ehrlich gesagt traue ich mich nicht es abzusetzen, ansonsten wäre mein HT Resultat noch bescheidener.

Dr. Keser hatte unbestritten viele herausragende Ergebnisse, zum damaligen Zeitpunkt mehr als alle anderen Ärzte. Ich habe mich natürlich davon leiten lassen. Er hatte bei mir wieder Probleme bei der Extraktion. Rückwirkend betrachtet war es sicherlich ein Fehler wieder bei ihm verdichten zu lassen. Da ich mit dem Ergebnis nicht zufrieden war, war die Verdichtung kostenlos. In der Hinsicht kann ich ihm keinen Vorwurf machen. Er hat sein bestes gegeben. Wenn die Voraussetzungen Optimal sind, ist Dr. Keser eine gute Anlaufstelle. Das sind aber nur die wenigsten Patienten. Mal schauen welche Alternativen mir bleiben. Ungefähr 2000 Grafts müssen bei mir gesetzt werden. Ich möchte keine Selfie Bilder reinstellen, sobald ich Jemanden zum Fotografieren gefunden habe, setze ich aussagekräftige, aktuelle Bilder ein. Und dann könnt ihr euch selbst ein Urteil bilden.

Subject: Aw: 22-Monats Endergebnis 2000 grafts (FUE) Dr.Keser
Posted by [Ryder89](#) on Fri, 23 Sep 2016 16:54:51 GMT
[View Forum Message](#) <> [Reply to Message](#)

Einmal Minox, immer Minox

Subject: Aw: 22-Monats Endergebnis 2000 grafts (FUE) Dr.Keser
Posted by [Deisenhofer](#) on Tue, 27 Sep 2016 20:59:12 GMT
[View Forum Message](#) <> [Reply to Message](#)

schon jemand zum knipsen gefunden ?

Subject: Aw: 22-Monats Endergebnis 2000 grafts (FUE) Dr.Keser
Posted by [Desmond](#) on Thu, 29 Sep 2016 15:41:37 GMT
[View Forum Message](#) <> [Reply to Message](#)

Deisenhofer schrieb am Tue, 27 September 2016 22:59schon jemand zum knipsen gefunden ?

Ja schon, es scheint hier aber kein sonderlich grosses Interesse an solchen Bildern da zu sein. Es ist generell nicht mehr viel im Forum los. Die Member von damals sind auch nicht mehr aktiv, schade...

Subject: Aw: 22-Monats Endergebnis 2000 grafts (FUE) Dr.Keser
Posted by [Ryder89](#) on Thu, 29 Sep 2016 15:49:21 GMT
[View Forum Message](#) <> [Reply to Message](#)

Desmond schrieb am Thu, 29 September 2016 17:41Deisenhofer schrieb am Tue, 27 September 2016 22:59schon jemand zum knipsen gefunden ?

Ja schon, es scheint hier aber kein sonderlich grosses Interesse an solchen Bildern da zu sein. Es ist generell nicht mehr viel im Forum los. Die Member von damals sind auch nicht mehr aktiv, schade...

Es warten whs schon einige auf die angekündigten Bilder

Subject: Aw: 22-Monats Endergebnis 2000 grafts (FUE) Dr.Keser
Posted by [Kerimas](#) on Thu, 29 Sep 2016 19:18:01 GMT
[View Forum Message](#) <> [Reply to Message](#)

Desmond schrieb am Thu, 29 September 2016 17:41Deisenhofer schrieb am Tue, 27 September 2016 22:59schon jemand zum knipsen gefunden ?

Ja schon, es scheint hier aber kein sonderlich grosses Interesse an solchen Bildern da zu sein. Es ist generell nicht mehr viel im Forum los. Die Member von damals sind auch nicht mehr aktiv, schade...

Klar haben wir Interesse an Bildern. Nur keine Scheu!

Subject: Aw: 22-Monats Endergebnis 2000 grafts (FUE) Dr.Keser
Posted by [hairline](#) on Mon, 31 Oct 2016 16:55:58 GMT
[View Forum Message](#) <> [Reply to Message](#)

... bin auch immer noch hier und ich warte ...

Subject: Aw: 22-Monats Endergebnis 2000 grafts (FUE) Dr.Keser
Posted by [Fredmaster](#) on Mon, 31 Oct 2016 17:10:19 GMT
[View Forum Message](#) <> [Reply to Message](#)

hey Desmond,

bin gespannt

Subject: Aw: 22-Monats Endergebnis 2000 grafts (FUE) Dr.Keser

Posted by [Gasthörer](#) on Tue, 01 Nov 2016 12:03:13 GMT

[View Forum Message](#) <> [Reply to Message](#)

Ich wäre auch interessiert an neuen Bildern. Leider ist der Thread durch die Diskussionen etwas unübersichtlich geworden.

Verstanden habe ich: Du hattest eine 1. OP bei Keser die nicht so gut war wie erwartet, da Keser bei Entnahmeprobleme bei Multis hatten. Dann bist du aber entgegen der ersten Aussagen doch zum Verdichten erneut zu Keser (Warum?). Von der zweiten Runde gibt es keine Bilder aber du bzw. Keser hattest wie erwartet die gleichen Probleme.

Wieviele Grafts hast du jetzt in Summe verbraucht? 3500 oder mehr? Die dritte OP willst du nun aber wirklich bei jemand anderen machen lassen, oder?

Subject: Aw: 22-Monats Endergebnis 2000 grafts (FUE) Dr.Keser

Posted by [defsoul](#) on Tue, 13 Dec 2016 22:01:43 GMT

[View Forum Message](#) <> [Reply to Message](#)

Hey desmond,

wo bleiben die Bilder))) ??? wäre mal nett wenn du uns updaten würdest. Schade das es doch nicht so geworden ist wie du es dir gewünscht hast. Aber es war ja bekannt das Keser bei einigen Patienten nicht die Grafts sauber extrahiert bekommt, weil er immer noch seine Stanzmethode anwendet.

Halte uns bitte auf dem laufenden....

Alles Gute

Subject: Aw: 22-Monats Endergebnis 2000 grafts (FUE) Dr.Keser

Posted by [Alex2013](#) on Wed, 14 Dec 2016 08:49:54 GMT

[View Forum Message](#) <> [Reply to Message](#)

hey Desmond,

ich schätz dich eigentlich wirklich, aber was soll das?

bist du jetzt beleidigt? eingeschnappt? trotzig?

geh doch bitte mit gutem Beispiel voran, anstatt einen Satz wie "glaube das Forum hat kein Interesse daran"...

du solltest gut genug wissen, dass das Forum davon lebt.

wenn man sich schon nicht mehr auf die "alten Hasen" verlassen kann, auf wen dann?
genau sowas begünstigt den/einen Abwärtstrend

Subject: Aw: 22-Monats Endergebnis 2000 grafts (FUE) Dr.Keser

Posted by [NoHairMan](#) on Sat, 21 Jan 2017 09:03:49 GMT

[View Forum Message](#) <> [Reply to Message](#)

Hallo zusammen,

ich war im Sommer bei Dr. Keser und da die Entnahme auch mittelprächtigt war, fragte ich was man da machen könnte.

Endergebnis

Es gab bei mir kein Unterschied, ob Dr. Keser seinen Punch verwendet hat oder diese, mit dem man die Haarwurzel über das drehen entfernte.

AM Ende dachte ich mir, probieren sie es doch mal mit dem Motor. Nach 100 Grafts hatten wir gesagt, dass auch dies kein Sinn macht und sind zu seinem Punch zurückgekehrt.

Subject: Aw: 22-Monats Endergebnis 2000 grafts (FUE) Dr.Keser

Posted by [Desmond](#) on Sat, 04 Aug 2018 15:17:19 GMT

[View Forum Message](#) <> [Reply to Message](#)

Alex2013 schrieb am Wed, 14 December 2016 09:49hey Desmond,

ich schätz dich eigentlich wirklich, aber was soll das?

bist du jetzt beleidigt? eingeschnappt? trotzig?

geh doch bitte mit gutem Beispiel voran

Das bin ich doch, auch wenn ich damit spät dran war.

Möchte Dr. Keser auch nicht in die Pfanne hauen. Bei guten Rahmenbedingungen, hätten ich auch ein gutes Resultat erhalten.

Ich hatte 6-8 Monate nach der HT Minox und Fin abgesetzt und wurde dann einige Monate später böse überrascht...

Das gute Ergebnis war hauptsächlich auf die Medikamente zurückzuführen. Aber selbst eine kostenlose Nachbehandlung mit 1500 Grafts hat zu kein zufriedenstellendes Resultat geführt. Klar, im Vergleich zu vor op schaut es erheblich besser aus, aber meilenweit von den hier gepriesenen Top Ergebnissen entfernt..

In den nächsten 6 Monaten werde ich bei einem anderen Arzt nochmal verdichten lassen.

Subject: Aw: 22-Monats Endergebnis 2000 grafts (FUE) Dr.Keser

Posted by [Schnitzelchen](#) on Sat, 04 Aug 2018 15:30:31 GMT

[View Forum Message](#) <> [Reply to Message](#)

Desmond schrieb am Sat, 04 August 2018 17:17

In den nächsten 6 Monaten werde ich bei einem anderen Arzt nochmal verdichten lassen.

Hast du schon einen Termin fest vereinbart oder eine bestimmte Klinik im Blick?

Subject: Aw: 22-Monats Endergebnis 2000 grafts (FUE) Dr.Keser

Posted by [Desmond](#) on Sun, 02 Sep 2018 14:24:29 GMT

[View Forum Message](#) <> [Reply to Message](#)

Schnitzelchen schrieb am Sat, 04 August 2018 17:30Desmond schrieb am Sat, 04 August 2018 17:17

In den nächsten 6 Monaten werde ich bei einem anderen Arzt nochmal verdichten lassen.

Hast du schon einen Termin fest vereinbart oder eine bestimmte Klinik im Blick?

Einen festen Termin habe ich noch nicht vereinbart.

Es wird aber ganz sicher die Hairline Klinik in Ankara werden. Habe mich mit Khan kurz geschlossen und werde einen HT Mix mit Donor und Bart Haaren durchführen lassen. Ich denke mindestens 2500 Grafts sind für Zone 1-3 notwendig. Werde dann zeitnah berichten.

Subject: Aw: 22-Monats Endergebnis 2000 grafts (FUE) Dr.Keser

Posted by [Pame](#) on Wed, 06 Nov 2019 16:57:15 GMT

[View Forum Message](#) <> [Reply to Message](#)

Desmond schrieb am Thu, 29 September 2016 17:41Deisenhofer schrieb am Tue, 27 September 2016 22:59schon jemand zum knipsen gefunden ?

Ja schon, es scheint hier aber kein sonderlich grosses Interesse an solchen Bildern da zu sein.

Es ist generell nicht mehr viel im Forum los. Die Member von damals sind auch nicht mehr aktiv, schade...

Na dann mache ich mal den Anfang... 2011 gestartet und lange inaktiv gewesen... hier bin ich ;).

Habe nicht alles gelesen, aber ich weiß noch du warst damals ein "schwieriger Fall" und nicht wirklich zufrieden bei Keser. Ich weiß nicht wie viel Keser dazu beigetragen hat, bei mir damals war es erste Sahne. Aber auch ich habe einen großen Fehler gemacht, Keser meinte nimm Propecia weiter... ich Idiot habe es abgesetzt und dadurch etwas lichte Stellen bekommen die ich nun behandeln lassen werde. Mittlerweile nehme ich wieder Propecia.

Ich bin sehr an einem Foto von dir interessiert.

Wie ist denn aktuell die Lage was Ärzte für HTs angeht? Wer gehört aktuell zu den Spitzenreitern?
