

---

Subject: 2. HT

Posted by [maspelo](#) on Fri, 06 Sep 2013 20:32:46 GMT

[View Forum Message](#) <> [Reply to Message](#)

---

Hallo Leute,

ich will nicht groß rumreden. Wollte eigentlich einen vollständigen Erfahrungsbericht schreiben. Dazu habe ich aber (noch) nicht die Nerven.

Ich hatte vor knapp 6 Monaten eine FUE-HT zum Auffüllen der GHEn.

Ich bin mir der Anwuchsrate nicht wirklich zufrieden. Die Haare sind zudem sehr unregelmäßig angewachsen.

Wenn die Haare länger werden, sieht das alles sehr löchrig aus. Scheinbar wachsen die Haare immer noch unterschiedlich schnell?!

Auf der (von mir aus gesehenen) rechten Seite, ist die Haarlinie recht gut. Dahinter habe ich aber ein recht auffälliges Loch. Auch sonst ist es recht undicht.

Auf der linken Seite ist die Haarlinie weniger gut. Da sind die Haare aber dafür gleichmäßiger angewachsen. Aber auch hier besteht Verbesserungspotential.

Ich erkläre mir dieses unregelmäßige Anwuchsverhalten mit Entnahmeproblemen, die mal stärker, mal weniger stark ausgeprägt waren. Dabei sind wohl viele Grafts auf der Strecke geblieben :/.

Leider macht mir auch mein Donor sorgen, der nun stärker ausgedünnt ist, als gedacht.

Ich möchte gerne verdichten lassen - allerdings ausschließlich mit Körperhaaren. Hier habe ich leider nicht so viel zu bieten. Wahrscheinlich müsste Brust und Bart kombiniert werden. Meinen Kopf-Donor will ich definitiv schonen. Wer weiß, wo die HA-Reise noch hingeht...

Es könnte zwar noch etwas nachkommen - das wird aber nicht mehr viel sein. Neue Stoppeln sehe ich seit ca. 3 Wochen fast keine mehr.

Was meint ihr, wie viele (Körper-) Grafts ich benötigen würde?

Und vor allem: Zu welchem Arzt? Özgür hat meine Anfrage von vor knapp zwei Wochen noch nicht beantwortet. Er scheint von meinem Fall nicht so begeistert zu sein :/. Sonst fällt mir noch diese Klinik in Hamburg ein. Aber irgendwie habe ich Skrupel zu einem deutschen Arzt zu gehen.

Bei Bedarf kann ich auch noch mehr Fotos hochladen...

---

### File Attachments

1) [links.jpg](#), downloaded 1438 times



2) [rechts.jpg](#), downloaded 1198 times





Subject: Aw: 2. HT  
Posted by [night](#) on Fri, 06 Sep 2013 21:29:58 GMT  
[View Forum Message](#) <> [Reply to Message](#)

---

Was ist mit Azar? Wenn ich zu irgendwem in DE gehen würde dann wohl zu Azar, kann auch nicht ganz ohne Grund sein dass seine Wartelisten relativ lange sein sollen. Bis zu 8 Monate soll man bei ihm auf einen Termin warten müssen. Schlecht scheint er auf jeden Fall nicht zu sein.

---

---

Subject: Aw: 2. HT  
Posted by [maspelo](#) on Fri, 06 Sep 2013 21:36:12 GMT  
[View Forum Message](#) <> [Reply to Message](#)

---

Bei Azar fehlen mir ehrlich gesagt ausreichend Erfahrungsberichte - gerade im Bereich BHT.

---

---

Subject: Aw: 2. HT  
Posted by [Blackster](#) on Fri, 06 Sep 2013 23:22:13 GMT  
[View Forum Message](#) <> [Reply to Message](#)

---

Schwer zu beurteilen,da die Haare zu kurz und die Bilder zu gross/dicht aufgenommen sind. Im Allgemeinen sollte man ja mindestens mal 1 Jahr zwischen den HT's vergehen lassen,da sich einfach noch zu viel verändert.  
Würde an deiner Stelle jetzt erstmal bis Weihnachten die Füße hochlegen...

---

---

Subject: Aw: 2. HT  
Posted by [Olga123](#) on Sat, 07 Sep 2013 19:41:48 GMT  
[View Forum Message](#) <> [Reply to Message](#)

---

Hey wer hat dich operiert?

---

---

Subject: Aw: 2. HT  
Posted by [Olga123](#) on Sat, 07 Sep 2013 19:44:34 GMT  
[View Forum Message](#) <> [Reply to Message](#)

---

Hey wer hat dich operiert?

---

---

Subject: Aw: 2. HT  
Posted by [maspelo](#) on Mon, 09 Sep 2013 23:06:17 GMT  
[View Forum Message](#) <> [Reply to Message](#)

---

War bei Keser.

---

Nochmal zwei Fotos, diesmal ein paar Millimeter länger.

Auf der rechten Seite ist das schon zu lang. Es fällt sofort auf, dass hinter der Haarlinie nur sehr wenig angewachsen ist.


Ein absolutes Rätes für mich...

### File Attachments

---

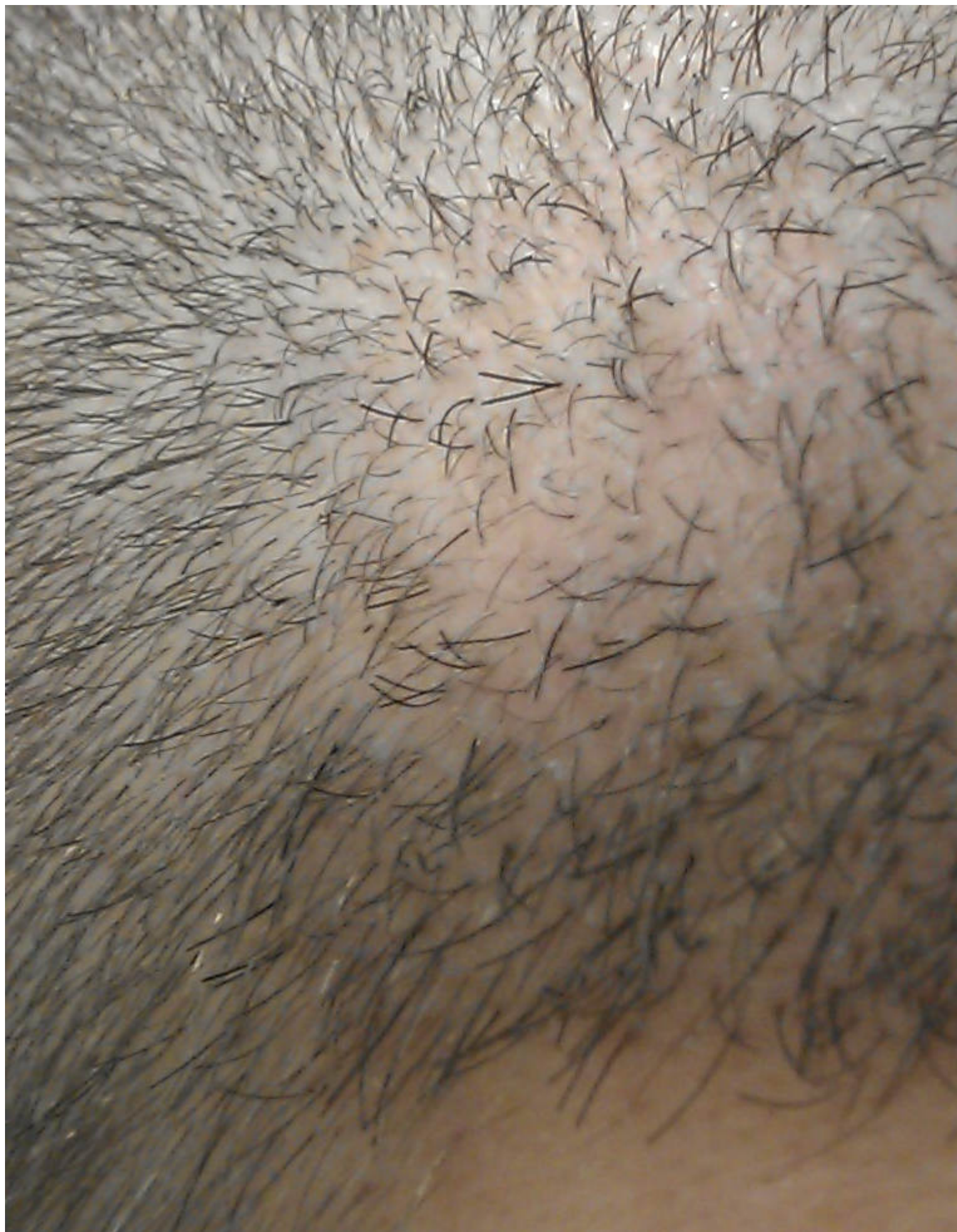1) [links2.jpg](#), downloaded 1046 times





2) [rechts2.jpg](#), downloaded 930 times





Subject: Aw: 2. HT

Posted by [wert](#) on Tue, 10 Sep 2013 07:42:51 GMT

[View Forum Message](#) <> [Reply to Message](#)

---

maspelo schrieb am Tue, 10 September 2013 01:06 War bei Keser.

Nochmal zwei Fotos, diesmal ein paar Millimeter länger.

Auf der rechten Seite ist das schon zu lang. Es fällt sofort auf, dass hinter der Haarlinie nur sehr wenig angewachsen ist.

Ein absolutes Rätes für mich...

Stell mal bitte Fotos ein wo der gesamte Oberkopf zu sehen ist. Solche Nahaufnahmen sind schwer zu beurteilen.

---

---

Subject: Aw: 2. HT

Posted by [maspelo](#) on Tue, 10 Sep 2013 09:26:35 GMT

[View Forum Message](#) <> [Reply to Message](#)

---

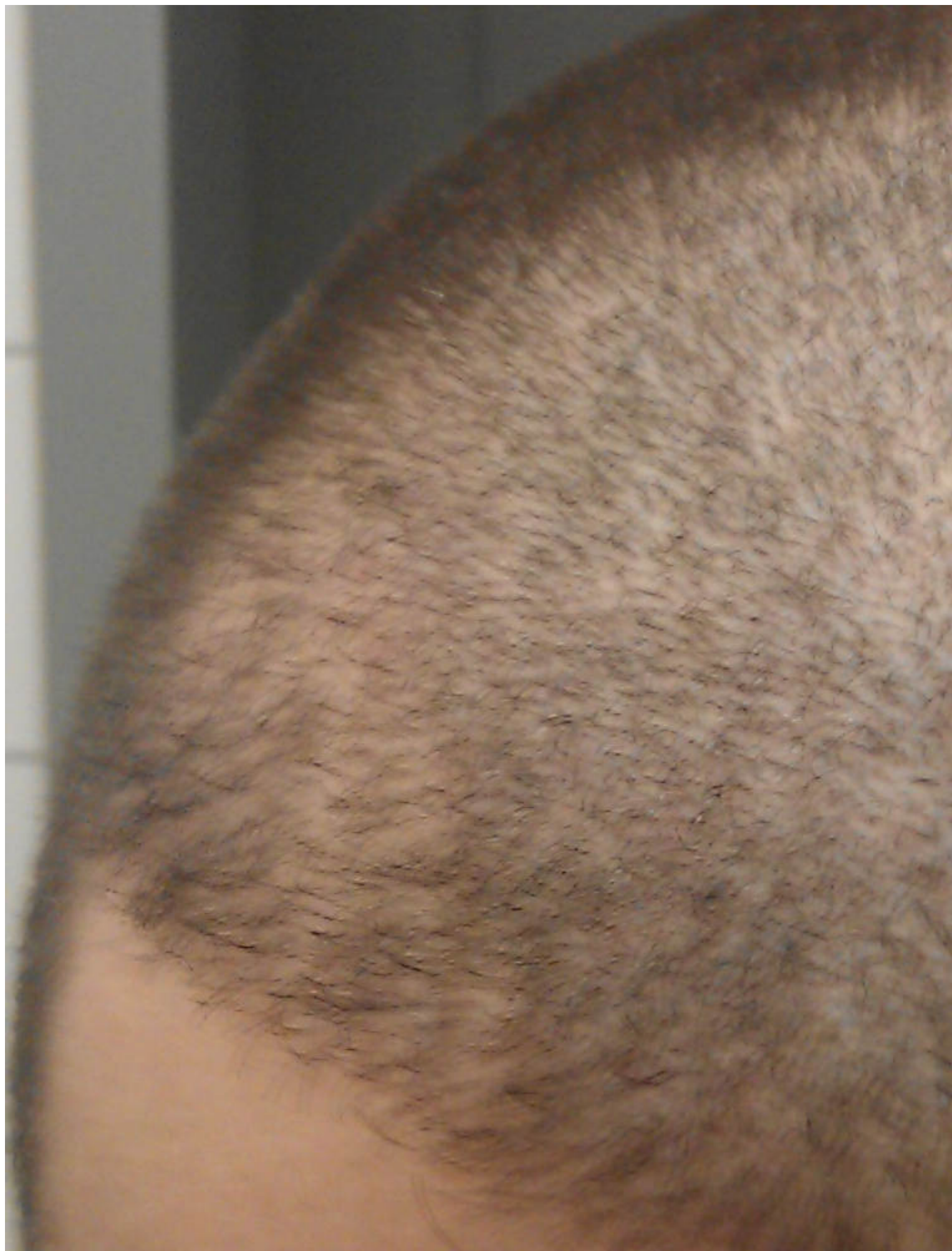Alles klar...

#### File Attachments

1) [oberkopf.jpg](#), downloaded 1002 times

---





Subject: Aw: 2. HT  
Posted by [capelli123](#) on Tue, 10 Sep 2013 10:06:06 GMT  
[View Forum Message](#) <> [Reply to Message](#)

---

Sieht nach shockloss aus dahinter für mich

---

---

Subject: Aw: 2. HT  
Posted by [Olga123](#) on Tue, 10 Sep 2013 11:46:34 GMT  
[View Forum Message](#) <> [Reply to Message](#)

---

Trotzdem kein schlechtes ergebniss

---

---

Subject: Aw: 2. HT  
Posted by [Lipohair](#) on Tue, 10 Sep 2013 13:13:52 GMT  
[View Forum Message](#) <> [Reply to Message](#)

---

Dieser Hinweis zeigt wieder einmal, dass ich nicht alleine gewisse Defizite des hier verdächtig übertrieben beworbenen Keser publik mache. Gewiss wird wieder einmal sehr eifrig die Schuld am Patienten selbst gesucht, bei dem die „Entnahme schwierig“ war. Keser liefert sicher keine desaströsen Ergebnisse ab, er beweist aber keine allzu dauerhaft phänomenalen Ergebnisse wie der Eindruck hier immer wieder zu erwecken scheint. Umso hilfreicher finde ich deinen Aufruf

Ich glaube, du hast insgesamt kein allzu miserables Ergebnis, befürchte aber, dass du undichte Stellen genauso wie ich auch zunächst hinnehmen musst ehe du sie andernorts nachbessern lässt. Haare zurück kämmen wird voraussichtlich nicht möglich sein, aber immerhin hast du jetzt eine gewisse Hairline. Ich vermute, dass bei dir die Multigrafts transektiert wurden, da genau dort, wo deine Dichte abnimmt, vermehrt Multis zur Verdichtung eingesetzt werden. Ich befürchte, das ist eine der üblichen Schwächen von Keser.

Warum willst du gleich zu BHT greifen? Hast du keinen Donor mehr? Man unterliegt oft einem Trugschluss, dass man glaubt, nicht mehr genügend Spenderhaare zur Verfügung zu haben. Gute Ärzte holen noch eine Menge heraus. Vermutlich bist du aber ein wenig beunruhigt und fürchtest um jedes Kopfhaar, das vielleicht wieder nicht richtig anwächst. Wenn die Haare aber transektiert wurden, bleibt ein Teil deiner Wurzeln im Donor und wächst dort wenngleich vermindert nach. Wenn du allerdings unbedingt Barthaare transplantieren willst, ist Özgür sicher eine Wahl, da er 1. Erfahrung hat und 2. eine BHT nur aus 1er Grafts besteht, die nicht allzu tief liegen wie die Kopfhaare. Nicht umsonst ist die Kopfhaut die dickste am menschlichen Körper. Özgür macht aber auch normale Haartransplantation, so dass er selbst entscheiden sollte, ob BHT oder nicht. Wenn du eine Verdichtung der Front benötigst wäre BHT ohnehin weniger geeignet, weil du dort unbedingt Multis brauchst und evtl. auch die Struktur der BHT anders ausfallen kann als das normale Kopfhaar. Melde dich bei Khan, seinem Betreuer, und hab ein wenig Geduld, weil du nicht vor Ablauf des Jahres sofort die nächste ansteuern solltest.

---

---



Subject: Aw: 2. HT  
Posted by [maspelo](#) on Tue, 10 Sep 2013 13:40:29 GMT  
[View Forum Message](#) <> [Reply to Message](#)

---

Danke für die Hinweise...

Ja, es ist sicherlich nicht katastrophal. Aber für mich einfach nicht zufriedenstellend. Ich kann die Haare nicht länger wachsen lassen, weil es dann total löchrig aussieht. Die Haare wachsen recht büschelweise, dazwischen sind immer wieder kahle Stellen.

Ich weiß, dass Körperhaare so weit vorne nicht erste Wahl sind. Ich möchte in Zukunft aber nicht ständig in der Angst leben, dass ich keinen Donor mehr habe, wenn der HA weitergeht. Der Donor war schon vorher (laut Aussage von Mehmet) eher schlecht. Daher möchte ich hier erstmal sparen. Bin eben noch recht jung...

Özgür wäre hier meine erste Wahl. Allerdings würde ich mir von ihm keine Haare aus dem Hinterkopf entnehmen lassen, weil er dieselbe Methode wie Keser verwendet. Diese Methode ist nicht unbedingt schlecht, aber bei mir wahrscheinlich ungeeignet.

Lipohair schrieb am Tue, 10 September 2013 15:13  
Wenn die Haare aber transektiert wurden, bleibt ein Teil deiner Wurzeln im Donor und wächst dort wenngleich vermindert nach.

Was heißt das genau? Dass er einen Graft (unabsichtlich) zersplittet und nur einen Teil davon verpflanzt hat?

---

---

Subject: Aw: 2. HT  
Posted by [amandil](#) on Tue, 10 Sep 2013 16:07:17 GMT  
[View Forum Message](#) <> [Reply to Message](#)

---

Nach 6 Monaten ist zuviel Spekulation dabei, erst mal abwarten...

---

---

Subject: Aw: 2. HT  
Posted by [wert](#) on Tue, 10 Sep 2013 16:18:05 GMT  
[View Forum Message](#) <> [Reply to Message](#)

---

maspelo schrieb am Tue, 10 September 2013 11:26 Alles klar...

Nun kann man Dein Zwischenergebnis viel besser erkennen.  
Nach 6 Monaten ist das ok!  
Du wirst noch eine Verbesserung in den nächsten 6 Monaten feststellen.  
Daher gilt für Dich erstmal bis 12 Monate PostOp Ruhe bewahren - auch wenn es schwer fällt.  
Mein Tipp als alter Hase: Bis Anfang 2014 einmal pro Woche den Rasierer auf 0,8mm einstellen und mit ner coolen Kurzhaarfrisur rumlaufen - Deine neue Haarlinie ist Top!

Eine 2.HT ist erstmal kein Thema.

---

---

Subject: Aw: 2. HT

Posted by [maspelo](#) on Tue, 10 Sep 2013 16:19:03 GMT

[View Forum Message](#) <> [Reply to Message](#)

---

Ja, könnte stimmen.

Aber bei Keser-Patienten hat sich im Allgemeinen nach 6 Monaten nichts mehr getan.

---

---

Subject: Aw: 2. HT

Posted by [kamps](#) on Tue, 10 Sep 2013 16:37:15 GMT

[View Forum Message](#) <> [Reply to Message](#)

---

auch bei mir war das warten nach monat 6 vergeblich .....

---

---

Subject: Aw: 2. HT

Posted by [Lipohair](#) on Tue, 10 Sep 2013 17:09:05 GMT

[View Forum Message](#) <> [Reply to Message](#)

---

Transektion ist ein schwieriges Feld. Gewöhnlich, wie bei mir, teilt man unbeabsichtigt Multis, so dass statt 4 Haaren pro Wurzel nur 1 oder 2 herauskommt. Das dürfte dir vielleicht schon beim Haircount während der Behandlung aufgefallen sein, wenn du wenig Multis über 2er hattest. Es können aber auch 4er rauskommen, von denen dann schlichtweg nur 2 anwachsen. Üblicherweise wächst bei der im Haarkranz verbliebenen Wurzel wieder etwas nach. Daher hat sich mein Donor nach 2 Jahren erheblich erholt! Kann aber auch sein, dass dort ebenso nix mehr kommt. Manche Wurzeln sind eben empfindlich.

Ich würde dir aber wie die anderen empfehlen, wirklich erst einmal 8 oder 10 Monate abzuwarten. Gewöhnlich wird das Endergebnis erst nach 12 Monaten feststehen. Bei mir kam aber nach 6 Monaten auch nicht mehr viel. Nach 8 Monaten wusste ich, dass es das war. Ich denke, dein Vorteil besteht darin, dass du in der Front keinen Bedarf hattest und "nur" eine GHE-Rekonstruktion brauchtest.

---

---

Subject: Aw: 2. HT

Posted by [opfer](#) on Wed, 11 Sep 2013 15:57:43 GMT

[View Forum Message](#) <> [Reply to Message](#)

---

@ maspelo

wennst jetzt noch ein pic vor der OP hättest? Auffällig finde ich dich hohe Dichte an den "Schnittstellen"

---

opfer

---

---

Subject: Aw: 2. HT

Posted by [maspelo](#) on Wed, 11 Sep 2013 20:02:39 GMT

[View Forum Message](#) <> [Reply to Message](#)

---

Woher die hohe Dichte in diesem Bereich kommt, weiß ich auch nicht. So sieht man den Übergang von alten zu neuen Haaren nochmal stärker...

EDIT: HLC hat mich abgelehnt. Zu wenig Körperhaare, außerdem seien diese für GHEn ungeeignet. Immerhin sind sie ehrlich...

---

#### File Attachments

1) [preop.JPG](#), downloaded 646 times

---





Subject: Aw: 2. HT

Posted by [Lipohair](#) on Thu, 12 Sep 2013 11:29:57 GMT

[View Forum Message](#) <> [Reply to Message](#)

---

BHT für GHE ist nicht gerade die Lösung, hatte ich dir schon angedeutet. Gerade die Hairline ist der wichtigste Teil einer HT, weil sie dem Gesicht einen Rahmen verleiht. Daher brauchst du eigentlich gerade hier nicht für mögliche spätere Nachverdichtungen sparen. Wenn man ein paar Multis mit hoher Haarzahl in die undichten Stellen von Keser verpflanzt, wird das sicher noch etwas werden. Ich hätte da weniger Bedenken, kenne aber deinen Donor nicht. Wenn man dir allerdings während der HT suggeriert hat, dass dein Donor nicht gut ist, weil du wenig Multis hast oder bei dir Grafts generell schlecht extrahieren kann, solltest du ein wenig skeptisch mit dem Urteil sein. Da wären wir beide nicht die ersten, denen Keser das erzählt hat. Lass ihn dir doch einmal vermessen. Kostet ja nischts.

---

---

Subject: Aw: 2. HT

Posted by [maspelo](#) on Thu, 12 Sep 2013 11:51:32 GMT

[View Forum Message](#) <> [Reply to Message](#)

---

Ja, deswegen werde ich mich wohl mit der 2. HT noch etwas gedulden. Vielleicht wird der Donor mit der Zeit wieder etwas dichter.

Habe jetzt mal Andreas Krämer kontaktiert.

Noch drei Fotos vom Donor (180 Tage Post-OP)...

---

#### File Attachments


1) [donor1.jpg](#), downloaded 672 times

---



2) [donor2.jpg](#), downloaded 539 times

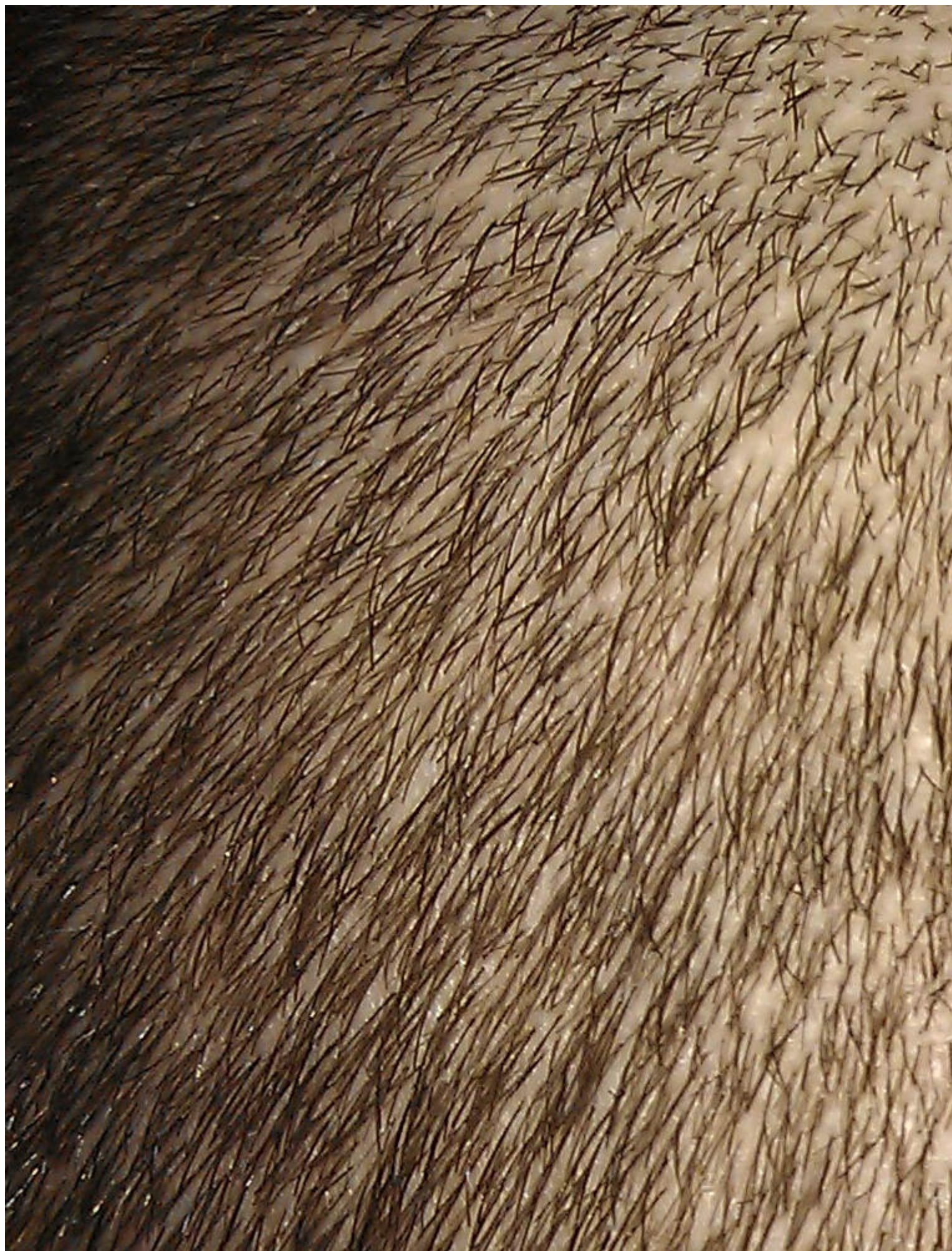





3) [donor\\_blitz.jpg](#), downloaded 520 times







Subject: Aw: 2. HT  
Posted by [opfer](#) on Thu, 12 Sep 2013 12:12:10 GMT  
[View Forum Message](#) <> [Reply to Message](#)

---

hm...aber da steckt doch noch jede Menge "Junggemüse" dazwischen, das noch gross und stark werden kann.....oder bin ich blind?

---

---

Subject: Aw: 2. HT  
Posted by [maspelo](#) on Thu, 12 Sep 2013 12:24:17 GMT  
[View Forum Message](#) <> [Reply to Message](#)

---

Es kann gut sein, dass einzelne Haare noch kräftiger werden. In den letzten 20 Tagen ist aber nichts neues mehr hinzugekommen (mit so kurzen Haaren lässt sich das sehr gut prüfen).

---

#### File Attachments

1) [links\\_180Tage.jpg](#), downloaded 579 times

---





2) [rechts\\_180Tage.jpg](#), downloaded 482 times

