

---

Subject: Donor?

Posted by [Senior](#) on Sun, 30 Mar 2014 06:02:41 GMT

[View Forum Message](#) <> [Reply to Message](#)

---

Hallo Freunde,

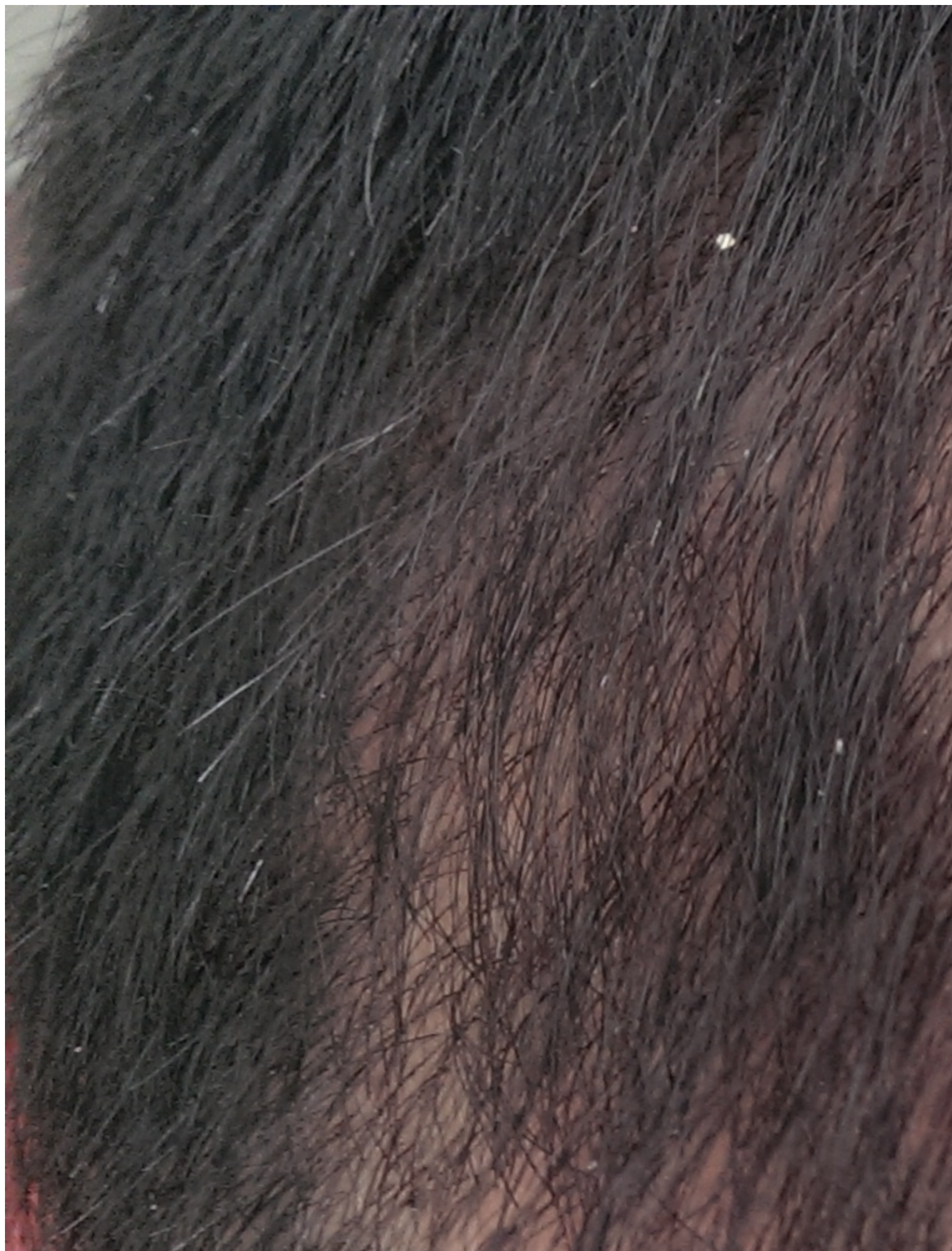ich bin 34 habe letztes Jahr im Dezember genauer gesagt am 17.12 eine HT machen lassen in Istanbul, alles lief gut habe insgesamt 3800 grefts eingepflanzt bekommen und habe mich auch strickt an die anweisungen gehalten. Jetzt nach mehr als 3 Monaten habe ich im Donor bereich keine besserung, der Arzt meinte ich solle noch etwas geduld haben. Was meint Ihr?

---

#### File Attachments

1) [donor.jpg](#), downloaded 6042 times

---



Subject: Aw: Donor?

Posted by [Lipohair](#) on Sun, 30 Mar 2014 10:52:30 GMT

[View Forum Message](#) <> [Reply to Message](#)

---

Oioioioi! Das sieht aber nicht sonderlich einladend aus. Also im Hinblick auf Donorregenerationsdauer solltest Du Dich sicherlich noch gedulden, da man damit ebenso wie mit dem Gesamtergebnis gut ein Jahr benötigt.

Allerdings bin ich schon angesichts dieses Kahlschlags nicht sicher, ob sich das auch in dem Sinne normalisiert, wie Du es Dir vorstellst. War das FUT? Kann man so genau nicht erkennen. Wenn FUE, dann hast Du möglicherweise die falsche Arztwahl getroffen. Bei 3800 Grafts kann man eigentlich so einen Rattenfraß nicht hinterlassen, es sei denn Du hattest an gewissen Stellen infolge einer früheren HT schon eine Ausdünnung.

Wer hat das denn wieder verbrochen?

---

---

Subject: Aw: Donor?

Posted by [Senior](#) on Sun, 30 Mar 2014 11:03:33 GMT

[View Forum Message](#) <> [Reply to Message](#)

---

Hallo,

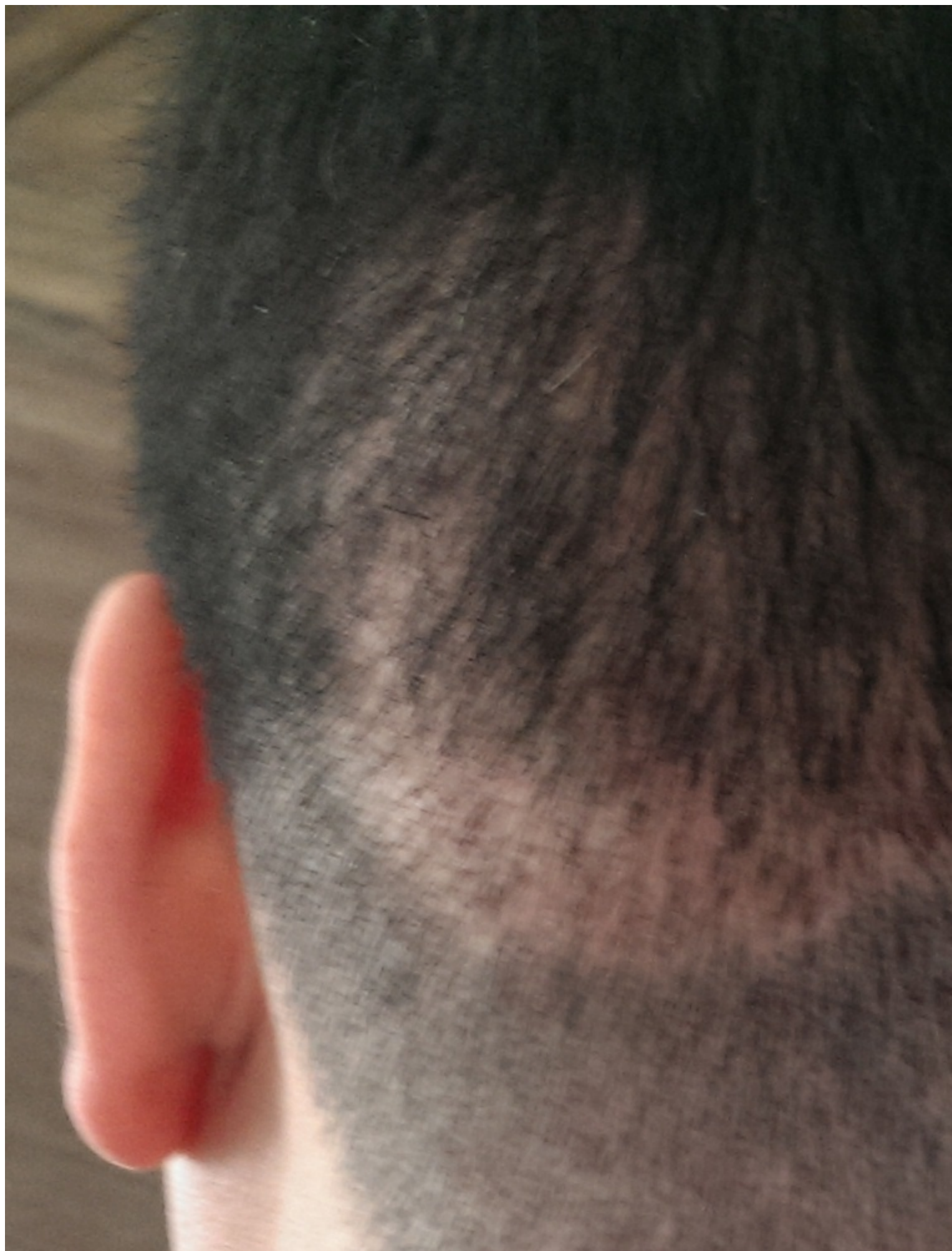nein es war Fue, und vorher hatte ich auch kein HT gehabt. Wir waren zu sechst da und keiner hat dieses Problem. Ich bin der einzige bei dem das so aussieht. Ich bin völlig verzweifelt, ich hoffe es wird besser. Das bild ist direkt nach dem Friseurtermin. Er hat mir geraten Minoxidil 5% auf die fläsche zu sprühen.

#### File Attachments

1) [Donor1.jpg](#), downloaded 3957 times

---





Subject: Aw: Donor?

Posted by [Lipohair](#) on Sun, 30 Mar 2014 14:03:40 GMT

[View Forum Message](#) <> [Reply to Message](#)

---

Ja, da leckst mi doch scho glei .... was ist DAS denn? wie limitiert wurde da denn entnommen? Hat sich die Entnahme auf das Gebiet beschränkt, das jetzt so zerfressen aussieht oder gab es auch eine Entnahme unterhalb, z.B. am hinteren Haaransatzschaff? Wenn Letzteres zutrifft, könnte es vielleicht sein, dass Du Dir irgendeinen Pilz oder eine krankhafte Entzündung zugezogen hast. Ich würde das einmal vom Dermatologen prüfen lassen. Der entnimmt Sporen, macht eine Kultur und das Ergebnis ist in 10 Tagen da.

Ansonsten, wenn das nicht zutrifft: Du wurdest nicht gerade geschont, mein Lieber. Das, was da an Löchern entstanden ist, können niemals nur 3800 Grafts sein. Da hat wohl sonst ein gewaltiger Shockloss zugeschlagen. Wurde mit motorisierter Entnahme geboostet?

---

Subject: Aw: Donor?

Posted by [69pony](#) on Sun, 30 Mar 2014 16:51:44 GMT

[View Forum Message](#) <> [Reply to Message](#)

---

Bin kein Arzt aber ich denke mal der gute Doc hat dir Stellenweiße zuviel Kochsalzlösung in dein Donor reingejagt. Die Folge ist langanhaltende Komprese im Klartext Blutkreis Unterbrechung und danach Shockloss. Soweit ich weiß ist die Sache meistens temporär, musst halt noch ca. 3, 4 Monate warten. Wenn zu eng entnommen wurde sieht die ganze Sache natürlich ganz anders aus. Wie gesagt, bin kein Arzt, ist lediglich nur meine laienhafte Meinung !

Gute Besserung.

PS: Hast du ein Bild von deinem Donor direkt nach der HT ?

---

Subject: Aw: Donor?

Posted by [hugo754u](#) on Sun, 30 Mar 2014 18:27:49 GMT

[View Forum Message](#) <> [Reply to Message](#)

---

@69pony ..

ist zwar eine nette Theorie mit dem zuviel Kochsalz reinjagen und Shockloss und für mich auch gewissermaßen nachvollziehbar ..

nur: wird im Donor-Bereich überhaupt Kochsalz gespritzt ? bei meiner HT war es nur im Empfängerbereich .. im Donor wurde nur Anästhesie mit normaler Spritze gesetzt und Grafts entnommen.

@threadersteller: sieht vorerst düster aus, ja stimmt ..der Umstand, dass es nur dich getroffen

hat und keiner deiner Kollegen dürfte aber mM dann doch eher für temporären Shockloss sprechen aus welchen Gründen auch immer ..aber nicht unbedingt für eine pure Unfähigkeit des Arztes, falls es der selbe war wie bei den anderen.

Pilz glaube ich persönlich eher nicht, da diese eher ein rundes Befallsmuster haben und nicht so ein quadratisches queres wie bei dir

auf jeden Fall alles Gute für den Verlauf!

---

---

Subject: Aw: Donor?

Posted by [Zone1](#) on Sun, 30 Mar 2014 18:35:48 GMT

[View Forum Message](#) <> [Reply to Message](#)

---

Haste mehr Fotos, wurde nur aus dem Bereich entommen? Skizze >

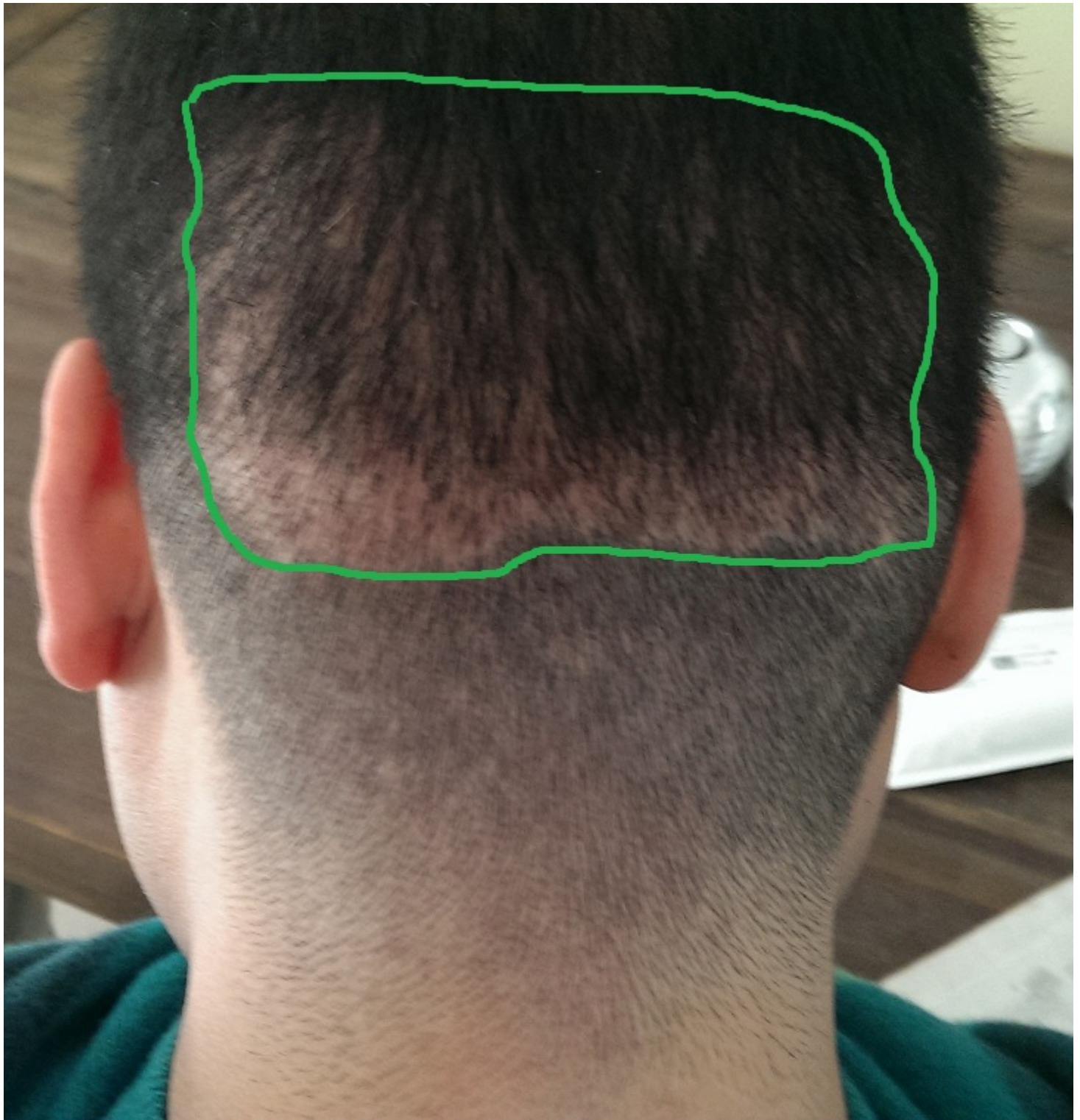---

#### File Attachments

1) [Donor1.jpg](#), downloaded 3795 times

---





---

Subject: Aw: Donor?

Posted by [69pony](#) on Sun, 30 Mar 2014 19:15:20 GMT

[View Forum Message](#) <> [Reply to Message](#)

---

hugo754u schrieb am Sun, 30 March 2014 20:27@69pony ..

ist zwar eine nette Theorie mit dem zuviel Kochsalz reinjagen und Shockloss und für mich auch gewissermaßen nachvollziehbar ..

nur: wird im Donor-Bereich überhaupt Kochsalz gespritzt ? bei meiner HT war es nur im Empfängerbereich .. im Donor wurde nur Anästhesie mit normaler Spritze gesetzt und Grafts entnommen.

Zur Gefäßverengung wird neben Kochsalzlösung auch gerne Adrenalin eingesetzt, jeder Doc hat seine eigene Tricks, ohne kann man grad Eimer drunter stellen, wird sicherlich nach ein Paar Stunden Entnahme halb voll.

---

Subject: Aw: Donor?  
Posted by [69pony](#) on Sun, 30 Mar 2014 19:48:56 GMT  
[View Forum Message](#) <> [Reply to Message](#)

---

@ hugo,  
ganz vergessen, Kochsalz wird auch gerne genommen um die Grafts bei Entnahme Problemen leichter herauszubekommen.  
Mfg

---

---

Subject: Aw: Donor?  
Posted by [Senior](#) on Sun, 30 Mar 2014 20:43:46 GMT  
[View Forum Message](#) <> [Reply to Message](#)

---


Hallo und danke an alle, hier noch einige bilder.



## File Attachments

---

1) [IMG\\_1927.JPG](#), downloaded 800 times



Subject: Aw: Donor?  
Posted by [Senior](#) on Sun, 30 Mar 2014 21:13:20 GMT  
[View Forum Message](#) <> [Reply to Message](#)

---

vor der HT

---

Subject: Aw: Donor?  
Posted by [Zone1](#) on Sun, 30 Mar 2014 21:46:34 GMT  
[View Forum Message](#) <> [Reply to Message](#)

---

Danke für die weiteren Bilder, also der Entnahme Bereich sieht nicht gut aus und auch ungewöhnlich wie dort entnommen wurde, ich finde man hätte bei dir viel Großflächiger entnehmen können und müssen! Warum wurde nur aus diesem Bereich entnommen? Hat man dir dazu was gesagt?

War dein Donor davor auch schon etwas löchrig? Ich kann die Fotos schlecht zu ordnen  
Post/Pre OP....

Normalerweise sollte man Bei FUE doch darauf achten, gleichmäßig auf die am besten bis auf den Rand der Savezone die Grafts zu entnehmen. Skizze>

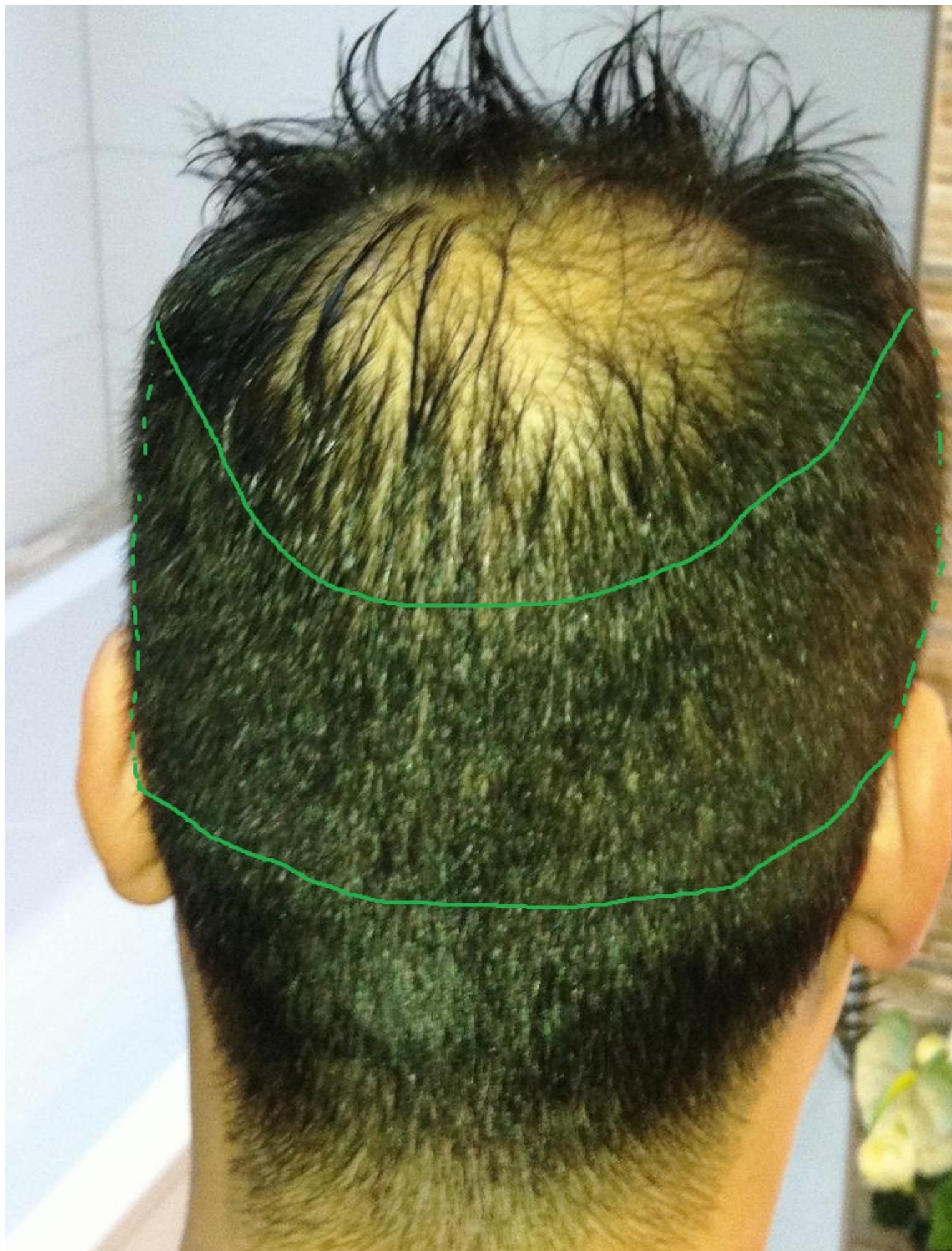
---

#### File Attachments

1) [17817641zk.jpg](#), downloaded 2079 times

---







Subject: Aw: Donor?

Posted by [Senior](#) on Mon, 31 Mar 2014 04:55:14 GMT

[View Forum Message](#) <> [Reply to Message](#)

---

Die haben zur mir gesagt dass die Fläche eine super dichte hat und die nicht grossflächig nehmen brauchen.

Ich habe dort mehrmals erwähnt dass die grossflächig nehmen sollen, aber jedesmal war die Antwort die selbe und irgendwann vertraut man den Ärzten.

Bild 1. 11 Tag

Bild 2. müsste 3-4 Tag sein

Bild 3 & 4 ist 2 Tage nach der OP

Bild 5. 1 Tag

Bild 6. 4 Tag

Bild 7. ca. 4 Wochen

Bild 8 13 Tag

Bild 9 8 Tag

Bild 10

---

---

Subject: Aw: Donor?

Posted by [MatteStattPlatte](#) on Mon, 31 Mar 2014 09:04:56 GMT

[View Forum Message](#) <> [Reply to Message](#)

---

Ich denke es ist die Kombination aus kleiner Entnahmefläche mit großer Graftzahl die zu dem Shockloss geführt hat. Wurde vielleicht noch mit Mikromotor und großem Punchdurchmesser gearbeitet? Bei der Menge Grafts und der Entnahmefläche dürfte es auch ohne Shockloss zu einer sichtbaren Ausdünnung kommen.

---

---

Subject: Aw: Donor?

Posted by [HairDerRinge](#) on Mon, 31 Mar 2014 09:37:12 GMT

[View Forum Message](#) <> [Reply to Message](#)

---

aber eine gleichmäßige sichtbare Ausdünnung im Vergleich zu dem hinteren Rechteck wäre ja keine große Überraschung. Da dein Ausfall ja ziemlich fortgeschritten zu sein scheint, hätte der Arzt doch über das Rechteck hinaus gehen können, eventuell auch die Haarstruktur deines Opas/Onkels erfragen, um dann einen möglichen "Save-Bereich" zu prognostizieren. Bei 6 Patienten steigt aber auch die Wahrscheinlichkeit eines Shocklosses, dass es mindestens einen von euch treffen könnte. Ich bin zuversichtlich, dass alles wieder zur normalen Dichte finden wird.

Haben Ärzte oder Assistentinnen entnommen?

Liefen die OPs Parallel?

---

---

Subject: Aw: Donor?

Posted by [Lipohair](#) on Mon, 31 Mar 2014 11:10:43 GMT

MatteStattPlatte schrieb am Mon, 31 March 2014 11:04Ich denke es ist die Kombination aus kleiner Entnahmefläche mit großer Graftzahl die zu dem Shockloss geführt hat. Wurde vielleicht noch mit Mikromotor und großem Punchdurchmesser gearbeitet? Bei der Menge Grafts und der Entnahmefläche dürfte es auch ohne Shockloss zu einer sichtbaren Ausdünnung kommen.

Ich weiß nicht... möchte Dir eigentlich nicht widersprechen, bin mir aber nicht sicher, ob bei der dichten Haarstruktur 3800 Grafts nun wirklich diesen Lochfrass verursachen können. Das limitierte Entnahmegebiet mag - wie ich auch schon bemerkt habe - sicher ein Grund sein. Allerdings kann ich mir auch bei dieser Eingrenzung so einen Kahlschlag nicht vernünftig erklären.

Andere Gründe (Erkrankung - Pilz) nehme ich nach den zwischenzeitlich veröffentlichten Bildern wieder zurück. Der Bereich sah schon unmittelbar nach der Entnahme so verheerend aus.

Aus meiner Sicht hat es wenig Sinn, wenn man sich pausenlos auf die 5 anderen beruft, bei denen vorgeblich nichts passiert ist. Es gibt ja nun gegenwärtig keine Angaben darüber, wie in jedem einzelnen Fall entnommen wurde, wieviel Grafts und in welchem Gebietsumfang. Es beschäftigt zumeist nur den Patienten selbst, weil es zunächst keine logisch zwingenden Gründe gibt, warum ausgerechnet er die Nieten gezogen hat. Allenfalls könnte es Aufschluss darüber geben, wie gearbeitet wurde. Wenn 6 Patienten gleichzeitig behandelt werden, dann gibts da vielleicht eine Massenabfertigung par excellence und er war eben derjenige, bei dem um 23 Uhr dem Arzt langsam die Augen zugefallen sind.

---

---

Subject: Aw: Donor?

Posted by [Senior](#) on Mon, 31 Mar 2014 11:39:56 GMT

[View Forum Message](#) <> [Reply to Message](#)

---

es wurde mit Mikro Motor gearbeitet, die Assistentin hat die grefts entnommen. Ich war für 9 Uhr bestellt, 9:30 wurde angefangen und um 18:20 war ich fertig, ich muss sagen 1 Tag vorher wurde mit uns alles besprochen und geklärt.

Insgesamt waren es 6 Mitarbeiter und am Tag wurden 2 HT's durchgeführt ,für jeden Patienten 3 + der Arzt der auch die Kanäle gestochen hat. Das war jetzt auch kein Billiganbieter, wir haben halt bekannte gehabt die davor da waren und keiner hatte Probleme, das war auch der Grund warum wir die gewählt haben.

Kann es vielleicht daran liegen das ich nach 2 Wochen eine Gürtelrose Erkrankung am Halsbereich bekommen habe? Ich hatte ca. 6 Wochen eine Lähmung an der linken Gesichtshälfte.

---

---

Subject: Aw: Donor?  
Posted by [Senior](#) on Thu, 03 Apr 2014 06:56:57 GMT  
[View Forum Message](#) <> [Reply to Message](#)

---

eine frage habe ich noch, soll ich Minoxil Forte 5% weiter benutzen?

Danke nochmal an alle

---

---

Subject: Aw: Donor?  
Posted by [derdertli](#) on Fri, 13 Jun 2014 15:17:17 GMT  
[View Forum Message](#) <> [Reply to Message](#)

---

Hallo, wie geht es deinem Donor inzwischen?

---

---

Subject: Aw: Donor?  
Posted by [Ecco](#) on Sat, 27 Sep 2014 13:17:10 GMT  
[View Forum Message](#) <> [Reply to Message](#)

---

Hallo Senior!

Auf jeden Fall würde ich Minoxidil weiter anwenden, eisern konsequent morgens und nachmittags.

Zb. Rogain Forte zeigt erst Wirkung frühestens im dritten Monat.

Dieses Medikament ist für Langzeitanwendung von mehreren Jahren konzipiert.

Zuerst fallen bekanntlich die Haare (Shedding) aus, und nach dauerhafter Anwendung kommt kräftigeres und dickeres Haar nach.

Dass es bei einer HT blutig zur Sache geht ist logisch und die Bilder sehen nun mal blutig aus. Es wäre natürlich wünschenswert gewesen den Spenderbereich so groß wie möglich zu halten.

Ich weiß zwar dass es leichter gesagt ist als getan, aber gib deiner Kopfhaut und deinen Haaren etwas Zeit,  
dass wird sich bestimmt noch bessern!

LG  
Ecco

---

---

Subject: Aw: Donor?  
Posted by [Duale-Medizin München](#) on Sat, 11 Oct 2014 15:28:51 GMT  
[View Forum Message](#) <> [Reply to Message](#)

---

Hallo Hr. Senior,  
sieht wirklich nicht gut aus. Man hätte bei solch einer hohen Graft Anzahl großflächiger entnehmen müssen. Ich vermute stark das viele Haarwurzeln in diesem Bereich in Mitleidenschaft gezogen wurden. 3800 graft aus diesem kleinen Bereich, oh je. Und es ist festzustellen das außerhalb der Entnahme Zone entnommen wurde. Nach Ihren Bildern zu beurteilen wurde auch eine neue Haar Linie rekonstruiert. Da müssten Einheiten mit einzelnen Haarfollikeln eingesetzt werden. Kann es sein das dies bei Ihnen auch nicht beachtet wurde? Worauf ich dennoch hinaus möchte ist, bei solch einer hohen Ausbeutung/Entnahme aus einem kleinen Bereich, dass Haarwurzeln zerstört werden. Es hätte großflächiger entnommen werden müssen.  
Weiterhin hoffe ich auf eine baldige Genesung was ich aber eher bezweifele.  
LG

---

---

Subject: Aw: Donor?  
Posted by [lulurambo1976](#) on Sat, 11 Oct 2014 19:30:21 GMT  
[View Forum Message](#) <> [Reply to Message](#)

---

Da war ja ein Metzger am Werk so sollte das aussehen bei 4000 Graft

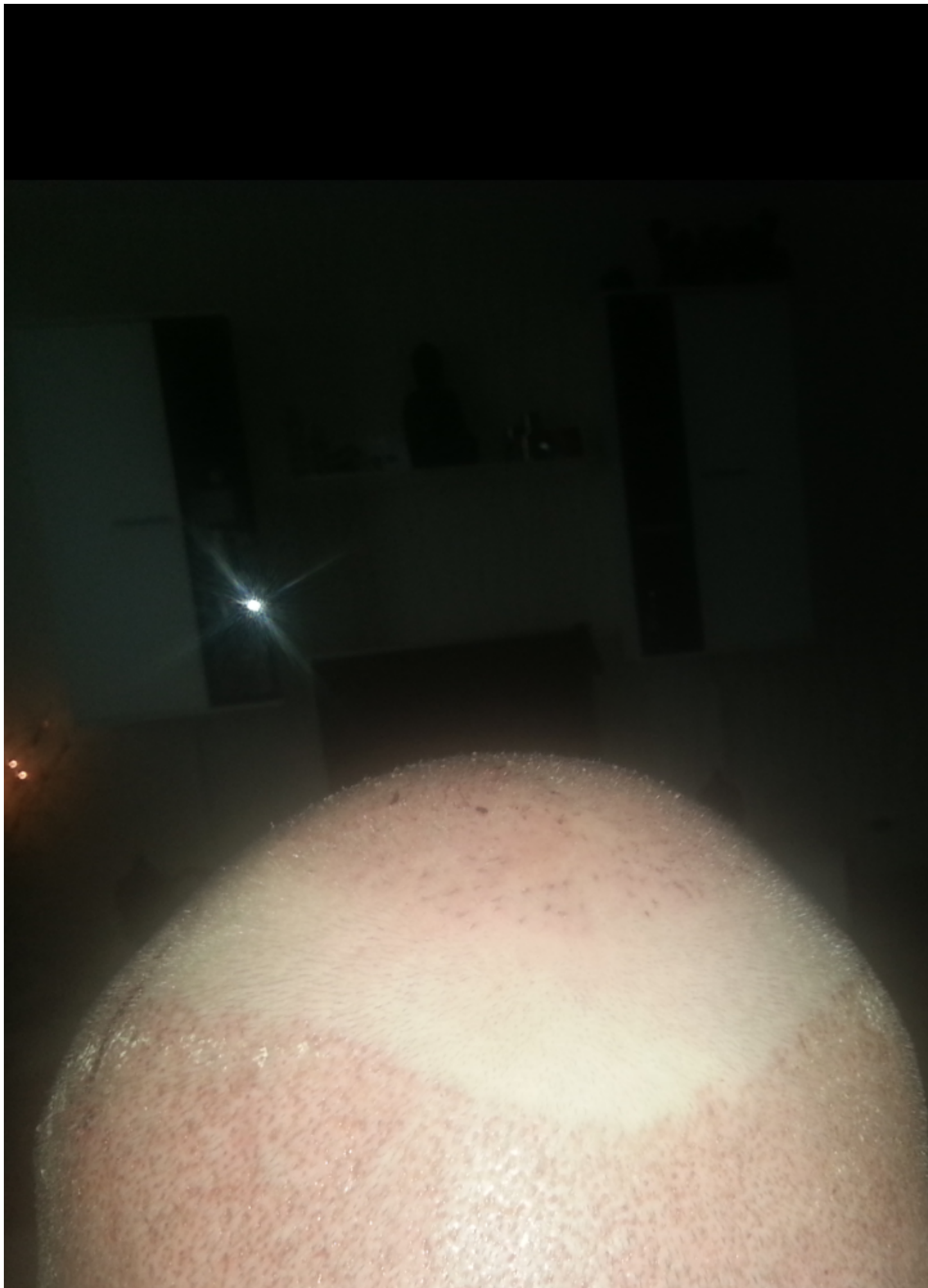---

#### File Attachments

1) [Screenshot\\_2014-10-11-21-26-55.png](#), downloaded 2715 times

---





Subject: Aw: Donor?

Posted by [lulurambo1976](#) on Sat, 11 Oct 2014 19:33:33 GMT

[View Forum Message](#) <> [Reply to Message](#)

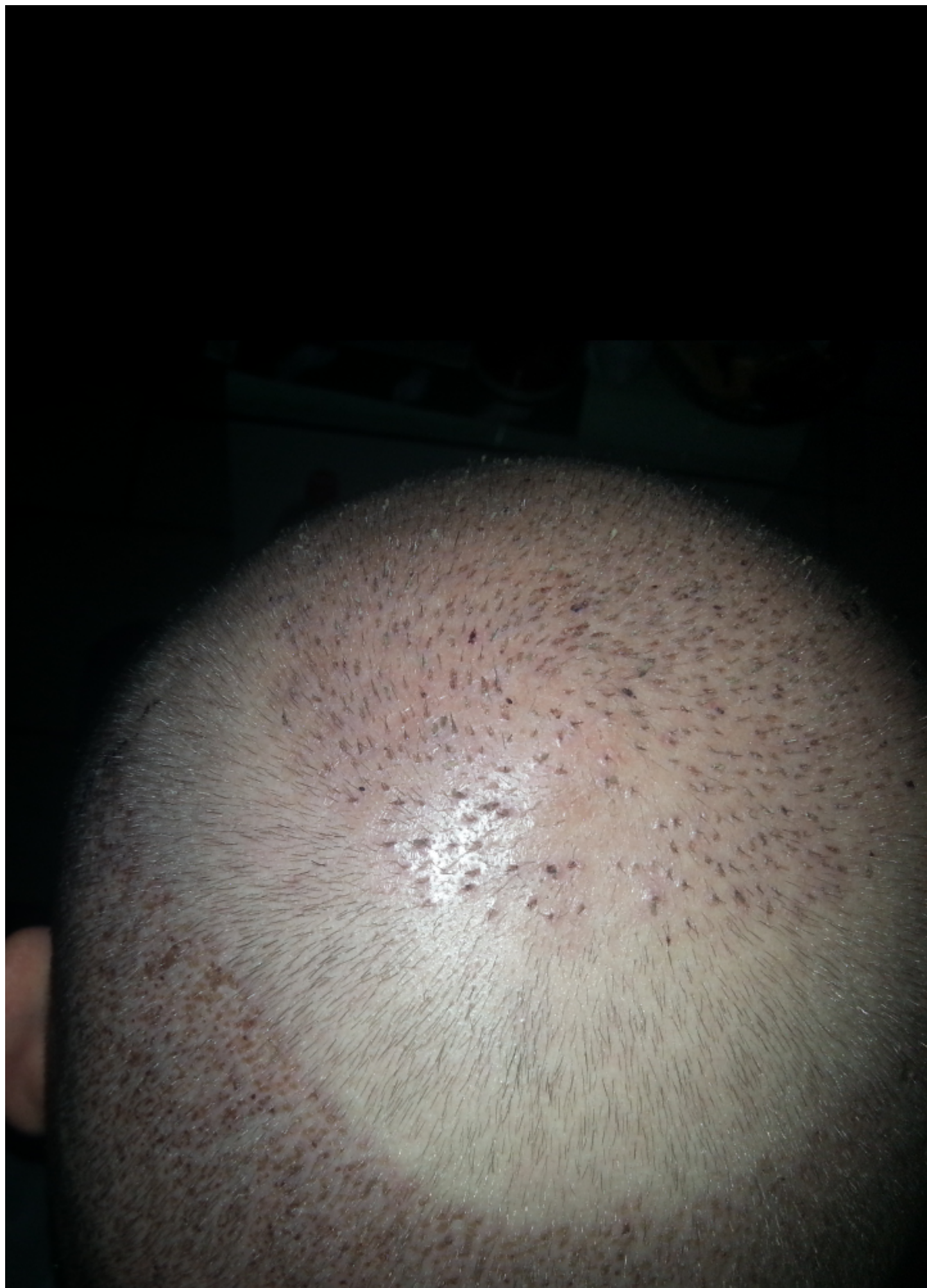---

Und so nach ein paar Tagen

#### File Attachments

---

1) [Screenshot\\_2014-10-11-21-28-39.png](#), downloaded 2510 times



Subject: Aw: Donor?

Posted by [Miron92](#) on Mon, 13 Oct 2014 23:12:17 GMT

[View Forum Message](#) <> [Reply to Message](#)

---

Ich würde dich sehr gerne beruhigen, aber leider muss ich den anderen zustimmen.  
Es wurde einfach eine viel zu hohe Graftanzahl auf einer viel zu kleinen Fläche entwendet.

Man bedenke wie weitläufig bereits bei 1000 Grafts entnommen werden muss.

Dein Donor wird sich nicht verbessern. Nach 3 Monaten sollte es so auf keinen Fall aussehen. Es handelt sich hierbei nicht um Shockloss, sondern einfach darum, dass die Haare die an diesen Stellen entnommen wurden, dort jetzt fehlen.

An deiner Stelle würde ich den Donor mit Körperhaar, d.h im besten Fall Bart und im schlechteren Fall Brusthaare verwenden, um die Lücken wiederauffüllen. Die Körperhaare sollen zwar eine schlechtere Anwuchsrate haben, aber sie müsste ausreichen um ein befriedigendes Ergebnis zu erreichen. Abgesehen davon, könnte man noch einige Grafts aus deinem Donor entfernen, umso den Kontrast zwischen Haupthaar und Körperhaar verschwimmen zu lassen.

Eine gute Adresse hierfür wäre die Hair Line Clinic in Ankara. Die arbeiten dort viel mit BHT und sind auch hier im Forum bekannt. Preiswert sind sie übrigens auch.

Zu der HT auf deinem Kopf kann man leider erst nach 6 Monaten ein vorläufiges Urteil abgeben, aber ich glaube sogar, dass es sein könnte, dass du eine gute Anwuchsrate erreichst, die Wuchsrichtung scheint auch einigermaßen zu stimmen. Sicher bin ich mir da allerdings nicht ist nur eine Vermutung, denn die wirklich schlimmen Fälle sehen Post OP ganz anders aus. Plugs, d.h Haarinseln wie hier bereits vermutet, scheinen keine verpflanzt worden zu sein, denn zum einen sieht der Wundschorf zwar etwas unförmig, aber nicht übergroß aus und zum anderen sieht es auch so aus, als würde es sich um durchschnittlich 1-3 Grafts handeln, wie normal. Desweiteren denke ich, dass dem Patienten, es schon nach 3 Monaten auffällt, wenn die HT komplett schiefgelaufen ist. Beispielsweise bei Plugs, den Haarinseln. Weitere Bilder von deinem Oberkopf, dem transplantierten Bereich, der Empfängerzone, sollten Erkenntnis schaffen.

Abgesehen davon, wie bist du überhaupt an die Klinik gekommen ?

[ Ich habe keinerlei medizinische Ausbildung und meine Beiträge dienen keinesfalls der Beratung, sondern allenfalls der subjektiven Meinungsäußerung. Womit ich meinen Teil zur Diskussion dies Forumbeitrags beitrage.]

---

---

Subject: Aw: Donor?

Posted by [GrinderFX](#) on Tue, 14 Oct 2014 07:51:59 GMT

[View Forum Message](#) <> [Reply to Message](#)

---

Der Spaß mit der Reparatur wird mit Sicherheit 20000 Euro kosten, wenn nicht sogar mehr.

---



Subject: Aw: Donor?

Posted by [Miron92](#) on Tue, 14 Oct 2014 19:03:39 GMT

[View Forum Message](#) <> [Reply to Message](#)

---

GrinderFX schrieb am Tue, 14 October 2014 09:51 Der Spaß mit der Reparatur wird mit Sicherheit 20000 Euro kosten, wenn nicht sogar mehr.

sagen wir 2000 Grafts \* 2.50/Graft = 5000 euronen. Bestehend aus 500 Grafts Kopf und 1500 Bart wenn möglich. Aber an seiner Stelle, würde ich nochmal 3 Monate warten um das Ergebnis der Ht abzuwarten.

---

Subject: Aw: Donor?

Posted by [GrinderFX](#) on Tue, 14 Oct 2014 19:27:10 GMT

[View Forum Message](#) <> [Reply to Message](#)

---

Wer transplantiert Bodygrafts für 2.50?

Und wer Bodygrafts für 2.50€ transplantiert, hat meist eine Anwachsrate von unter 20%, sprich von deinen 2000 Grafts bleiben keine 400 übrig und selbst wenn alle anwachsen würden, wären 2000 einfach zu wenig.

Es wurden ja nicht nur die 4000 Grafts entnommen sondern es wurden auch höchst wahrscheinlich viele weitere Grafts zerstört.

Er kann also 5 mal zu einem 2.50 Arzt gehen, bis er seine 2000 angewachsenen Grafts bekommt oder einmal zu einem teuren Arzt, zahlt dann aber 8 - 12 Euro pro Graft.

Man muss die Sache realistisch sehen, Reparaturen dieser Art kosten Geld.

---

Subject: Aw: Donor?

Posted by [Hairbert](#) on Tue, 14 Oct 2014 19:50:20 GMT

[View Forum Message](#) <> [Reply to Message](#)

---

Lasst mal die Kirche im Dorf.

Özgür verlangt auch 2.70 Euro pro Graft und ist bei Repairs und BHT Anlaufstelle NR 1.

---

Subject: Aw: Donor?

Posted by [lulurambo1976](#) on Tue, 14 Oct 2014 20:03:20 GMT

[View Forum Message](#) <> [Reply to Message](#)

---

Und wenn er 1000 Graft aus dem seitlichen Donar nimmt und das Quadrat verdichten lässt??

Sein Donar schaut mit langen Haaren nicht schlecht bis auf das Quadrat. Ich würde es so machen und Arschlecken

---

---

Subject: Aw: Donor?

Posted by [Miron92](#) on Thu, 16 Oct 2014 01:26:53 GMT

[View Forum Message](#) <> [Reply to Message](#)

---

lulurambo1976 schrieb am Tue, 14 October 2014 22:03 Und wenn er 1000 Graft aus dem seitlichen Donar nimmt und das Quadrat verdichten lässt??

Sein Donar schaut mit langen Haaren nicht schlecht bis auf das Quadrat. Ich würde es so machen und Arschlecken

Er soll erstmal abwarten, wie das Ergebnis der HT wird. Bis dahin. empfehle ich ihm Dermmatch oder ähnliche Concealer, falls er kaschieren möchte.

Falls die HT ein befriedigendes Ergebnis erreicht, stünde der weiteren HT zur Wiederbepflanzung nichts im Wege.

Mal abgesehen davon, dass zwischen zwei HTs mindestens 9-12 Monate liegen sollten.

---

---

Subject: Aw: Donor?

Posted by [mr.hair](#) on Thu, 16 Oct 2014 09:54:11 GMT

[View Forum Message](#) <> [Reply to Message](#)

---

Schlimme Sch\*\*\* ... meine Vorredner haben hier schon alles gesagt, mich und bestimmt auch den anderen hier würde es sicherlich interessieren welcher Doc das in Istanbul war.

Könntest du, Senior, uns den behandelnden Arzt nennen und was du gezahlt hast? Nein, du hast keine Klage etc. zu befürchten.

---

---

Subject: Aw: Donor?

Posted by [GrinderFX](#) on Thu, 16 Oct 2014 18:33:04 GMT

[View Forum Message](#) <> [Reply to Message](#)

---

Hias schrieb am Tue, 14 October 2014 21:50 Lasst mal die Kirche im Dorf.

Özgür verlangt auch 2.70 Euro pro Graft und ist bei Repairs und BHT Anlaufstelle NR 1.

Das stimmt nicht. Überall ist er für normale Grafts mit 3 Euro gelistet, Bodygrafts kosten mehr. Ich hab genügend Beispiele von ihm gesehen und die Bodygrafts sind ganz gut angewachsen aber eben nicht mal ansatzweise so gut wie normale Grafts.

---

---

Subject: Aw: Donor?

Posted by [Hairbert](#) on Thu, 16 Oct 2014 19:49:40 GMT

[View Forum Message](#) <> [Reply to Message](#)

---

Da magst Du recht haben, kann sein, dass die Bodygrafts bei ihm mehr kosten als normale Grafts.

---

---

Subject: Aw: Donor?

Posted by [HattingenHair](#) on Fri, 17 Oct 2014 13:22:57 GMT

[View Forum Message](#) <> [Reply to Message](#)

---

Leider sehen wir mittlerweile vermehrt solche ausgebeutete Spenderzonen nach nur einer FUE Sitzung und ich vermute dass dies nur der Anfang ist von einer Situation die in den nächsten Jahren die ganze HT Branche beeinflussen wird. Die Tendenz FUE als die einzige Lösung für alle HA Fällen darzustellen führt zu aggressive FUE Entnahmen (Menge und ausserhalb der Safe-Zone) um zu versuchen grosse Flächen halbwegs vernünftig abzudecken. Das Problem ist das solche Situation schwierig zu korrigieren sind, da oft die Spenderzone zu stark ausgedünnt ist, so dass eine FUT Narbe nicht mehr abzudecken ist und weitere FUE Entnahmen nicht mehr in Frage kommen. Langfristig werden die Entnahmen ausserhalb der Safezone auch problematisch. Eine HT MUSS langfristig geplant werden, es ist eine ökonomisch-mathematische Rechnerei, da wir mit eine begrenzte Spenderzone zu tun haben die für eine dynamisch grösser werdende Empfängerzone geplant werden muss. Die Diskussion nur oberflächlich über Haarlänge in der Spenderzone zu führen fährt weit ans Ziel vorbei, insbesondere wenn die Resultate einer HT eine gewisse Haarlänge benötigen um eine optimale Abdeckung und Illusion von Dichte zu erreichen.

Sicherlich ist auch ein wenig Schockverlust auch dabei, dies kann einige Monate brauchen um sich zu erholen. Es wird sicherlich etwas besser aussehen mit der Zeit! Die Grundproblematik von zu vielen Entnahmen von einer solche kleine Fläche bleibt. Die sorgfältig geplante Ausdünnung der Spenderzone bei FUE ist ein wesentlicher Bestandteil der FUE Kunst.

---

---

Subject: Aw: Donor?

Posted by [Senior](#) on Wed, 29 Oct 2014 19:08:24 GMT

[View Forum Message](#) <> [Reply to Message](#)

---

Hallo zusammen,

und danke für die vielen Antworten, leider hat sich nicht viel getan, aber mittlerweile lasse ich meine Haare etwas länger so dass es nicht auffällt.

Nochmal möchte ich mir das nicht antun.

Habe die Woche meine Haare ziemlich kurz schneiden lassen um zu gucken ob sich da was getan hat, aber seht selbst.

<http://s14.directupload.net/images/141029/3c9jeawt.jpg>

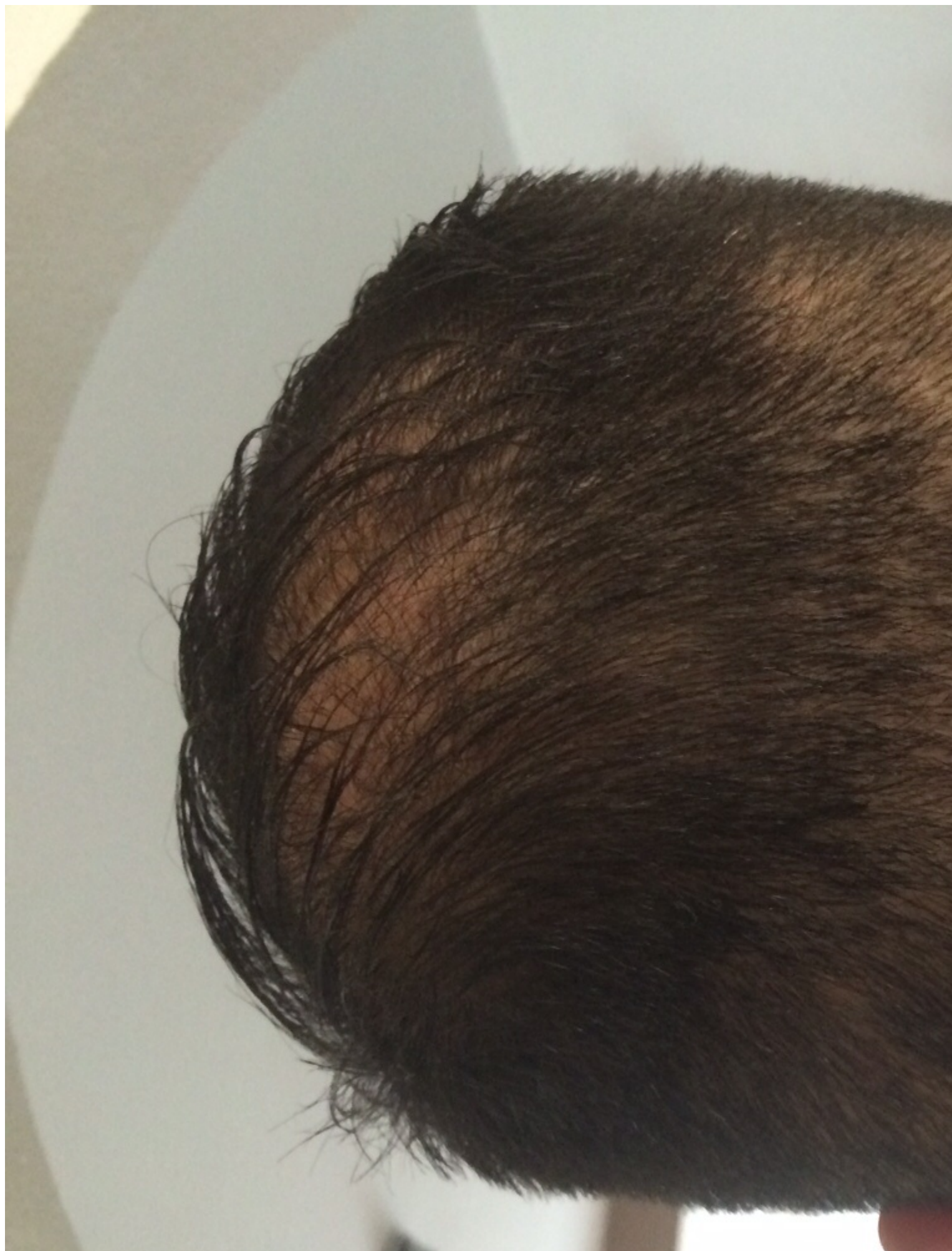<http://s14.directupload.net/images/141029/lytaa36v.jpg>

---

### File Attachments

1) [image.jpg](#), downloaded 1396 times

---





Subject: Aw: Donor?  
Posted by [mr.hair](#) on Wed, 29 Oct 2014 19:12:03 GMT  
[View Forum Message](#) <> [Reply to Message](#)

---

... welcher Arzt war das?!

---

Subject: Aw: Donor?  
Posted by [Senior](#) on Wed, 29 Oct 2014 19:29:32 GMT  
[View Forum Message](#) <> [Reply to Message](#)

---

<http://s14.directupload.net/images/141029/ksfl3aws.jpg>

---

Subject: Aw: Donor?  
Posted by [Cruzar](#) on Wed, 29 Oct 2014 19:57:01 GMT  
[View Forum Message](#) <> [Reply to Message](#)

---

Omg welcher Arzt war den das in Istanbul ???

---

Subject: Aw: Donor?  
Posted by [mr.hair](#) on Thu, 30 Oct 2014 11:11:59 GMT  
[View Forum Message](#) <> [Reply to Message](#)

---

Cruzar schrieb am Wed, 29 October 2014 20:57Omg welcher Arzt war den das in Istanbul ???

Versteh ich auch nicht, warum er nicht auf meine Frage eingeht - hatte die auch schon vor 2 Wochen gestellt.

@ Senior: Bei welchem Arzt in Istanbul warst du?

---

Subject: Aw: Donor?  
Posted by [Senior](#) on Thu, 30 Oct 2014 14:26:28 GMT  
[View Forum Message](#) <> [Reply to Message](#)

---

Jungs immer mit ruhe:-)), wir waren mit 6 leuten dort und keiner hat das Problem was ich habe, ich möchte hier kein ruf schädigen, ich werde im Februar dort hin fliegen und die sache besprechen, vielleicht hat das ja andere gründe(z.B genetisch). Bis dahin möchte ich hier keinen schädigen. Ich bitte um euer verständnis.  
Lg

---

Subject: Aw: Donor?  
Posted by [Kerimas](#) on Thu, 30 Oct 2014 14:35:43 GMT  
[View Forum Message](#) <> [Reply to Message](#)

---

Zitat:ich werde im Februar dort hin fliegen und die sache besprechen, vielleicht hat das ja andere gründe(z.B genetisch).

Was? Genetisch? (Kopfschüttel). Na da lass dich mal schön einlullen.

Gruß

---

---

Subject: Aw: Donor?  
Posted by [mr.hair](#) on Thu, 30 Oct 2014 14:35:59 GMT  
[View Forum Message](#) <> [Reply to Message](#)

---

Ruf schädigen? Du bzw. dein Kopf ist eine Tatsache. Wir würden nur gern wissen bei welchem Doc du warst.

Ob es ein Doc war, der im Grunde einen guten Ruf genießt und bekannt ist ... oder ein Doc, der der Billig-Sparte zuzuordnen ist ... etc.pp.

Dann schreib mich meinetwegen mal privat an!

Kerimas hat voll und ganz recht!

---

---

Subject: Aw: Donor?  
Posted by [Deo Roller](#) on Thu, 30 Oct 2014 14:55:06 GMT  
[View Forum Message](#) <> [Reply to Message](#)

---

Senior schrieb am Thu, 30 October 2014 15:26Jungs immer mit ruhe:-)), wir waren mit 6 leuten dort und keiner hat das Problem was ich habe, ich möchte hier kein ruf schädigen, ich werde im Februar dort hin fliegen und die sache besprechen, vielleicht hat das ja andere gründe(z.B genetisch).

Bis dahin möchte ich hier keinen schädigen. Ich bitte um euer verständnis.

Lg

Die Entnahme war auf eine zu kleine Fläche limitiert was soll das mit deiner Genetik zu tun haben?

---

---

Subject: Aw: Donor?

---

Posted by [Senior](#) on Thu, 30 Oct 2014 15:06:24 GMT

[View Forum Message](#) <> [Reply to Message](#)

---

Dann sollen Sie das korrigieren, aber wenn ich hier den namen preisgebe werden die nichts tun, war in einem grossen Krankenhaus. Die sscheisse hat mich ca. 3000€ gekostet + hotel und Flug.

---

---

Subject: Aw: Donor?

Posted by [Deo Roller](#) on Thu, 30 Oct 2014 16:56:28 GMT

[View Forum Message](#) <> [Reply to Message](#)

---

Auf einer Seite kann ich dich verstehen...aber ich hätte da kein Vertrauen mehr.  
Auch wenn dir die Kohle weh tut.Wenn du schon da runter fliegst würde ich zumindest vor Ort noch eine 2 Meinung einholen.Es gibt dort mit Sicherheit Ärzte in der Nähe die auch hier im Forum bekannt sind.

---

---

Subject: Aw: Donor?

Posted by [Miron92](#) on Thu, 30 Oct 2014 20:57:46 GMT

[View Forum Message](#) <> [Reply to Message](#)

---

Also ich würde da für kein Geld der Welt, selbst wenn ich bezahlt werden würde, mich da nochmal behandeln lassen. Sei jetzt nicht unvernünftig !

---

---

Subject: Aw: Donor?

Posted by [mr.hair](#) on Thu, 30 Oct 2014 21:05:34 GMT

[View Forum Message](#) <> [Reply to Message](#)

---

Miron92 schrieb am Thu, 30 October 2014 21:57Also ich würde da für kein Geld der Welt, selbst wenn ich bezahlt werden würde, mich da nochmal behandeln lassen. Sei jetzt nicht unvernünftig !

Sehe ich auch so. Da würde ich mich auch eher mit einer kleinen Rückzahlung (Schmerzengeld) des Docs arrangieren und GEWISS von einem anderen Doc, der gut in Repair-Fällen ist, behandeln lassen.

@ Senior: ... wenn derselbe Doc ein weiteres Mal deinen Kopf "misshandelt", war es das mit deiner Haarpracht ... denk bloß nicht, dass du zig Versuche starten kannst bis zum Erfolg.

Der Doc hat evtl. sogar umliegende Donor-Entnahmebereiche auch beschädigt. Das kannst du als Laie nicht wissen - kannst dir eh nicht auf/in den Hinterkopf gucken.

Dass du diesen Pfuscher hier deckst, finde ich auch nicht fein - klar, du hast da nun ein kleines Sümmchen rein investiert und möchtest dafür eine entsprechende Leistung haben, aber den Doc aus Eigeninteresse zu schützen ist falsch.

---

---

Subject: Aw: Donor?

Posted by [g-home-bike](#) on Fri, 31 Oct 2014 10:31:22 GMT

[View Forum Message](#) <> [Reply to Message](#)

---

Wäre das nicht eine Situation wo Micro Hair Tattoos in Frage kommen könnten?

---

Subject: Aw: Donor?

Posted by [Miron92](#) on Fri, 31 Oct 2014 19:28:57 GMT

[View Forum Message](#) <> [Reply to Message](#)

---

g-home-bike schrieb am Fri, 31 October 2014 11:31: Wäre das nicht eine Situation wo Micro Hair Tattoos in Frage kommen könnten?

NEIN!

---

Subject: Aw: Donor?

Posted by [g-home-bike](#) on Sat, 01 Nov 2014 15:59:08 GMT

[View Forum Message](#) <> [Reply to Message](#)

---

WIESO NICHT!!!

---

Subject: Aw: Donor?

Posted by [HT in Istanbul](#) on Sat, 01 Nov 2014 19:41:47 GMT

[View Forum Message](#) <> [Reply to Message](#)

---

So sah mein Donor nach ca. drei-vier Monate aus beim 4.000-Graft

<http://www.alopezie.de/foren/transplant/index.php/fa/21712/>

---

Subject: Aw: Donor?

Posted by [Ecco](#) on Sun, 02 Nov 2014 19:52:49 GMT

[View Forum Message](#) <> [Reply to Message](#)

---

HT in Istanbul schrieb am Sat, 01 November 2014 20:41: So sah mein Donor nach ca. drei-vier Monate aus beim 4.000-Graft

<http://www.alopezie.de/foren/transplant/index.php/fa/21712/>

Seh nix, kannst du einen neuen Link rein stellen?

LG

Ecco

---

Subject: Aw: Donor?

Posted by [mr.hair](#) on Sun, 02 Nov 2014 22:11:31 GMT

[View Forum Message](#) <> [Reply to Message](#)

---

Ein anderer EsteWorld-Geschädigter: [LINK](#)

Ebenso von EsteWorld geschädigt: [LINK](#)

... ihr könnt euch ja miteinander bequatschen und evtl. Klagen gemeinsam koordinieren - ist immer besser als auf eigene Faust zu handeln.

---

---

Subject: Aw: Donor?

Posted by [HT in Istanbul](#) on Sun, 02 Nov 2014 23:02:35 GMT

[View Forum Message](#) <> [Reply to Message](#)

---

mr.hair schrieb am Sun, 02 November 2014 23:11Ein anderer EsteWorld-Geschädigter: [LINK](#)

Ebenso von EsteWorld geschädigt: [LINK](#)

... ihr könnt euch ja miteinander bequatschen und evtl. Klagen gemeinsam koordinieren - ist immer besser als auf eigene Faust zu handeln.

Hallo mr.hair,

<http://www.alopezie.de/foren/transplant/index.php?t=msg&goto=97417>

er braucht aber noch paar Wochen! Man sollte guten zwei-drei Monate warten müssen nach einem HT das man im Donor wieder Ruhe hat.

Gruss

---

---

Subject: Aw: Donor?

Posted by [HT in Istanbul](#) on Sun, 02 Nov 2014 23:06:05 GMT

[View Forum Message](#) <> [Reply to Message](#)

---

Ecco schrieb am Sun, 02 November 2014 20:52HT in Istanbul schrieb am Sat, 01 November 2014 20:41So sah mein Donor nach ca. drei-vier Monate aus beim 4.000-Graft

<http://www.alopezie.de/foren/transplant/index.php/fa/21712/>  
Seh nix, kannst du einen neuen Link rein stellen?

LG

Ecco

---



Hallo Ecco,

wurde wo anders geleitet!

Hier solltest du sehen können!

<http://www.alopezie.de/foren/transplant/index.php/fa/21712/>

Gruß

---

Subject: Aw: Donor?

Posted by [Ecco](#) on Mon, 03 Nov 2014 14:05:59 GMT

[View Forum Message](#) <> [Reply to Message](#)

HT in Istanbul schrieb am Mon, 03 November 2014 00:06Ecco schrieb am Sun, 02 November 2014 20:52HT in Istanbul schrieb am Sat, 01 November 2014 20:41So sah mein Donor nach ca. drei-vier Monate aus beim 4.000-Graft

<http://www.alopezie.de/foren/transplant/index.php/fa/21712/>

Seh nix, kannst du einen neuen Link rein stellen?

LG

Ecco

Hallo Ecco,

wurde wo anders geleitet!

Hier solltest du sehen können!

<http://www.alopezie.de/foren/transplant/index.php/fa/21712/>

Gruß

Geht immer noch nicht. Du solltest den Dateinamen angebeb.

Also den Pfad hast du ja aber den Namen der Datei nicht.

Bsp. DCM43468.jpg

---

Subject: Aw: Donor?

Posted by [Ecco](#) on Thu, 06 Nov 2014 19:24:48 GMT

[View Forum Message](#) <> [Reply to Message](#)

Danke, mittlerweile gehts!  
Sieht gut aus!

---