
Subject: Kopfschmerzen

Posted by [Schneeball](#) on Fri, 12 Mar 2010 09:53:12 GMT

[View Forum Message](#) <> [Reply to Message](#)

]Hey Leute....ich war schon paar mal in der Neuro und habe ein CT und MRT,weil ich mich linkslastig wie erschlagen fühle.....

Laut der Ärzten....alles i.O!

Jedenfalss habe ich laut CT-Bildern einen grösseren schwarzen Fleck....jetzt habe ich mal mein MRT durchsucht und habe an der selben Stelle,wenn ich die Kontraste verändere auch wieder einen schwarzen Fleck....kann mir jemand weiterhelfen....

Danke,schneeball

File Attachments

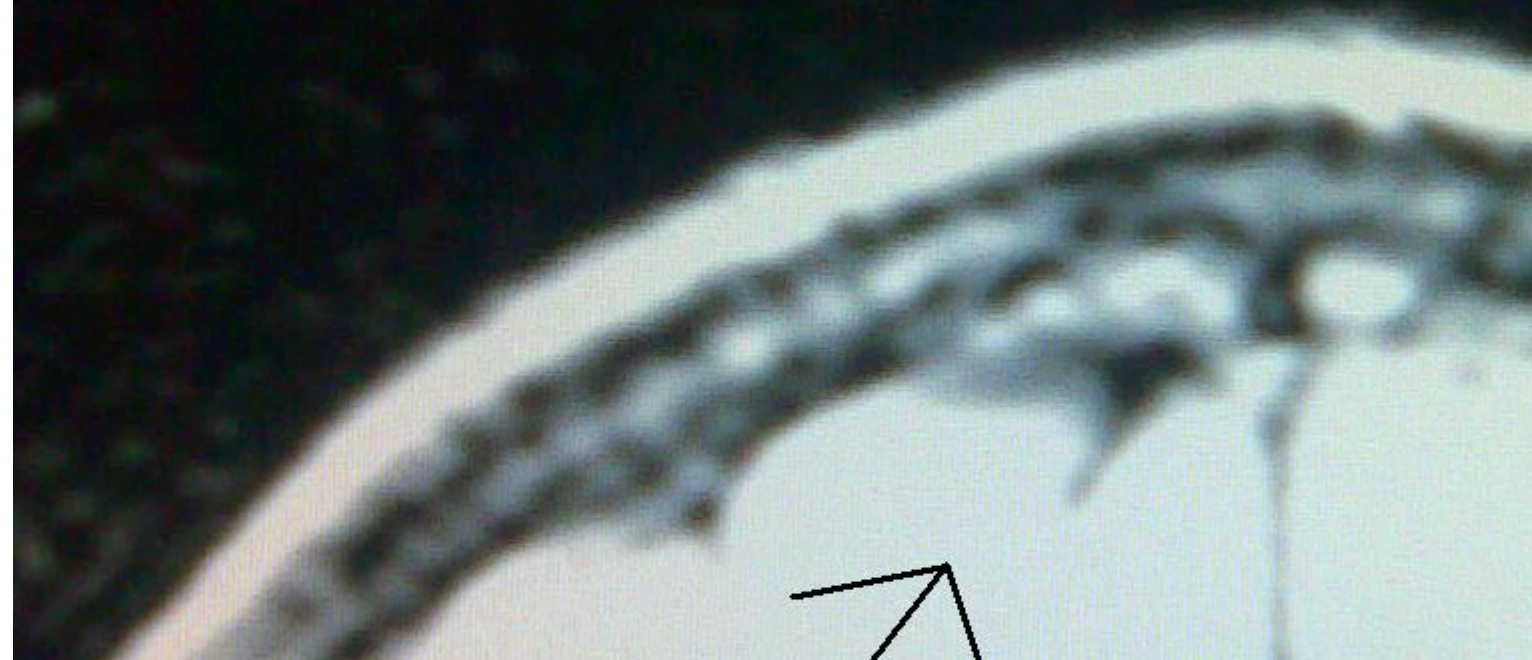1) [Bild0030.JPG](#), downloaded 1138 times

are läuft im DEMO - Modus

Stack

649

H



Subject: Aw: Kopfschmerzen
Posted by [el huevo](#) on Fri, 12 Mar 2010 12:42:22 GMT
[View Forum Message](#) <> [Reply to Message](#)

hi,
ich bin kein Röntgenarzt, deswegen kann ich dir fachlich nichts verbindliches dazu sagen. Aber normalerweise müßte schwarz eher unbedenklich eingestuft werden. Am rande vom Gehirn siehst du wohl die Hirnflüssigkeit, die eben aufgrund ihrer Dichte o.ä. dunkler dargestellt wird.
Ein Gehirn ist kein symmetrisches Gebilde, daher sieht es für mich einfach nach einer natürlichen furche oder spalte an der Außenseite in den Windungen aus. Das weiße da drüber ist wohl wieder eine Windung in einer anderen Ebene. Das Bild zeigt nur eine schicht.

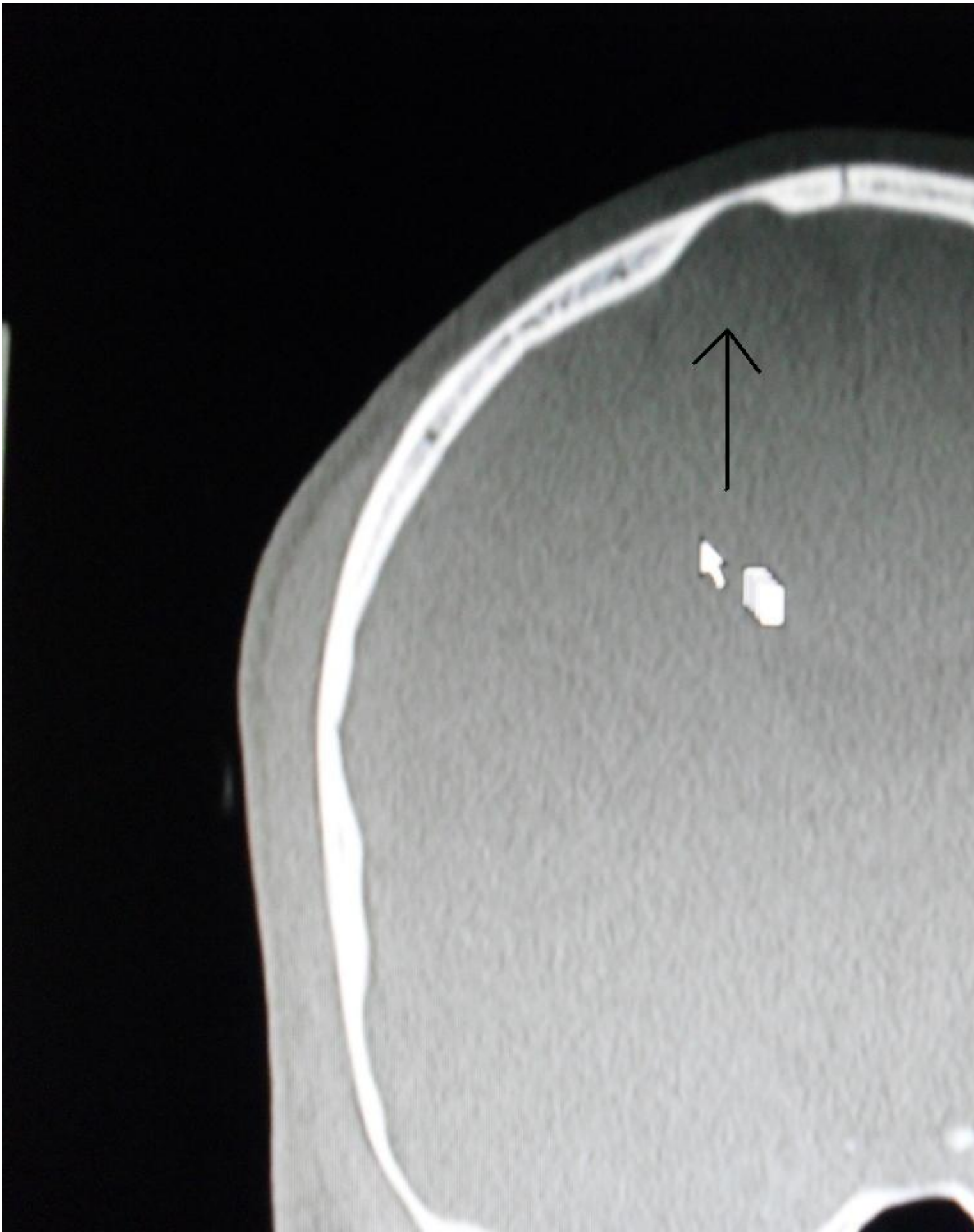
Dachte immer, daß man eher auf "weiße Flecken" achten sollte, die einen bösen grund haben könnten.

Sorry für meine wenig fachliche Einschätzung, aber ich würde schon an deiner Stelle deinen Ärzten vertrauen, wenn Sie dir sagen, daß da nichts ist.

Subject: Aw: Kopfschmerzen
Posted by [Schneeball](#) on Sat, 13 Mar 2010 10:41:46 GMT
[View Forum Message](#) <> [Reply to Message](#)

File Attachments

1) [CT 5.jpg](#), downloaded 1003 times



Subject: Aw: Kopfschmerzen

Posted by [Schneeball](#) on Tue, 16 Mar 2010 12:46:30 GMT

[View Forum Message](#) <> [Reply to Message](#)

Kann mir den keiner sagen was im Hirn schwarz aussieht....alles was ich weiss,ist das das hirn "homogen wirken soll....

Subject: Aw: Kopfschmerzen

Posted by [Shockloss0815](#) on Thu, 18 Mar 2010 21:17:01 GMT

[View Forum Message](#) <> [Reply to Message](#)

Sei froh, dass sich netdoktor.de wegen meinen permanenten Anfragen vor ein paar Jahren stark gebessert hat.

Früher war das nämlich so, immer wenn man auf netdoktor ging und zum Beispiel bei Symptomen Kopfschmerzen gesucht hat, waren die so extrem dass so Sachen wie Gehirntumor oder Meningitis und sowas gezeigt wurden.

Dann habe ich denen echt mehrere Mails geschrieben dass die doch bitte ihr Konzept von Apokalypse auf Realistisch umgestalten und siehe da es hat geklappt mittlerweile kann man die Seite wieder gebrauchen.

Die sagen nicht mehr jeder ist bei Krebs tot sondern das es individuell verschieden ist

Zu deinem Thema, soweit ich das beurteilen kann alles ok bei dir.

Kopfschmerzen entstehen meistens durch Stress oder du hast halt ne Migräne.

Mein Tipp Paracetamol 2 Tabletten mit kalter Cola und du bist ein neuer Mensch

Subject: Aw: Kopfschmerzen

Posted by [HirschGeweih](#) on Thu, 18 Mar 2010 22:17:06 GMT

[View Forum Message](#) <> [Reply to Message](#)

bin kein röntgenspezialist, keine ahnung was dieser schwarze punkt da ist. Solang dein artzt nichts dazu gesagt hat, denke ich mal wird ok sein. Mein kopf ist auch in ordnung und trotzdem hab ich manchmal kopfschmerzen.

Mir hilft: Asparin, wobei ich schon seit 5 jahren keine schmerztabletten mehr gefressen hab und stolz darauf bin

Ansonsten viel wasser trinken, echt kein scherz. Wann immer ich kopfschmerzen hab trinke ich einfach mindestens 0,75liter wasser oder nach bedarf halt mehr, nach ein paar minuten gehts mir wieder gut.

Bei kater hilft das leider nicht viel Da hilt nur schön ausnüchtern.

Subject: Aw: Kopfschmerzen
Posted by [Schneeball](#) on Mon, 22 Mar 2010 12:00:14 GMT
[View Forum Message](#) <> [Reply to Message](#)

Na wenn ich saufe hab ich auch kopfschmerzen....
aber dort drückt das teilweise wie die sau....

Soll angeblich ne achadeulazyste oder sowas sein....nie im leben...naja,ich habe erstmal noch
son termien gemacht

Subject: Aw: Kopfschmerzen
Posted by [Darkthunder](#) on Tue, 23 Mar 2010 00:00:21 GMT
[View Forum Message](#) <> [Reply to Message](#)

Wie siehts denn mit der Sehkraft aus? Bist du Brillenträger und wurde in dieser Hinsicht schon
mal alles abgeklärt?

Subject: Aw: Kopfschmerzen
Posted by [Schneeball](#) on Tue, 23 Mar 2010 10:44:26 GMT
[View Forum Message](#) <> [Reply to Message](#)

Sehen tue ich einwandfrei....allerdings bekomme ich auch manchmal son druck in der Birne,und
genau da wirds teilweise unscharf,wie ein Film vorm Auge...,paar mal reiben,und alles iss wieder
i.o.!

Wollte schonmal Druckmessung im Auge machen,wegen Schädelinnendruck,die wusten aber
nicht was ich meinte...
Na was solls,ich habe erstmal noch son termien....

Subject: Aw: Kopfschmerzen
Posted by [Dorin](#) on Mon, 14 Jan 2013 14:54:06 GMT
[View Forum Message](#) <> [Reply to Message](#)

Nicht an andere Personen als seinem Arzt zu hören.

Subject: Aw: Kopfschmerzen
Posted by [Raini12](#) on Thu, 17 Jan 2013 18:52:44 GMT
[View Forum Message](#) <> [Reply to Message](#)

Also eine Ferndiagnose zu einem Kernspin kann man nicht geben. Was schwarz und ws weiß
ist kann man auch nicht pauschal sagen, da es auf die Gewichtung des MRT ankommt. Es gibt T1
und T2 und demnach stellen sich feste Strukturen einmam weiß und einmal schwarz dar. Auf

deinem Bild ist der Liquorraum schwarz dargestellt Warum es da an der einen Stelle eine Ausweitung gibt, keine Ahnung. Wie ein Tumor sieht es aber nicht aus!

Subject: Aw: Kopfschmerzen

Posted by [mike.](#) on Fri, 06 Sep 2013 09:06:59 GMT

[View Forum Message](#) <> [Reply to Message](#)

Schneeball schrieb am Tue, 23 March 2010 11:44Sehen tue ich einwandfrei....allerdings bekomme ich auch manchmal son druck in der Birne,und genau da wirds teilweise unscharf,wie ein Film vorm Auge...,paar mal reiben,und alles iss wieder i.o.!

Wollte schonmal Druckmessung im Auge machen,wegen Schädelinnendruck,die wusten aber nicht was ich meinte...

Na was solls,ich habe erstmal noch son termien....

das habe ich dann....wenn E2 rapide abfällt oder die werte dureinander kommen ... auch wenn zuviel DHT da ist wird E2 weggespielt....

ist was hormonelles und ich kann das mittlerweile gut steuern...
