
Subject: dermaroller minox follikel zerstört?

Posted by [*Gelöscht - 07/2015*](#) on Mon, 30 May 2011 12:36:18 GMT

[View Forum Message](#) <> [Reply to Message](#)

Ich benutze ja den DR mit Minox, das ganze jetzt seit ca 6 Wochen habe jetzt einen ziemlichen Verlust in den GHEs (da trag ichs auch nur auf) festgestellt.

Jetzt hoffe ich natürlich, dass das nur das obligatorische-positive- Minox-Shedding ist, hab aber doch Angst, dass ich mir mit dem Rollern vllt die Follikel zerstört habe..

an die Experten hier:

Ist sowas möglich, kann bei Benutzung des DR (Nadellänge 1,5mm) etwa bei zu starkem Druck eine Perforation des Follikels stattfinden, die das Follikel "zerstört" ?

Das Follikel soll sich ja strukturell genau auf 1,5mm Tiefe in der HAut befinden und die Nadellänge wird auch für die Anwendung mit Minox so empfohlen-ganz sicher bin ich aber nicht..

Subject: Aw: dermaroller minox follikel zerstört?

Posted by [Norwood-packt-das-an](#) on Wed, 22 Jun 2011 19:09:37 GMT

[View Forum Message](#) <> [Reply to Message](#)

Ich denke das ist eher ein gutes Zeichen.

Denn wenn neue, stark pigmentierte und dicke Haare in den GHE wachsen sollen, dann müssen die alten dünnen Härchen ja erstmal abgestossen werden.

Glaube kaum dass man so leicht Follikel zerstören kann. Bin mir aber auch nicht sicher. Und Stirnfalten sind aber jetzt alle weg, ja?

Subject: Aw: dermaroller minox follikel zerstört?

Posted by [*Gelöscht - 07/2015*](#) on Wed, 22 Jun 2011 21:18:20 GMT

[View Forum Message](#) <> [Reply to Message](#)

Ab-2008-Norwood-null schrieb am Wed, 22 June 2011 21:09: Ich denke das ist eher ein gutes Zeichen.

Denn wenn neue, stark pigmentierte und dicke Haare in den GHE wachsen sollen, dann müssen die alten dünnen Härchen ja erstmal abgestossen werden.

Glaube kaum dass man so leicht Follikel zerstören kann. Bin mir aber auch nicht sicher. Und Stirnfalten sind aber jetzt alle weg, ja?

ich habe kurz nach dem post SEHR GUTEN Neuwuchs in den GHE's feststellen können-inzwischen deutlich sichtbar, dass es fette pigmentierte neue Haare sind und ordentlich flaum an den Randzonen-insofern alles bestens

kann der flaum eigentlich WIRKLICH mit der zeit zu richtigen pigmentierten haaren werden??
zeitfaktor soll ja wichtig sein und die flaumfollikel waren vor ca.3 jahren noch halbwegs "korrekte"
haare,also dürften die follikel noch voll revitalisierbar sein?

stirnfalten hab ich gut reduziert bekommen mit DR und hyaluronsäure-DR OHNE hyaluron bringt
wenig bei falten,dafür gut bei akne/narben.

gruss

Subject: Aw: dermaroller minox follikel zerstört?
Posted by [danko](#) on Thu, 23 Jun 2011 03:28:25 GMT
[View Forum Message](#) <> [Reply to Message](#)

hab dich dich das schon mal gefragt
sorry

welche nadelgröße ist das nochmal?
wo kann ich das kaufen?kann mich von letzt erinnern, dass da nur vom ausland war

muss man nciht den kopf desinfizieren?
im gesicht genauso
und den dermaroller muss man doch auch desinfizieren

Subject: Hast du bilder
Posted by [danko](#) on Thu, 23 Jun 2011 03:30:49 GMT
[View Forum Message](#) <> [Reply to Message](#)

.....

Subject: Aw: dermaroller minox follikel zerstört?
Posted by [hairadise.lost](#) on Thu, 23 Jun 2011 10:13:15 GMT
[View Forum Message](#) <> [Reply to Message](#)

danko schrieb am Thu, 23 June 2011 05:28hab dich dich das schon mal gefragt
sorry

welche nadelgröße ist das nochmal?
wo kann ich das kaufen?kann mich von letzt erinnern, dass da nur vom ausland war

muss man nciht den kopf desinfizieren?
im gesicht genauso
und den dermaroller muss man doch auch desinfizieren

->
haarfrend schrieb am Tue, 17 May 2011 19:55
hab den in 1.5 mm-also schon lang-die 0,2mm bringen nichts!
1,5mm sind auch optimal für die behandlung mit minox,da so bis zum haarfollikel vorgedrungen wird,die genau bei 1,5mm liegen.

->
haarfrend schrieb am Wed, 18 May 2011 07:06hatte den noch gespeichert-klickst du hier

Ich werde den Dermalroller vielleicht auch mal ausprobieren. Da muss man aber vorsichtg sein, da sich die Minox-Nebenwirkungen verstärken (Herzklopfen etc.). Bisher hatte ich keine, noch nicht einmal Schuppen oder gereizte Kopfhaut...

An einem Oberarm habe ich auch leichte Dehnungsstreifen, die könnten damit auch behandelt werden.

Subject: hast du bilder
Posted by [danko](#) on Thu, 23 Jun 2011 11:26:36 GMT
[View Forum Message](#) <> [Reply to Message](#)

Subject: Aw: dermaroller minox follikel zerstört?
Posted by [*Gelöscht - 07/2015*](#) on Thu, 23 Jun 2011 13:24:11 GMT
[View Forum Message](#) <> [Reply to Message](#)

bilder werde ich bei gelegenheit mal uppen

den roller einfach 5 minuten in kochendes wasser geben-
gesicht kann mit des-mittel zb cutasept f desinfiziert werden.

ich will auch noch erwähnt haben,dass man für diese behandlung beim dermatologen ca 1000-1500€ löhnen darf,wobei der einzige unterschied darin besteht,dass mit 2mm nadellänge behandelt wird-
der effektive unterschied dürfte sich in grenzen halten..

Subject: Aw: dermaroller minox follikel zerstört?
Posted by [danko](#) on Thu, 23 Jun 2011 23:27:08 GMT
[View Forum Message](#) <> [Reply to Message](#)

das ganze sieht aber echt blutig aus
interessiert mich sehr
aber denke trotzdem riskant
dazu meinen einige alkohohl direkt in die wunde wäre nicht gut
deswegen wären bilder interessant

Subject: Aw: dermaroller minox follikel zerstört?

Posted by *Gelöscht - 07/2015* on Fri, 24 Jun 2011 00:12:32 GMT

[View Forum Message](#) <> [Reply to Message](#)

ich selbst habe die haut NICHT desinfiziert-es KANN aber gemacht werden-
die nadeln dringen nur bis 1,5 mm tiefe ein,da sollten laut fachleuten nur sogenannte
"kapillarentleerungen" stattfinden.
in praxis saftets schon ganz ordentlich-ist aber mit dem nächsten klatsch wasser komplett
weg-wie gesagt nur kapillarentleerungen..
ich habe ausserdem ordentlich draufgedrückt,wenn du wirklich überhaupt kein blut sehen
willst drückst du halt nicht so feste drauf oder kaufst dir gleich ne kürzere nadellänge.
aber wie gesagt-es bilden sich (bei korrekter anwendungen) keinerlei wunden-das gesicht sieht
danach nur gerötet aus wie nach einem sonnenbrand.
videos dazu gibts zu genüge auf youtube. einfach microneedling oder dermaroller suchen.
gruss

Subject: Aw: dermaroller minox follikel zerstört?

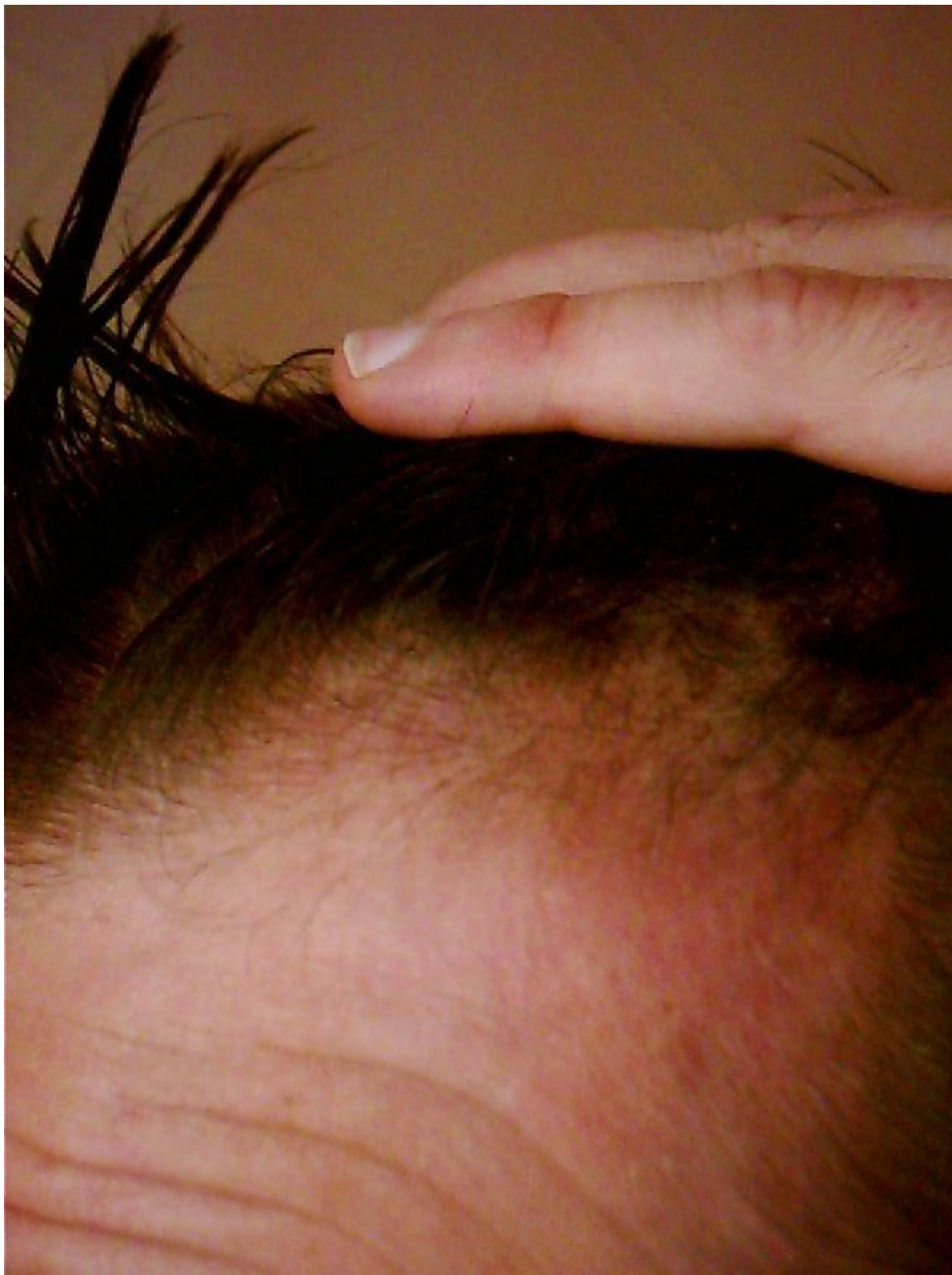Posted by *Gelöscht - 07/2015* on Sat, 25 Jun 2011 21:40:38 GMT

[View Forum Message](#) <> [Reply to Message](#)

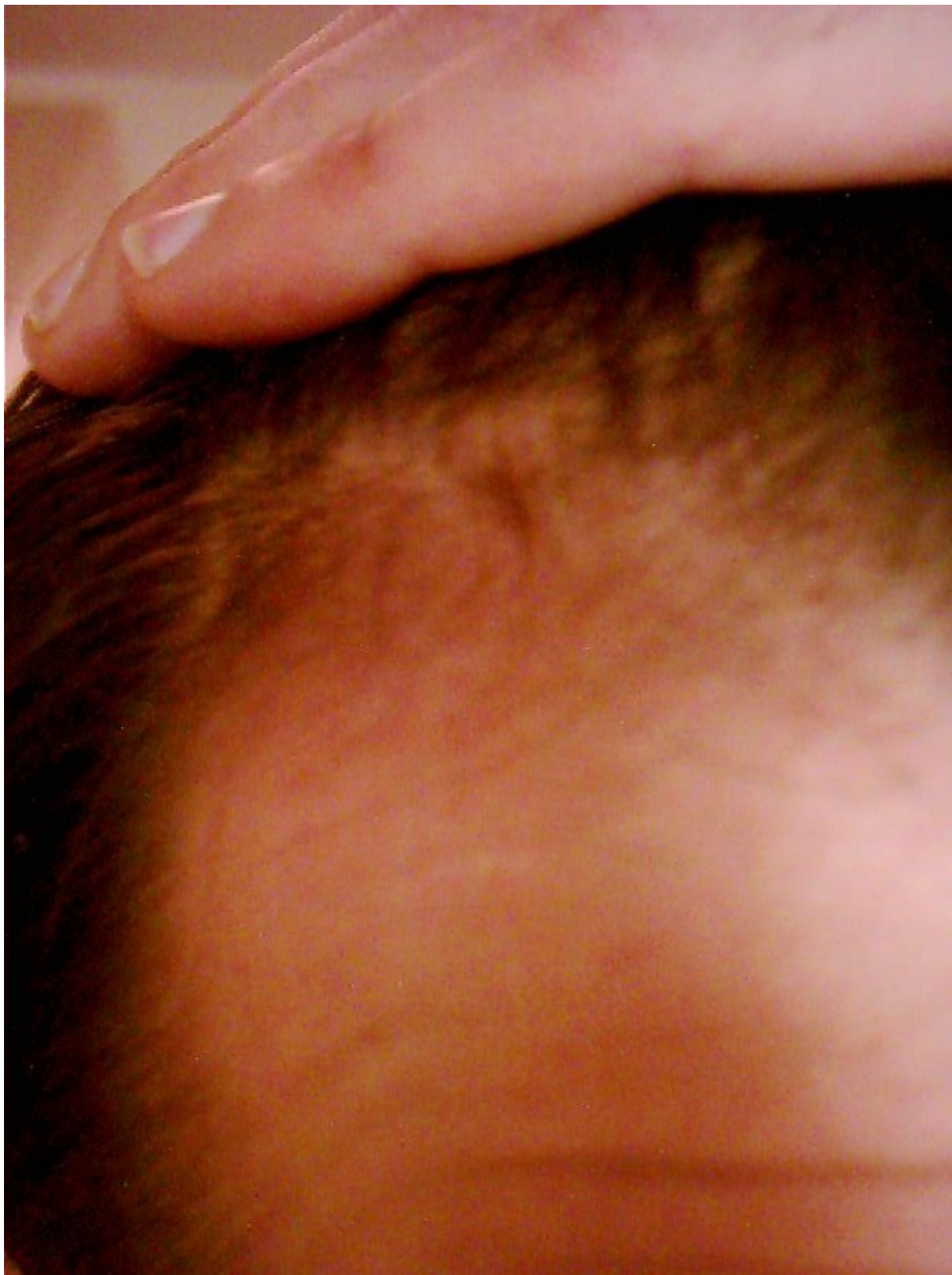im anhang ein foto frisch nach dem rollern-schlechte qualität,aber man sieht,dass die haut nur
leicht gerötet ist-keine wunden oä.
die kurzen haare sind alle neuwuchs
ist auch noch viel flaum,der auf dem bild leider nicht rüberkommt-ausserdem roller ich den
schläfenbereich-also weiter unten- erst seit paar tagen,da hoffe ich natürlich auch noch auf
neuwuchs..

File Attachments


1) [DSCI0200.JPG](#), downloaded 1600 times



2) [DSCI0218.JPG](#), downloaded 1395 times



3) [DSCI0272.JPG](#), downloaded 1277 times



Subject: Aw: dermaroller minox follikel zerstört?
Posted by [*Gelöscht - 07/2015*](#) on Mon, 27 Jun 2011 09:24:00 GMT

[View Forum Message](#) <> [Reply to Message](#)

kaum hat hier mal einer nicht rumzuheulen mit NW`s oder sonstwas,sondern kann (wenn auch nur leichte) erfolge präsentieren,verschlägts hier anscheinend allen die sprache-spricht auch bände..

Subject: Aw: dermaroller minox follikel zerstört?
Posted by [eragon](#) on Mon, 27 Jun 2011 10:49:38 GMT

[View Forum Message](#) <> [Reply to Message](#)

Bleib mal auf dem Teppich 1. wirklich miese Quali der Bilder 2. Mach mal eine vierteljährliche Bilddoku um zu sehen wie sich das weiter entwickelt.

Subject: Aw: dermaroller minox follikel zerstört?
Posted by [*Gelöscht - 07/2015*](#) on Mon, 27 Jun 2011 15:48:55 GMT

[View Forum Message](#) <> [Reply to Message](#)

mir sind leider schon 2 smartphones flöten gegangen-seitdem muss die olle digicam herhalten..^^
aber irgendnen feedback wär schon nice gewesen-man kann gerade auf dem ersten foto genug erkennen,denke ich aber wayne.
dokumentieren werd ich das auf alle fälle-vllt stell ichs dann mal innem jahr rein.

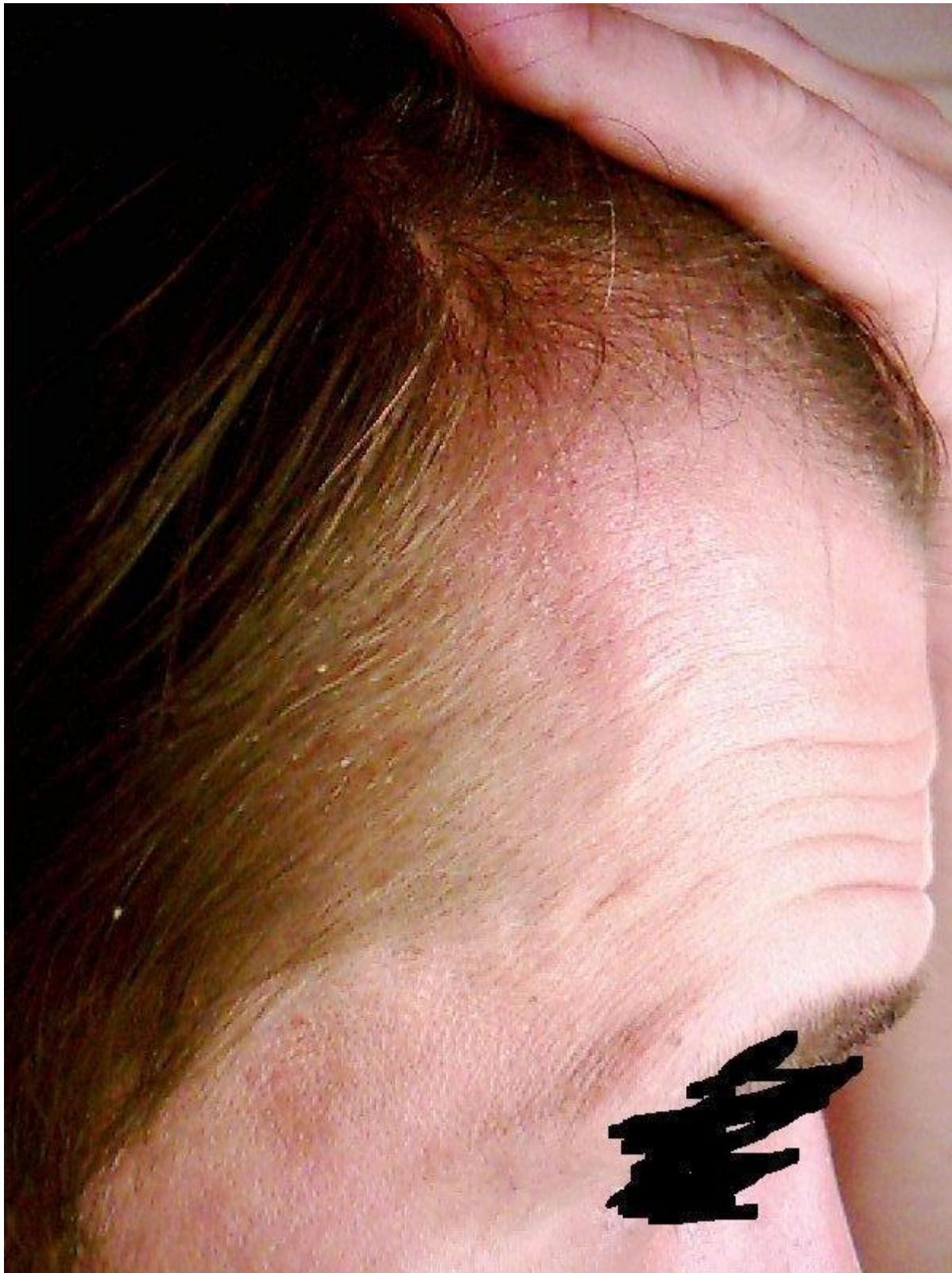
Subject: Aw: dermaroller minox follikel zerstört?
Posted by [*Gelöscht - 07/2015*](#) on Tue, 28 Jun 2011 02:30:02 GMT

[View Forum Message](#) <> [Reply to Message](#)

hier nochmal bessere quali-
wieder frisch nach dem rollern-die kleine roten pünktchen sind nach ca 2 std komplett weg und mit haaren gut zu kaschieren.
die kurzen haare in der ghe und an der front sind neuwuchs.

File Attachments

1) [ghe.JPG](#), downloaded 1383 times



2) [ghe2.JPG](#), downloaded 1290 times

