
Subject: Blutschwammbildung durch Minoxidil?

Posted by [Minox86](#) on Fri, 01 Mar 2013 10:02:59 GMT

[View Forum Message](#) <> [Reply to Message](#)

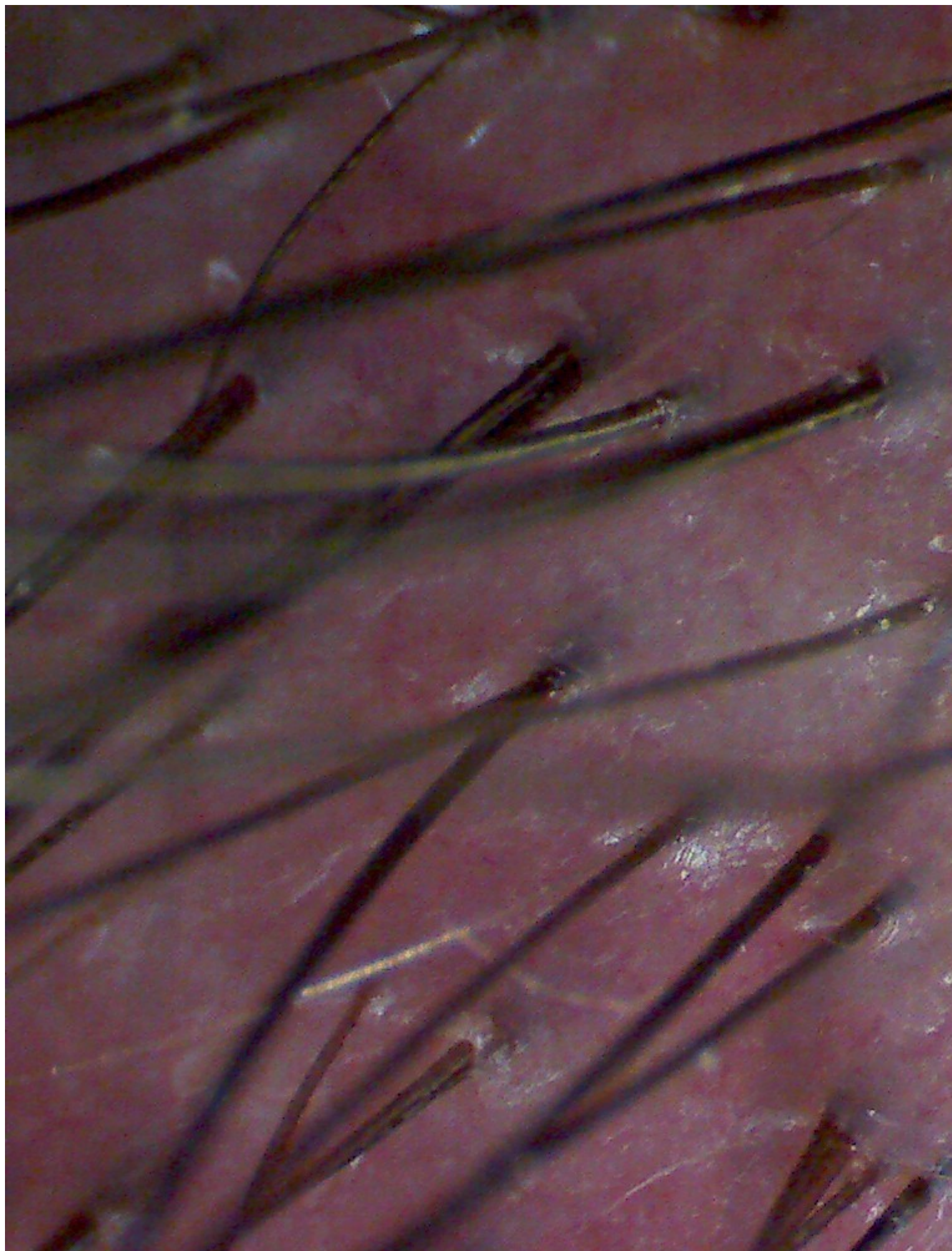
Moin Jungs,

habe einen kleinen Blutschwamm hinter meiner rechten Schläfe entdeckt. Ich hoffe das es "nur" einer ist! Kann sowas durch Minox entstehen? Will hier keine Panik machen aber mit sowas hatte ich bisher nie Probleme. Schmiere Minox ja nun auch schon über zwei Jahre! Hab euch ein Bild angehängt. Noch ist das Teil nur ca. 1,5 mm aber wenn ich die Haare an dieser Stelle auf 6 mm trimme, sieht man ihn schon deutlich. Mache demnächst mal einen Termin beim Hautarzt. Habe gelesen das man die Dinger weglaser bzw. vereisen kann. Sollte bei dieser Größe auch kein Problem darstellen.

Mich interessiert eure Meinung dazu!!!

File Attachments

1) [Still_2013-03-01_103909_N0007.jpg](#), downloaded 1033 times



Subject: Aw: Blutschwammbildung durch Minoxidil?
Posted by [Haareweg](#) on Fri, 01 Mar 2013 10:14:55 GMT
[View Forum Message](#) <> [Reply to Message](#)

minoxidil absetzen, deine haut ist sowas von angegriffen.....

Subject: Aw: Blutschwammbildung durch Minoxidil?
Posted by [Minox86](#) on Fri, 01 Mar 2013 10:20:12 GMT
[View Forum Message](#) <> [Reply to Message](#)

Weil die Kopfhaut so rot ist? Mag sein, kann aber auch am Mikroskop liegen. Das hat UV-Beleuchtung und färbt dementsprechend rot ein. Meine Kopfhaut ist weiss. Siehe Fotos in meiner Signatur ... aber was ist nun mit dem ollen Schwamm dort!?!?

Subject: Aw: Blutschwammbildung durch Minoxidil?
Posted by [Haar20](#) on Fri, 01 Mar 2013 10:23:19 GMT
[View Forum Message](#) <> [Reply to Message](#)

Also in der Nahaufnahme in der Signatur ist deine Haut ebenfalls gerötet und sieht auch alles andere als gesund aus.

Muss aber nicht ausschließlich an Minox liegen...du verwendest ja etliche Topicals.

Zu dem "Schwamm" müssen andere was sagen....

Bin mal gespannt wann sich der gute Foxi einschaltet...

Subject: Aw: Blutschwammbildung durch Minoxidil?
Posted by [Minox86](#) on Fri, 01 Mar 2013 10:31:32 GMT
[View Forum Message](#) <> [Reply to Message](#)

Die Nahaufnahme wurde ebenfalls mit dem selben USB-Mikroskop gemacht, welches immer eine aktive UV-Beleuchtung verwendet und dadurch rötlich wirkt. So back to Schwamm plz ...

Subject: Aw: Blutschwammbildung durch Minoxidil?
Posted by [malcanum](#) on Fri, 01 Mar 2013 13:03:10 GMT
[View Forum Message](#) <> [Reply to Message](#)

Das ist ja auch ziemlich vergrößert, ich würde so ganz spontan auf einen aufgekratzten Pickel (gereizte Stelle) tippen.

Kannst du dich erinnern event dort gekratzt zu haben?

Subject: Aw: Blutschwammbildung durch Minoxidil?
Posted by [Minox86](#) on Fri, 01 Mar 2013 13:55:23 GMT
[View Forum Message](#) <> [Reply to Message](#)

Ne das ist kein aufgekratzter Pickel. Hab das bereits seit einigen Wochen. Ein aufgekratzter Pickel wäre längst wieder verheilt. Das ist in meinen Augen Haargenau das hier :
<http://www.aestheticum-hannover.de/uploads/pics/angiom.JPG>

Mich würde halt nur interessieren ob Andere die Minox verwenden, ähnliches festgestellt haben. Wenn nicht, liegt's auch nicht am Minox denke ich ...

Subject: Aw: Blutschwammbildung durch Minoxidil?
Posted by [sirsent](#) on Fri, 01 Mar 2013 15:16:29 GMT
[View Forum Message](#) <> [Reply to Message](#)

denke nicht dass es an minox liegt. hab auch einen

Subject: Aw: Blutschwammbildung durch Minoxidil?
Posted by [Minox86](#) on Fri, 01 Mar 2013 15:23:13 GMT
[View Forum Message](#) <> [Reply to Message](#)

@sirsent

Und du benutzt kein Minox oder doch? Na gut, wenn niemand anders eine Zusammenhang erkennen kann, war's wohl falscher Alarm!

Subject: Aw: Blutschwammbildung durch Minoxidil?
Posted by [cursor](#) on Fri, 01 Mar 2013 17:55:39 GMT
[View Forum Message](#) <> [Reply to Message](#)

Minox86 schrieb am Fri, 01 March 2013 16:23@sirsent

Und du benutzt kein Minox oder doch? Na gut, wenn niemand anders eine Zusammenhang erkennen kann, war's wohl falscher Alarm!

Hab auch eins. Benutz auch Minox...

Subject: Aw: Blutschwammbildung durch Minoxidil?
Posted by [guzu](#) on Sat, 02 Mar 2013 15:47:23 GMT
[View Forum Message](#) <> [Reply to Message](#)

Minox macht auf Dauer die Kopfhaut kaputt!!!!!! War zumindest bei mir so!! Ekzeme!! Nach

Absetzen ist es besser geworden, aber nicht 100% weg!! Dauert noch, bis sich die Kopfhaut wieder erholt!

Subject: Aw: Blutschwammbildung durch Minoxidil?
Posted by [Homers](#) on Sat, 02 Mar 2013 15:57:44 GMT
[View Forum Message](#) <> [Reply to Message](#)

cursor schrieb am Fri, 01 March 2013 18:55Minox86 schrieb am Fri, 01 March 2013 16:23@sirsent

Und du benutzt kein Minox oder doch? Na gut, wenn niemand anders eine Zusammenhang erkennen kann, war's wohl falscher Alarm!

Hab auch eins. Benutz auch Minox...

ich auch, aber auf der burst und am oberarm und da wende ich kein minox an.

Subject: Aw: Blutschwammbildung durch Minoxidil?
Posted by [Foxi](#) on Sat, 02 Mar 2013 16:04:13 GMT
[View Forum Message](#) <> [Reply to Message](#)

Homers schrieb am Sat, 02 March 2013 16:57cursor schrieb am Fri, 01 March 2013 18:55Minox86 schrieb am Fri, 01 March 2013 16:23@sirsent

Und du benutzt kein Minox oder doch? Na gut, wenn niemand anders eine Zusammenhang erkennen kann, war's wohl falscher Alarm!

Hab auch eins. Benutz auch Minox...

ich auch, aber auf der burst und am oberarm und da wende ich kein minox an.

das sagt nix aus

ich werd rot bis zur Brust runter,Minox wirkt im gesamten körper nicht nur auf der Birne

Subject: Aw: Blutschwammbildung durch Minoxidil?
Posted by [krx](#) on Sat, 02 Mar 2013 16:23:49 GMT
[View Forum Message](#) <> [Reply to Message](#)

Blutschwämmchen ist harmlos, kann mir auch nicht erklären wie das mit Minox zu tun haben soll, wenn Minox ein Blutdrucksenker ist...

mein Vater hat das auch mehrere auf seiner Glatze -> bei ihm gabs noch kein Minox

Subject: Aw: Blutschwammbildung durch Minoxidil?
Posted by [Foxi](#) on Thu, 07 Mar 2013 17:45:18 GMT
[View Forum Message](#) <> [Reply to Message](#)

Gesicht zerstört in 10 Monaten

steht im 2ten Posting
<http://www.baldtruthtalk.com/showthread.php?t=6556>
