Subject: Ehemalige Roaccutan/Isotretinoin Anwender gesucht
Posted by Red123 on Wed, 24 Jul 2019 23:41:50 GMT
View Forum Message <> Reply to Message

Hallo liebes Forum,
ich wende mich mit der Hoffnung an euch, dass ich hier ehemalige Anwender/innen von dem Wirkstoff Isotretinoin an treffe, um zu erfahren, wie sich ihr Haarstatus nach der Einnahme und mit den Jahren entwickelt hat.
Kurz zu mir. Ich bin W. knapp 30 J. habe von Oktober 2012 bis Mai 2013 (8 Monate) aufgrund von Akne eine 10 mg Aknenormin Therapie durchgeführt. Nebenwirkungen wie Nasenbluten, trockene Lippen waren anscheinend vorerst nur die Nebenwirkungen. Im Mai bemerkte ich plötzlich einen sehr schlimmen Haarausfall. Ich habe das Medikament von heute auf morgen abgesetzt und konsultierte meinen Hautarzt. Eigentlich sah ich ihn als einen kompetenten Hautarzt, doch eine richtige Erklärung hatte er nicht und vertröstete mich immer damit, dass wenn der Haarausfall nicht nach 3-4 Monaten aufhört, er nicht im Zusammenhang mit dem Medikament stehen würde. Natürlich recherchierte ich viel in deutschen und englischsprachigen Foren und erfuhr, dass ich nicht die einzige Betroffene bin und das Medikament natürlich damit in Verbindung steht.
Ein Ärzte Marathon begann für mich. Endokrinologen, verschiedene Internisten, Frauenärzte, diverse Blutbilder habe ich anfertigen lassen die auf keine anderen Krankheiten, Entzündungen, Mangelversorgung hin wiesen, die den Haarausfall erklären könnten.
Ich erhoffte mir mit der Zeit, dass wenn das Medikament aus dem Körper draußen ist würde es bestimmt aufhören. Nun haben wir 2019 also 6 Jahre später und der diffuse Haarausfall, trockene Haare und trockene Kopfhaut sind meine ständigen Begleiter. Ich hatte schon immer recht feine und dünne Haare doch davon ist heute nicht mehr viel übrig, was mich sehr traurig macht und ich es bereue dieses Medikament genommen zu haben.
Nun hat mich dieser unerträgliche Zustand wieder in die Arme meines ehemaligen Hautarztes geführt. Derzeitiger Stand Untersuchung zu Autoimmunkrankheit (V.a. Lupus) ist am Laufen und eine erwähnte Kopfhautbiopsie steht auch im Raum.
Ich hoffe, ich bekomme hier Informationen/Anregung von ehemaligen Anwendern/innen wie der Verlauf bei ihnen war, wie ihr heutiger Haarzustand ist, ob ihnen jemals was danach noch diagnostiziert worden ist (Kopfhautbiopsie durch führen lassen?), was ihnen geholfen hat oder welche Therapieoptionen sie eingeschlagen haben.
Auch freue ich mich über Informationen von anderen die sich mit dem Medikament/Wirkstoff aus kennen, sei es vom Wirkmechanismus her, Veränderung die es im Körper angestellt oder bewirkt hat, sowie Therapievorschläge etc.
Vielen Dank und Grüße
Red123

Subject: Aw: Ehemalige Roaccutan/Isotretinoin Anwender gesucht
Posted by blub10 on Thu, 25 Jul 2019 04:40:53 GMT
View Forum Message <> Reply to Message

Hallo,
Ich hatte auch eine kurze Behandlung damit vor mehr als 10 Jahren. Tatsächlich sind mir in

dieser Zeit starke Geheimratsecken gewachsen wo vorher keine waren.

Eine Therapieansatz bis auf die üblichen gegen AGA wüsste ich leider nicht

Habe bis heute Spätfolgen von trockenen und riesigen Händen (die pellen sich richtig), inbesondere im Winter

Falls du einen Ansatz hast gegen den Haarausfall abgesehen von der klassischen Behabdlung lass es mich wissen;)

Subject: Aw: Ehemalige Roaccutan/Isotretinoin Anwender gesucht
Posted by Haar-in-der-Suppe on Thu, 25 Jul 2019 12:10:03 GMT
View Forum Message <> Reply to Message

Hey,

schwierig zu sagen.
10mg sind glaub sehr wenig aber es kommt immer auf Gewicht an.
Habe selber glaub 20mg für so 6-9Monate genommen, Haarausfall hat sich erst ca 2 Jahre später verwtärkt. Ich kanns nicht direkt auf Iso schieben weil ich auch ne zeitlang orale steroide genommen habe für bodybuilding.

Ich glaub die Wissenschaft ist sich da nicht einig, manche meine. auch dass Iso den Haarausfall verbessert

---

Subject: Aw: Ehemalige Roaccutan/Isotretinoin Anwender gesucht
Posted by Red123 on Fri, 06 Sep 2019 18:53:12 GMT
View Forum Message <> Reply to Message

]Hallo liebes Forum,
nachdem ich nun seit 6 Jahren mit Haarausfall nach einer Isotretinoin Einnahme zu kämpfen habe, habe ich nun eine Kopfhautbiopsie machen lassen und einen für mich nicht ganz verständlichen Befundbericht erhalten. Leider hatte ich den Befundbericht bei dem Gespräch nicht vor mir liegen, sondern habe ihn erst am Ende des Gesprächs erhalten. Nun habe ich natürlich einiges was in dem Brief steht recherchiert jedoch nicht wirklich Klarheit bekommen. Im Großen und Ganzen wurde ich eigentlich nur von meinem Arzt beruhigt das es dies und jenes nicht ist was ich natürlich auch im Befundbericht erlesen konnte und für mich verständlich ist. Ecural Lösung wurde mir noch verschrieben. In dem Brief steht etwas von einer Perifollikulitis. Dazu habe ich im Internet Informationen gefunden wie "Eine Follikulitis ist häufig von einer Perifollikulitis begleitet. Die Unterscheidung von Follikulitis und Perifollikulitis ist klinisch nicht möglich und muss histopathologisch erfolgen. Ebenso wie eine Follikulitis kann auch eine Perifollikulitis zur Destruktion von Haarfollikeln und damit zur permanenten Alopezie führen. Bei einer Perifollikulitis handelt es sich gewöhnlich um eine chronische lymphozytäre Entzündung. Ein konstantes Merkmal ist ein dilatiertes, mit einem Hornpfropf ausgefülltes Follikelinfundibulum." Destruktion- Zerstörung. Kann ich dies in Verbindung mit einer

Vernarbung sehen? Im Bericht ist die Rede von Büschelhaaren. Ich teilte meinen Arzt auch mit, dass ich Wimpern und Augenbrauen teilweise verliere und immer mehr in die Richtung Alopecia areata universalis denke. Dazu teilte er mir nur mit, dass er dies nicht glauben würde. Ich hänge meinen Befundbericht mit an in der Hoffnung jemand kennt sich aus oder macht sich die Mühe ihn mir verständlich in einfacher Sprache zum verstehen zu geben. Vielen Dank und viele Grüße

File Attachments

1) Befund 1.jpg, downloaded 1504 times

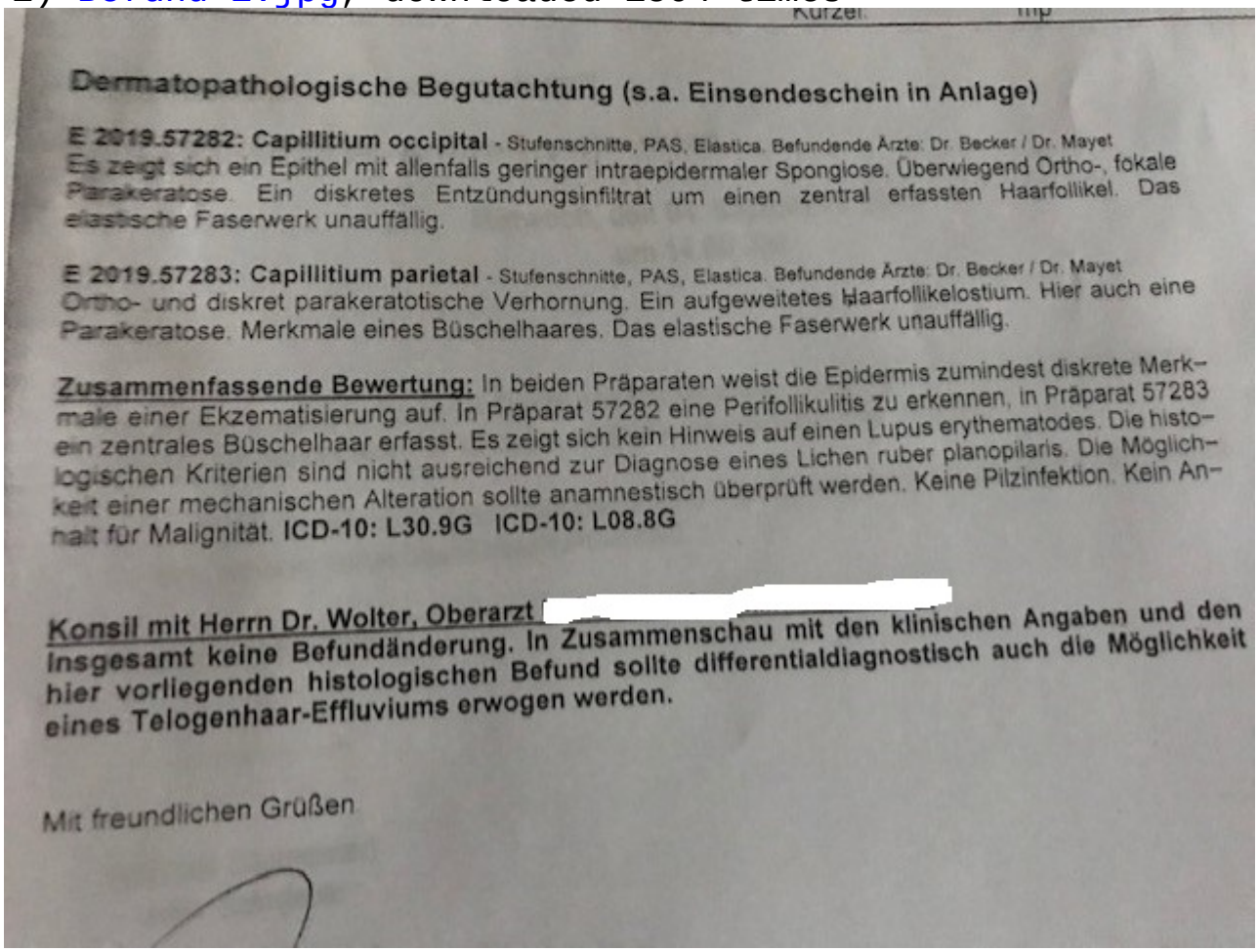

Dermatopathologische Begutachtung (s.a. Einsendeschein in Anlage)

E 2019.57282: Capillitium occipital - Stufenschnitte, PAS, Elastica. Befundende Ärzte: Dr. Becker / Dr. Mayet
Es zeigt sich ein Epithel mit allenfalls geringer intraepidermaler Spongiose. Überwiegend Ortho-, fokale Parakeratose. Ein diskretes Entzündungsinfiltrat um einen zentral erfassten Haarfollikel. Das elastische Faserwerk unauffällig.

E 2019.57283: Capillitium parietal - Stufenschnitte, PAS, Elastica. Befundende Ärzte: Dr. Becker / Dr. Mayet
Ortho- und diskret parakeratotische Verhornung. Ein aufgeweitetes Haarfollikelostium. Hier auch eine Parakeratose. Merkmale eines Büschelhaares. Das elastische Faserwerk unauffällig.

Zusammenfassende Bewertung: In beiden Präparaten weist die Epidermis zumindest diskrete Merkmale einer Ekzematisierung auf. In Präparat 57282 eine Perifollikulitis zu erkennen, in Präparat 57283 ein zentrales Büschelhaar erfasst. Es zeigt sich kein Hinweis auf einen Lupus erythematodes. Die histologischen Kriterien sind nicht ausreichend zur Diagnose eines Lichen ruber planopilaris. Die Möglichkeit einer mechanischen Alteration sollte anamnestisch überprüft werden. Keine Pilzinfektion. Kein Anhalt für Malignität. **ICD-10: L30.9G ICD-10: L08.8G**

Konsil mit Herrn Dr. Wolter, Oberarzt [redacted]
Insgesamt keine Befundänderung. In Zusammenschau mit den klinischen Angaben und den hier vorliegenden histologischen Befund sollte differentialdiagnostisch auch die Möglichkeit eines Telogenhaar-Effluviums erwogen werden.

Mit freundlichen Grüßen

Subject: Aw: Ehemalige Roaccutan/Isotretinoin Anwender gesucht
Posted by Gl@tzkopf on Fri, 06 Sep 2019 21:27:03 GMT
View Forum Message <> Reply to Message

hier.
ich habe mit roacutan sehr frph angefangen war vielleicht damals 11 oder 12 jahre alt. nach vielleicht 3- 6 monate so genau kann ich mich nicht mehr erinnern. ist mir haartechnisch nichts aufgefallen. jahre später nahm ich es wieder. bei mir fang das haarausfall mit 17 an. ich weiss nicht mehr ob ich in dieser zeit auch roaccutan benutzt habe aber ich glaube nicht. an was ich

mich erinnere ist das mein kopfhaut voll mit schuppen war! schuppige kopfhaut.
im lauf der jahre bis vor 3 jahre hatte ich immer wieder mal für 6 monate mal für 9 monate immer roaccuten kur. aber nie das richtige dosis endweder 20mg oder 10mg was ja eig. zu wenig ist. das ich mehr haare verliere. oder der haarausfall dadurch gefördert wird. ist mir nicht aufgefallen. nur das ich immernoch mit akne zu kämpfen habe. ich mir sicher das akne mit der ernährung besonders zucker zu tun hat. ich habe 2 jahre mich nur vegane rohkost ernärt und ich hatte keine hautprobleme nichts.

Subject: Aw: Ehemalige Roaccutan/Isotretinoin Anwender gesucht
Posted by pilos on Sat, 07 Sep 2019 14:06:55 GMT
View Forum Message <> Reply to Message

Red123 schrieb am Fri, 06 September 2019 21:53] und immer mehr in die Richtung Alopecia areata universalis denke.
das glaube ich auch nicht

ich deute den befund so, dass es eine wie auch immer geartete fibrosing alopecia ist

---

Subject: Aw: Ehemalige Roaccutan/Isotretinoin Anwender gesucht
Posted by Red123 on Sat, 07 Sep 2019 15:30:11 GMT
View Forum Message <> Reply to Message

Hallo Pilos,
du schreibst fibrosing Alopecia.
Ich habe schon viel über die frontal fibrosierende Alopecia recherchiert und gelesen, dass sie in Verbindung mit Vernarbung steht. Würde doch dann auch hier in Verbindung stehen oder?
Meines Erachtens finde ich wächst bei mir auch nichts mehr nach. Das erwähnte ich natürlich auch bei meinem Arzt, woraufhin er mir was mit Telogenhaaren erklärte.
So nun hat mir mein Arzt ja die Ecural Lösung verschrieben. Die Nebenwirkungen habe ich mir alle durch gelesen und ich muss sagen, ich bin ganz und gar nicht begeistert mir das auf die Kopfhaut zu schmieren. Er meinte auch ich könnte dies länger tun, da meine Scalp ja dick genug wäre. Meinst du es wäre ein Versuch wert oder irgendwelche anderen Ratschläge für mich?
Viele Dank schon mal im Voraus und viele Grüße

Subject: Aw: Ehemalige Roaccutan/Isotretinoin Anwender gesucht
Posted by pilos on Sat, 07 Sep 2019 16:17:56 GMT
View Forum Message <> Reply to Message

[quote title=Red123 schrieb am Sat, 07 September 2019 18:30
So nun hat mir mein Arzt ja die Ecural Lösung verschrieben. Die Nebenwirkungen habe ich mir

alle durch gelesen und ich muss sagen, ich bin ganz und gar nicht begeistert mir das auf die Kopfhaut zu schmieren. Er meinte auch ich könnte dies länger tun, da meine Scalp ja dick genug wäre. Meinst du es wäre ein Versuch wert [/quote]

ja nimm es

vielleicht diclofenac topical dazu

Subject: Aw: Ehemalige Roaccutan/Isotretinoin Anwender gesucht
Posted by Red123 on Sat, 07 Sep 2019 16:44:53 GMT
View Forum Message <> Reply to Message

Vielen Dank für die schnelle Antwort pilos.
Du schreibst Diclofenac topisch.
Meinst du so in die Haare schmieren?
Ich recherchiere ein bisschen bei dir und habe in einem Beitrag von dir gelesen
([18.] Beispiel einer 1%-igen Diclofenac-Lotion aus einem Diclofenac-Gel [Beitrag #264987] :: Tue, 04.06.13 15:08), dass du es empfiehlst mit Zitrone zu mischen. Es ist schon ein bisschen älter, aber ist es noch aktuell oder gibt es andere oder neue Empfehlungen?
Danke Dir.

Subject: Aw: Ehemalige Roaccutan/Isotretinoin Anwender gesucht
Posted by pilos on Sat, 07 Sep 2019 17:39:03 GMT
View Forum Message <> Reply to Message

Red123 schrieb am Sat, 07 September 2019 19:44Vielen Dank für die schnelle Antwort pilos.
Du schreibst Diclofenac topisch.
Meinst du so in die Haare schmieren?
Ich recherchiere ein bisschen bei dir und habe in einem Beitrag von dir gelesen
([18.] Beispiel einer 1%-igen Diclofenac-Lotion aus einem Diclofenac-Gel [Beitrag #264987] :: Tue, 04.06.13 15:08), dass du es empfiehlst mit Zitrone zu mischen. Es ist schon ein bisschen älter, aber ist es noch aktuell oder gibt es andere oder neue Empfehlungen?
Danke Dir.

nicht in dhe haare, sondern auf die kopfhaut

gilt immer noch

so viel säure bis es flüssig wird, natürlich nur die erwähnten sorten

---

Subject: Aw: Ehemalige Roaccutan/Isotretinoin Anwender gesucht
Posted by haarsträubend23 on Wed, 11 Sep 2019 21:25:24 GMT
View Forum Message <> Reply to Message

Hallo red, hast du dir mal meine Story zu Iso durchgelesen?
Ich habe wegen Iso eine Glatze in nur paar Monaten bekommen und hatte NWo!
Es hat bei mir Lichen Planopilaris verursacht, also vernarbenden Haarausfall, zu dem extrem difussen Haarasufall. Alle Haare die ausfallen haben einen großen Hornpfropfen auch habe ich schmerzen der Kopfhaut, mein Unterhautfett der Kopfhaut ist komplett Atrophiert.
Ich überlege eine Klage gegen den Hersteller einzureichen.

Subject: Aw: Ehemalige Roaccutan/Isotretinoin Anwender gesucht
Posted by Red123 on Thu, 12 Sep 2019 09:46:12 GMT
View Forum Message <> Reply to Message

Hallo Haarsträubend23,
deine Berichte bin ich alle durch und diese erschrecken mich doch sehr.
Diffusen Haarausfall und genau wie du es beschreibst einen Hornpropfen beobachte ich auch an vielen ausgefallenen Haaren von mir. Bedingt durch die parakeratotische Verhornung?
Es steht eine ausreichende Diagnose für Lichen ruber Planopilaris habe ich nicht, aber nach dem was alles in meinem Befund steht wie z.B. Merkmale eine Büschelhaares, die bei Vernarbungen sind, gehe ich davon auch aus, dass ich vernarbenden Haarausfall habe. Mag zwar nicht explizit im Befundbericht stehen, aber was ich mir bis jetzt zusammen recherchiert und informiert habe werde ich davon aus gehen müssen. Zumal ich sehe und merke auch nicht, dass mir was auf dem Kopf nach wächst.

Viele Grüße