
Subject: Sinnvolle NEMs um nach Tumorentfernung Knochenaufbau anzuregen?
Posted by [daniel91](#) on Sun, 04 Dec 2022 12:26:01 GMT

[View Forum Message](#) <> [Reply to Message](#)

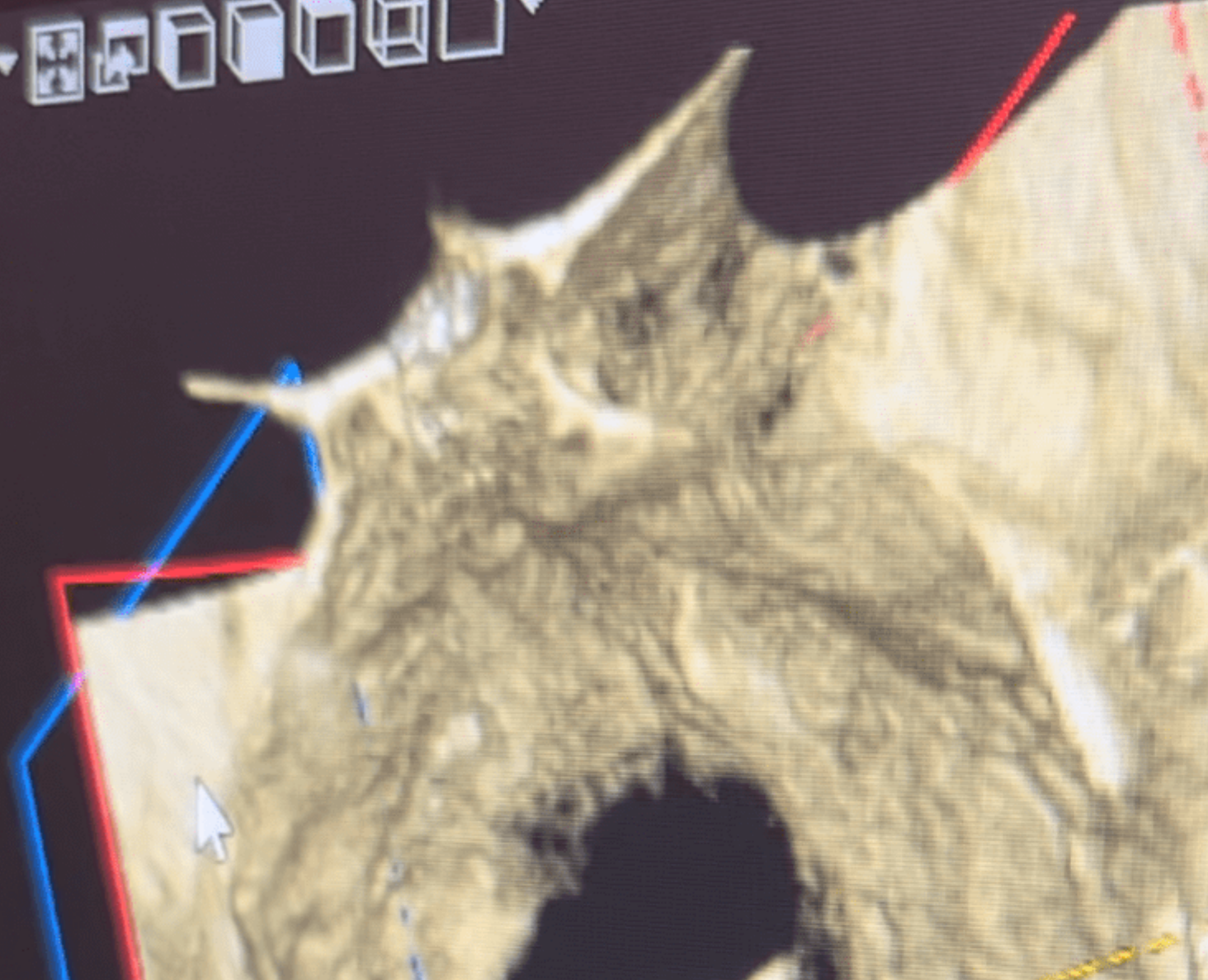
Waren in etwa 1.5cm in alle Richtungen, gibt es sinnvolle NEMs die helfen könnten oder alles Humbug?

File Attachments

1) [858B70FE-0B58-4F8C-863A-BA43F0E404DF-min.png](#), downloaded 552 times

Room: 1.44

P



Subject: Aw: Sinnvolle NEMs um nach Tumorentfernung Knochenaufbau anzuregen?

Posted by [Patrick_Bateman](#) on Sun, 04 Dec 2022 12:32:06 GMT

[View Forum Message](#) <> [Reply to Message](#)

Krass, ich wünsche dir ne schnelle Genesung!

Darf man fragen wie lange es gebraucht hat um das festzustellen? Und hattest du vor der Diagnose Beschwerden?

Subject: Aw: Sinnvolle NEMs um nach Tumorentfernung Knochenaufbau anzuregen?

Posted by [Frank1970](#) on Sun, 04 Dec 2022 13:41:58 GMT

[View Forum Message](#) <> [Reply to Message](#)

daniel91 schrieb am Sun, 04 December 2022 13:26 Waren in etwa 1.5cm in alle Richtungen, gibt es sinnvolle NEMs die helfen könnten oder alles Humbug?

Du hattest einen Tumor im Zahnbereich?

Hättest du eine HRT?

Wenn hier ein Rezidiv möglich ist, waere ich erstmal vorsichtig mit NEM

Subject: Aw: Sinnvolle NEMs um nach Tumorentfernung Knochenaufbau anzuregen?

Posted by [daniel91](#) on Sun, 04 Dec 2022 14:27:07 GMT

[View Forum Message](#) <> [Reply to Message](#)

Ja Regio 13 bis 21, rezidive sind immer möglich auch bei einfachen Zysten.

HRT = Hormone Replace Treatment in diesem Kontext?

Dann ja

Subject: Aw: Sinnvolle NEMs um nach Tumorentfernung Knochenaufbau anzuregen?

Posted by [pilos](#) on Sun, 04 Dec 2022 14:28:52 GMT

[View Forum Message](#) <> [Reply to Message](#)

daniel91 schrieb am Sun, 04 December 2022 14:26 Waren in etwa 1.5cm in alle Richtungen, gibt es sinnvolle NEMs die helfen könnten oder alles Humbug?

eine gute versorgung mit calcium vit d3 und eiweiss sollte vohanden sein

Subject: Aw: Sinnvolle NEMs um nach Tumorentfernung Knochenaufbau anzuregen?

Posted by [Frank1970](#) on Sun, 04 Dec 2022 15:14:47 GMT

[View Forum Message](#) <> [Reply to Message](#)

daniel91 schrieb am Sun, 04 December 2022 15:27Ja Regio 13 bis 21, rezidive sind immer möglich auch bei einfachen Zysten.

HRT = Horomone Replace Treatment in diesem Kontext?

Dann ja

Meiner info zufolge tritt so etwas gehäuft bei TG HRT auf.

Haben mir viele Berichtet.

Es existiert da auch eine relativ allgemeine Angst davor.

Soll und wird wohl(?) am E2 liegen.

Subject: Aw: Sinnvolle NEMs um nach Tumorentfernung Knochenaufbau anzuregen?

Posted by [Norwood-packt-das-an](#) on Sun, 04 Dec 2022 15:37:08 GMT

[View Forum Message](#) <> [Reply to Message](#)

Frank1970 schrieb am Sun, 04 December 2022 16:14daniel91 schrieb am Sun, 04 December 2022 15:27Ja Regio 13 bis 21, rezidive sind immer möglich auch bei einfachen Zysten.

HRT = Horomone Replace Treatment in diesem Kontext?

Dann ja

Meiner info zufolge tritt so etwas gehäuft bei TG HRT auf.

Haben mir viele Berichtet.

Es existiert da auch eine relativ allgemeine Angst davor.

Soll und wird wohl(?) am E2 liegen.

Aus welchem Grund sollte E2 Tumore machen?

Subject: Aw: Sinnvolle NEMs um nach Tumorentfernung Knochenaufbau anzuregen?

Posted by [mike.](#) on Sun, 04 Dec 2022 17:11:48 GMT

[View Forum Message](#) <> [Reply to Message](#)

Frank1970 schrieb am Sun, 04 December 2022 16:14daniel91 schrieb am Sun, 04 December 2022 15:27Ja Regio 13 bis 21, rezidive sind immer möglich auch bei einfachen Zysten.

HRT = Hormone Replace Treatment in diesem Kontext?
Dann ja
Meiner info zufolge tritt so etwas gehäuft bei TG HRT auf.
Haben mir viele Berichtet.
Es existiert da auch eine relativ allgemeine Angst davor.
Soll und wird wohl(?) am E2 liegen.

Ich hatte auch sowas. 2020 im Juli entfernen lassen.
1 Zahn wurde hierfür geopfert.

Da war ich ein paar Jahre schon in hrt (cpa, e2, p4, dut, fin)

Subject: Aw: Sinnvolle NEMs um nach Tumorentfernung Knochenaufbau
anzuregen?

Posted by [daniel91](#) on Sun, 04 Dec 2022 18:36:44 GMT

[View Forum Message](#) <> [Reply to Message](#)

mike. schrieb am Sun, 04 December 2022 18:11Frank1970 schrieb am Sun, 04 December 2022
16:14daniel91 schrieb am Sun, 04 December 2022 15:27Ja Regio 13 bis 21, rezidive sind immer
möglich auch bei einfachen Zysten.

HRT = Hormone Replace Treatment in diesem Kontext?
Dann ja
Meiner info zufolge tritt so etwas gehäuft bei TG HRT auf.
Haben mir viele Berichtet.
Es existiert da auch eine relativ allgemeine Angst davor.
Soll und wird wohl(?) am E2 liegen.

Ich hatte auch sowas. 2020 im Juli entfernen lassen.
1 Zahn wurde hierfür geopfert.

Da war ich ein paar Jahre schon in hrt (cpa, e2, p4, dut, fin)
Aber so eine Zyste die du hattest ist ja nichts ungewöhnliches, war der Zahn vorher Kariös,
Wurzelbehandelt ?

Mein Tumor war sicher schon vor der HRT da, habe seit 2 Jahren ein etwas taubes Gefühl an
der Stelle gehabt aber mich nie wirklich darum gekümmert.

Subject: Aw: Sinnvolle NEMs um nach Tumorentfernung Knochenaufbau
anzuregen?

Posted by [daniel91](#) on Sun, 04 Dec 2022 18:59:48 GMT

[View Forum Message](#) <> [Reply to Message](#)

Norwood-packt-das-an schrieb am Sun, 04 December 2022 16:37Frank1970 schrieb am Sun, 04
December 2022 16:14daniel91 schrieb am Sun, 04 December 2022 15:27Ja Regio 13 bis 21,
rezidive sind immer möglich auch bei einfachen Zysten.

HRT = Hormone Replace Treatment in diesem Kontext?
Dann ja
Meiner info zufolge tritt so etwas gehäuft bei TG HRT auf.
Haben mir viele Berichtet.
Es existiert da auch eine relativ allgemeine Angst davor.
Soll und wird wohl(?) am E2 liegen.

Aus welchem Grund sollte E2 Tumore machen?

E2 nicht aber CPA, kann ein Prolaktinom auslösen

Subject: Aw: Sinnvolle NEMs um nach Tumorentfernung Knochenaufbau
anzuregen?

Posted by [pilos](#) on Mon, 05 Dec 2022 16:04:11 GMT

[View Forum Message](#) <> [Reply to Message](#)

<https://pubmed.ncbi.nlm.nih.gov/32195554/>

Subject: Aw: Sinnvolle NEMs um nach Tumorentfernung Knochenaufbau
anzuregen?

Posted by [daniel91](#) on Mon, 05 Dec 2022 18:41:57 GMT

[View Forum Message](#) <> [Reply to Message](#)

Bin zwar keine Maus aber schaue ich mir mal an danke.

Subject: Aw: Sinnvolle NEMs um nach Tumorentfernung Knochenaufbau
anzuregen?

Posted by [mike.](#) on Mon, 05 Dec 2022 18:43:45 GMT

[View Forum Message](#) <> [Reply to Message](#)

daniel91 schrieb am Sun, 04 December 2022 19:59Norwood-packt-das-an schrieb am Sun, 04
December 2022 16:37Frank1970 schrieb am Sun, 04 December 2022 16:14daniel91 schrieb am
Sun, 04 December 2022 15:27Ja Regio 13 bis 21, rezidive sind immer möglich auch bei
einfachen Zysten.

HRT = Hormone Replace Treatment in diesem Kontext?
Dann ja
Meiner info zufolge tritt so etwas gehäuft bei TG HRT auf.
Haben mir viele Berichtet.
Es existiert da auch eine relativ allgemeine Angst davor.
Soll und wird wohl(?) am E2 liegen.

Aus welchem Grund sollte E2 Tumore machen?

E2 nicht aber CPA, kann ein Prolaktinom auslösen

das liest sich missverständlich ;)

E2 macht kein Prolaktinom

CPA schon

Ps. meine zyste war etwas kleiner und war, obwohl die zähne in ordnung waren, eine entzündung des kieferknochens, die zwischen 2 zähnen sich ausdehnte und 1 wurzel abtötete und die andere schwächte/verdrängte und einen zahn schief stellte. der knochen ist wieder nachgewachsen.. war aber nicht durchlöchert sondern nur ein teil herausgenommen..(viel weniger als bei dir).

CPA würde den knochenaufbau hindern. D3, P4, E2, T und DHEA den aufbau unterstützen

Subject: Aw: Sinnvolle NEMs um nach Tumorentfernung Knochenaufbau anzuregen?

Posted by [daniel91](#) on Tue, 06 Dec 2022 20:41:54 GMT

[View Forum Message](#) <> [Reply to Message](#)

mike. schrieb am Mon, 05 December 2022 19:43daniel91 schrieb am Sun, 04 December 2022 19:59Norwood-packt-das-an schrieb am Sun, 04 December 2022 16:37Frank1970 schrieb am Sun, 04 December 2022 16:14daniel91 schrieb am Sun, 04 December 2022 15:27Ja Regio 13 bis 21, rezidive sind immer möglich auch bei einfachen Zysten.

HRT = Hormone Replace Treatment in diesem Kontext?

Dann ja

Meiner info zufolge tritt so etwas gehäuft bei TG HRT auf.

Haben mir viele Berichtet.

Es existiert da auch eine relativ allgemeine Angst davor.

Soll und wird wohl(?) am E2 liegen.

Aus welchem Grund sollte E2 Tumore machen?

E2 nicht aber CPA, kann ein Prolaktinom auslösen

das liest sich missverständlich ;)

E2 macht kein Prolaktinom

CPA schon

Ps. meine zyste war etwas kleiner und war, obwohl die zähne in ordnung waren, eine entzündung des kieferknochens, die zwischen 2 zähnen sich ausdehnte und 1 wurzel abtötete und die andere schwächte/verdrängte und einen zahn schief stellte. der knochen ist wieder nachgewachsen.. war aber nicht durchlöchert sondern nur ein teil

herausgenommen..(viel weniger als bei dir).

CPA würde den Knochenaufbau hindern. D3, P4, E2, T und DHEA den Aufbau unterstützen

CPA werde ich nicht absetzen komme was wolle, ich brauch das Zeug wie Wasser zum Leben. Meine Wurzel war auch betroffen, ich hatte eine WSR und eine gescheiterte Endo, die wird im Januar noch mal neu probiert aber diesmal mit einem Mikroskop, danach wird der Zahn verkront und ich lasse mir dann für 20k Veneers rein knallen im Februar.

Subject: Aw: Sinnvolle NEMs um nach Tumorentfernung Knochenaufbau anzuregen?

Posted by [pilos](#) on Tue, 06 Dec 2022 21:05:21 GMT

[View Forum Message](#) <> [Reply to Message](#)

daniel91 schrieb am Tue, 06 December 2022 22:41

Meine Wurzel war auch betroffen, ich hatte eine WSR und eine gescheiterte Endo, die wird im Januar noch mal neu probiert aber diesmal mit einem Mikroskop, danach wird der Zahn verkront und ich lasse mir dann für 20k Veneers rein knallen im Februar.

WSR ist mist, endo standard ist mist...ZA sind Pappnasen...wollen alles megakompliziert, damit sie mega verdienen

eine antibiotische Mischung aus Minocyclin, Metronidazol und Ciprofloxacin (einfach die Tabletten) in pg/dmso verrreiben und damit

Papierspitzen tränken und tief in den Kanal schieben, zumachen und paar Wochen warten....aber damit kann man nix verdienen.... :wut:

<https://pubmed.ncbi.nlm.nih.gov/35329718/>

es gibt aber noch ein besseres Paper, kann es nur jetzt nicht finden...da war bereits der Kieferknochen demoliert und damit wurde wieder alles geheilt....

und Koferdamm braucht auch kein Schwein.... x(

Vor 8 Jahren sagte der ZA, WSR oder Zange....ich weder noch :roll:
Wir machen was anderes...er hat die Tabs besorgt und ich habe es hergestellt ;)

Subject: Aw: Sinnvolle NEMs um nach Tumorentfernung Knochenaufbau anzuregen?

Posted by [daniel91](#) on Tue, 06 Dec 2022 21:07:23 GMT

[View Forum Message](#) <> [Reply to Message](#)

Naja die Wurzelspitze war zerfressen, siehst ja wie weit der Tumor ins gesunde Gewebe vorgedrungen ist.

Was mich stark verwundert: Der 1-1 Zahn ist nicht mal locker
